This is a digital copy of a book that was preserved for generations on library shelves before it was carefully scanned by Google as part of a project to make the world's books discoverable online.

It has survived long enough for the copyright to expire and the book to enter the public domain. A public domain book is one that was never subject to copyright or whose legal copyright term has expired. Whether a book is in the public domain may vary country to country. Public domain books are our gateways to the past, representing a wealth of history, culture and knowledge that's often difficult to discover.

Marks, notations and other marginalia present in the original volume will appear in this file - a reminder of this book's long journey from the publisher to a library and finally to you.

Usage guidelines

Google is proud to partner with libraries to digitize public domain materials and make them widely accessible. Public domain books belong to the public and we are merely their custodians. Nevertheless, this work is expensive, so in order to keep providing this resource, we have taken steps to prevent abuse by commercial parties, including placing technical restrictions on automated querying.

We also ask that you:

+ *Make non-commercial use of the files* We designed Google Book Search for use by individuals, and we request that you use these files for personal, non-commercial purposes.

+ *Refrain from automated querying* Do not send automated queries of any sort to Google's system: If you are conducting research on machine translation, optical character recognition or other areas where access to a large amount of text is helpful, please contact us. We encourage the use of public domain materials for these purposes and may be able to help.

+ *Maintain attribution* The Google "watermark" you see on each file is essential for informing people about this project and helping them find additional materials through Google Book Search. Please do not remove it.

+ *Keep it legal* Whatever your use, remember that you are responsible for ensuring that what you are doing is legal. Do not assume that just because we believe a book is in the public domain for users in the United States, that the work is also in the public domain for users in other countries. Whether a book is still in copyright varies from country to country, and we can't offer guidance on whether any specific use of any specific book is allowed. Please do not assume that a book's appearance in Google Book Search means it can be used in any manner anywhere in the world. Copyright infringement liability can be quite severe.

About Google Book Search

Google's mission is to organize the world's information and to make it universally accessible and useful. Google Book Search helps readers discover the world's books while helping authors and publishers reach new audiences. You can search through the full text of this book on the web at `http://books.google.com/`

Über dieses Buch

Dies ist ein digitales Exemplar eines Buches, das seit Generationen in den Regalen der Bibliotheken aufbewahrt wurde, bevor es von Google im Rahmen eines Projekts, mit dem die Bücher dieser Welt online verfügbar gemacht werden sollen, sorgfältig gescannt wurde.

Das Buch hat das Urheberrecht überdauert und kann nun öffentlich zugänglich gemacht werden. Ein öffentlich zugängliches Buch ist ein Buch, das niemals Urheberrechten unterlag oder bei dem die Schutzfrist des Urheberrechts abgelaufen ist. Ob ein Buch öffentlich zugänglich ist, kann von Land zu Land unterschiedlich sein. Öffentlich zugängliche Bücher sind unser Tor zur Vergangenheit und stellen ein geschichtliches, kulturelles und wissenschaftliches Vermögen dar, das häufig nur schwierig zu entdecken ist.

Gebrauchsspuren, Anmerkungen und andere Randbemerkungen, die im Originalband enthalten sind, finden sich auch in dieser Datei – eine Erinnerung an die lange Reise, die das Buch vom Verleger zu einer Bibliothek und weiter zu Ihnen hinter sich gebracht hat.

Nutzungsrichtlinien

Google ist stolz, mit Bibliotheken in partnerschaftlicher Zusammenarbeit öffentlich zugängliches Material zu digitalisieren und einer breiten Masse zugänglich zu machen. Öffentlich zugängliche Bücher gehören der Öffentlichkeit, und wir sind nur ihre Hüter. Nichtsdestotrotz ist diese Arbeit kostspielig. Um diese Ressource weiterhin zur Verfügung stellen zu können, haben wir Schritte unternommen, um den Missbrauch durch kommerzielle Parteien zu verhindern. Dazu gehören technische Einschränkungen für automatisierte Abfragen.

Wir bitten Sie um Einhaltung folgender Richtlinien:

+ *Nutzung der Dateien zu nichtkommerziellen Zwecken* Wir haben Google Buchsuche für Endanwender konzipiert und möchten, dass Sie diese Dateien nur für persönliche, nichtkommerzielle Zwecke verwenden.

+ *Keine automatisierten Abfragen* Senden Sie keine automatisierten Abfragen irgendwelcher Art an das Google-System. Wenn Sie Recherchen über maschinelle Übersetzung, optische Zeichenerkennung oder andere Bereiche durchführen, in denen der Zugang zu Text in großen Mengen nützlich ist, wenden Sie sich bitte an uns. Wir fördern die Nutzung des öffentlich zugänglichen Materials für diese Zwecke und können Ihnen unter Umständen helfen.

+ *Beibehaltung von Google-Markenelementen* Das "Wasserzeichen" von Google, das Sie in jeder Datei finden, ist wichtig zur Information über dieses Projekt und hilft den Anwendern weiteres Material über Google Buchsuche zu finden. Bitte entfernen Sie das Wasserzeichen nicht.

+ *Bewegen Sie sich innerhalb der Legalität* Unabhängig von Ihrem Verwendungszweck müssen Sie sich Ihrer Verantwortung bewusst sein, sicherzustellen, dass Ihre Nutzung legal ist. Gehen Sie nicht davon aus, dass ein Buch, das nach unserem Dafürhalten für Nutzer in den USA öffentlich zugänglich ist, auch für Nutzer in anderen Ländern öffentlich zugänglich ist. Ob ein Buch noch dem Urheberrecht unterliegt, ist von Land zu Land verschieden. Wir können keine Beratung leisten, ob eine bestimmte Nutzung eines bestimmten Buches gesetzlich zulässig ist. Gehen Sie nicht davon aus, dass das Erscheinen eines Buchs in Google Buchsuche bedeutet, dass es in jeder Form und überall auf der Welt verwendet werden kann. Eine Urheberrechtsverletzung kann schwerwiegende Folgen haben.

Über Google Buchsuche

Das Ziel von Google besteht darin, die weltweiten Informationen zu organisieren und allgemein nutzbar und zugänglich zu machen. Google Buchsuche hilft Lesern dabei, die Bücher dieser Welt zu entdecken, und unterstützt Autoren und Verleger dabei, neue Zielgruppen zu erreichen. Den gesamten Buchtext können Sie im Internet unter `http://books.google.com` durchsuchen.

8. M. 229

Lehmann's medizinische Handatlanten

nebst kurzgefassten Lehrbüchern.

Bd. I. **Atlas und Grundriss der Lehre vom Geburtsakt und der operativen Geburtshilfe.** In 155 teils vielfarbigen Abbildungen, von Dr. O. Schäffer. 5. erweit. Auflage. geb. ℳ 8.—

Bd. II. **Anatomischer Atlas der geburtshilflichen Diagnostik und Therapie.** Mit 160 meist farb. Abbild. u. 318 S. Text, von Dr. O. Schäffer. 2. gänzlich umgearb. Aufl. Preis eleg. geb. ℳ 12.—.

Bd. III. **Atlas und Grundriss der Gynäkologie,** mit 207 meist farb. Abbildg. u. 262 S. Text, v. Dr. O. Schäffer. 2. Aufl. Preis geb. ℳ 14.—.

Bd. IV. **Atlas und Grundriss der Krankheiten der Mundhöhle, des Rachens und der Nase.** Mit 42 farbigen Tafeln und 39 Textabbild. Von Dr. L. Grünwald. 2. vollst. umgearb. u. erweit. Aufl. geb. ℳ 12.—.

Bd. V. **Atlas und Grundriss der Hautkrankheiten.** Mit 65 color. Tafeln. Herausgegeben von Professor Mracek. Preis eleg. geb. ℳ 14.—.

Bd. VI. [illegible]

BOSTON MEDICAL LIBRARY
PURCHASED FROM THE INCOME OF THE
SAMUEL WHEELER WYMAN
MEMORIAL FUND

Bd. XX/XXI. **Atlas und Grundriss der patholog. Histologie.** Spezieller Teil 120 farb. Taf. Von Dr. H. Dürck. 2 Bände. Geb. je ℳ 11.—.

Bd. XXII. — — **Allgemeiner Teil.** Mit 76 farbigen Tafeln. Geb. ca. ℳ 16.—.

Bd. XXIII. **Atlas und Grundriss der orthopäd. Chirurgie** v. Dr. A. Lüning u. Dr. W. Schulthess. Mit 16 farb. Taf. u. 366 Textabb. Geb. ℳ 16.—.

Bd. XXIV. **Atlas und Grundriss der Ohrenheilkunde.** Herausgegeben von Dr. G. Brühl, unter Mitwirkung v. Professor Dr. A. Politzer. Mit 39 farb. Tafeln und 99 Textabbildungen. Geb. ℳ 12.—

Bd. XXV. **Atlas und Grundriss der Unterleibsbrüche.** Von Prof. Dr. G. Sp[illegible] in Göttingen. Mit 36 farb. Tafeln und 33 Textabb. Geb

Bd. XXVI. **Atlas und Grundriss der Histologie und mikroskopi[illegible] des Menschen.** Von Privatdozent Dr. J. Sobo[illegible] Mit 80 farb. Tafeln und 68 Textabbildunge[illegible]

Bd. XXVII. **Atlas und Grundriss der Psychiatrie** Dr. W. Weygandt in Würzburg. [illegible] Tafeln, 276 Textabbildungen u. 1 An[illegible]

Bd. XXVIII. **Atlas und Grundriss der gynäkologi[illegible]** Privatdozent Dr. O. Schäffer. [illegible] farbige Textabbildungen.

Bd. XXIX. **Atlas und Grundriss der Diagn[illegible] krankheiten** von Dr. W. Sei[illegible] Tafeln und 264 Textabbild[illegible]

Lehmann's medizinische Handatlanten.

Band XX/XXI.

Atlas und Grundriss der pathologischen Histologie.

— Spezieller Teil. —

120 farbige Tafeln nach Originalen
des Universitätszeichners C. Krapf und reicher Text.

Von Privatdozent **Dr. Hermann Dürck,** Prosektor an dem Krankenhause München l. J.

2 Bände. Preis geb. je **Mk. 11.—**

Dürck hat in diesem Werke dem Lernenden einen zuverlässigen Führer für das weite und schwierige Gebiet der pathologischen Histologie geschaffen. Es wurde dies durch sorgfältige Auswahl der Abbildungen mit Berücksichtigung aller praktisch wichtigeren Gewebsveränderungen und durch Beigabe eines Textes, welcher in gleicher Weise Rücksicht nimmt auf die Bedürfnisse des Studierenden und des Praktikers, erreicht. Vor allem sucht der Verfasser den Anfänger darüber aufzuklären, wie das mikroskopisch wahrnehmbare Bild einer Organerkrankung durch die Veränderungen an dessen elementaren Bausteinen bedingt wird und warum die krankhaften Prozesse diejenigen Formen hervorbringen mussten, welche uns am Sektionstisch vor Augen treten.

Die sämtlichen Abbildungen sind lithographisch in den Originalfarben der Präparate reproduziert. Bei möglichster Naturtreue wurde der grösste Wert auf Klarheit und korrekte Zeichnung gelegt; in dieser Beziehung sind die Bilder den vielfach auftauchenden photographischen Reproduktionen mikroskopischer Objekte weit überlegen, da sie den Beschauer nicht durch die Massenhaftigkeit der gleichzeitig dargestellten Details und die hierdurch bedingte Unschärfe verwirren, sondern demselben die Kontrolle über die Bedeutung jedes einzelnen Striches und Punktes an der Hand der Figurenerklärung und des Textes ermöglichen. Besonders der Anfänger vermag nur aus klaren, eindeutigen Abbildungen klare Vorstellungen zu gewinnen. Der Text schliesst sich den Figuren eng an, beide ergänzen einander und tragen in erster Linie der didaktischen Tendenz des Buches Rechnung. Aus diesem Grunde ist der Besprechung jedes Organs resp. jeder Organgruppe eine kurze, präzise, aber erschöpfende Rekapitulation der normal-histologischen Verhältnisse vorausgeschickt.

So stellt das Buch ein wichtiges Hilfsmittel für das Studium der pathologischen Anatomie dar, deren Verständnis undenkbar ist ohne genaue Kenntnis auf dem Gebiete der pathologischen Histologie.

J. F. LEHMANN's Verlag in MÜNCHEN.

Lehmann's mediz. Atlanten.

Neue Folge. 1. Band.

Atlas und Grundriss
der
topographischen Anatomie
von Professor **Dr. O. Schultze** in Würzburg.

Mit 70 farbigen Tafeln und 23 Textabbildungen nach Originalen von Maler A. SCHMITSON und Maler K. HAJEK.
20 Bogen 4°. Preis gebunden Mk. 16.—.

Im Frühjahr 1903 wird zur Ausgabe gelangen:

Atlas und Grundriss der allgemeinen Chirurgie
unter Mitwirkung von
Geheimrat Prof. **Dr. Vincenz Czerny**
bearbeitet und herausgegeben von
Professor **Dr. Georg Marwedel.**

Mit 120 Abbildungen nach Originalen von Maler **A. Schmitson.**
Preis elegant gebunden zirka M. 12.—.

Das obengenannte Werk wird eine geradezu klassische Bildersammlung enthalten, da das gesamte Materal der Czerny'schen Klinik, die eine der reichhaltigsten und vielseitigsten in Deutschland ist, darin verwertet worden ist.

Der Text ist den Bedürfnissen der Studierenden und praktischen Aerzte angepasst und bietet infolge seiner knappen und dennoch alles erschöpfend behandelnden Schreibweise ein treffliches Lehrbuch, das sich infolge seines wissenschaftlichen Wertes und seiner vorzüglichen Bilder rasch in weiten Kreisen einführen wird. Das Talent des Malers Schmitson, dem die Ausführung der Bilder übertragen wurde, bürgt dafür, dass die künstlerische Darstellung sich der wissenschaftlichen Behandlung des Stoffes ebenbürtig erweisen wird.

LEHMANN'S
MEDIZINISCHE HAND-ATLANTEN
BAND XXII

Atlas und Grundriss

der

pathologischen Histologie

nebst einem Anhang über

pathologisch-histologische Technik

von

Privatdocent Dr. Hermann Dürck
Assistent am pathologischen Institut in München.

III. Teil: Allgemeine pathologische Histologie.



MÜNCHEN 1903.
J. F. LEHMANN'S VERLAG.

LEHMANN'S
MEDIZINISCHE HAND-ATLANTEN
BAND XXII

Atlas und Grundriss

der

allgemeinen

pathologischen Histologie

von

Privatdocent Dr. Hermann Dürck
Assisent am pathologischen Institut in München.

Mit 77 vielfarbigen lithographischen und 31 zum Teil zweifarbigen Buchdruck-Tafeln nach Originalen von

Maler **Karl Dirr** und Universitätszeichner **C. Krapf.**



MÜNCHEN 1903.
J. F. LEHMANN'S VERLAG.

15046

Alle Rechte, insbesondere das der Übersetzung, vorbehalten.



Lithographie von Fr. Reichhold, München.
Druck des Textes von E. Mühlthaler's Buch- und Kunstdruckerei A.G., München.
Autotypien von C. Angerer & Göschl, Wien.
Papier von Otto Heck & Ficker, München.
Einbände von Ludwig Beer, München.

Vorwort.

Für die allgemeine Pathologie gilt in noch erhöhtem Grade der Satz, dass ohne gründliche Kenntnisse der histologischen Vorgänge ein Eindringen in das Verständnis der pathologischen Veränderungen überhaupt unmöglich ist. Nur wer sich die Mühe gibt die feinen Alterationen an den elementaren Bausteinen des Organismus zu studieren, wird Begriffe mit den Worten der technischen Ausdrücke in der allgemeinen Pathologie verbinden.

Gerade hierin macht sich aber häufig ein recht bedauerlicher Mangel bemerkbar. Bezeichnungen wie „Entzündung", „Degeneration", „Nekrose" u. a. werden gebraucht, ohne dass dabei im geringsten an die mikroskopisch wahrnehmbaren Veränderungen der zelligen Körperbestandteile gedacht wird und ohne dass dieselben die angewandten Ausdrücke irgendwie rechtfertigen.

Freilich hat die Deutung dieser Vorgänge im Laufe der Zeiten seit der monumentalen Schöpfung der Cellularpathologie durch Virchow recht umfängliche Wandlungen durchgemacht, und wir sind auch heute noch sehr weit von übereinstimmenden Anschauungen selbst über grundlegende Dinge entfernt, wenn unsere Erkenntnis dank den unausgesetzten Forschungen namentlich auf experimentellem Wege in den letzten Decennien auch wesentlich an Tiefe und Klarheit gewonnen hat. Es konnte natürlich nicht im Plane des „Atlas und Grundriss" liegen, divergierende Anschauungen nebeneinander ausführlich darzulegen, auch wenn ihre Berechtigung aus mancherlei Gründen anerkannt werden muss. Ich habe mich daher in den meisten Fällen damit begnügt, die zu allgemeinerer Geltung gelangten Ansichten, über die Bedeutung der sich uns darbietenden Vorgänge darzustellen und habe ältere und neuere Hypothesen nur kurgestreiftder in der Ansicht, dass dem Lernenden weniger mit einer Auseinandersetzung verschiedener von einander abweichenden Theorien als vielmehr mit einer möglichst objectiven Darlegung des pathologischen Geschehens überhaupt gedient ist.

Es liegt in der Natur der Materie, dass die Lehre von den Geschwülsten in der allgemeinen pathologischen Histologie ihre ausführlichere Darstellung erfahren musste, denn im speciellen Teil würden

zahllose, ermüdende Wiederholungen notwendig gewesen sein, hätten dort die Neoplasmen der einzelnen Organe auch nur in ihren Hauptformen abgehandelt werden sollen. Ich möchte dies hier noch einmal ausdrücklich hervorheben, weil von mancher kritischen Seite dem speciellen Teil der Vorwurf gemacht wurde, dass die Geschwülste zu kurz gekommen seien.

Im übrigen habe ich mich bemüht, dem vorliegenden Teil eine möglichste Selbständigkeit zu verleihen, um denselben auch für sich allein beim pathologisch-histologischen Studium möglichst vielseitig verwendbar zu machen.

Wie in den beiden vorhergegangenen Bänden sind auch im vorliegenden alle Abbildungen nach eigenen Präparaten ohne Combination von verschiedenen Gesichtsfeldern entworfen und ausgeführt. Dem kundigen Auge wird bei Betrachtung der meisten Tafeln und der auf photochemischem Wege vervielfältigten Abbildungen ein gewisser technischer Fortschritt und Streben nach Vervollkommnung nicht entgehen. Herrn Kunstmaler K. Dirr, welcher diesesmal die Herstellung der meisten Originale (mit Ausnahme von 30 noch von Herrn Universitätszeichner Krapf stammenden Tafeln) besorgt hat, bin ich für die ausserordentliche Sorgfalt und Hingabe, mit welcher er sich dieser Aufgabe unterzogen hat, zu grossem Danke verpflichtet. Die lithographische Kunstanstalt C. Reichhold, München, hat die ungemein schwierige Wiedergabe der zum Teil sehr complicierten und zarten Originale durch lithographischen Schnellpressendruck mit bis zu 26 Farben in einer Weise bewältigt, welche der Wirkung des Originalaquarells sehr nahe kommt und wie ich glaube bisher auf dem gleichen Reproductionswege noch nicht übertroffen wurde. Auch dieser Firma gebührt mein wärmster Dank.

Zu ganz besonderem Dank aber bin ich Herrn Verleger J. F. Lehmann verbunden für die zahlreichen und grossen Opfer, welche er für die bestmögliche Ausstattung dieses Bandes in illustrativer Hinsicht gebracht hat.

Herr College Dr. C. Brügel hat mich bei der Durchsicht der Correcturen in liebenswürdigster und freundschaftlichster Weise unterstützt; auch hiefür möchte ich meinen wärmsten Dank aussprechen.

So übergebe ich denn hiemit den „Atlas und Grundriss der allgemeinen pathologischen Histologie" der Öffentlichkeit in der Hoffnung, dass sich das Buch bei pathologisch-histologischen Studien als ein brauchbarer Führer erweisen und vielleicht auch zu manchen neuen Untersuchungen auf diesem Gebiet anregen möge.

Gargnano am Gardasee, 30. December 1902.

Hermann Dürck.

Inhalts-Verzeichnis.

I. Kapitel. Seite

Circulationsstörungen 1
Hämorrhagie 1
Thrombose 9
Embolie 22
Infarct 31

II. Kapitel.

Atrophie 39

III. Kapitel.

Regressive Metamorphosen 47
Degenerationen 47
1. Trübe Schwellung 47
2. Fettinfiltration und Fettdegeneration 53
3. Glykogen-Degeneration 62
4. Amyloid-Degeneration 64
5. Schleimige Degeneration 72
6. Colloide Degeneration 77
7. Hyaline Degeneration 79
8. Verkalkung, Calcifikation, Petrification 85
Pigment 100
1. Aus Blutpigment hervorgehendes Pigment 100
2. Ikterus, Gallenpigment 106
3. Durch metabolische Zellenthätigkeit gebildetes Pigment 108
4. Autochthone Pigmente 108
5. Exogene Pigmente 113
Nekrose 116

IV. Kapitel.

Reparatorische Vorgänge 128
Wundheilung und Organisation. Regeneration 128
Transplantation 161
Entzündung 164
Emigration und eitrige Entzündung 169
Exsudation 177
Specifische Entzündungen 191

Infectiöse Granulome 191
1. Tuberculose 193
2. Syphilis 208
3. Lepra 212
4. Aktinonomykose 213

V. Kapitel.

Geschwülste 216
Bindesubstanzgeschwülste 240
Fibrom 240
Myxom 250
Lipom 252
Chondrom 254
Osteom 260
Myom 264
a) Leiomyom 264
b) Rhabdomyom 269
Neurom 272
Gliom 275
Angiom 282
Haemangiom 283
Lymphangiom 288
Sarkom 291
Die einzelnen Formen der Sarkome 298
1. Das Rundzellensarkom 299
2. Das Spindelzellensarkom 303
3 Das Riesenzellensarkom 307
4. Polymorphzellige Sarkome 312
Fibrosarkom 315
Liposarkom 316
Chondrosarkom 317
Osteosarkom 319
Multiples Myelom 323
Melanosarkom 324
Chlorom 330
Epitheliale Neubildungen 331
Fibroepitheliale Geschwülste 333
1. Papilläres Epitheliom 333
2. Adenom 338
3. Cystom 343
Struma suprarenalis und hypernephroide Geschwülste . . 347
Carcinom 349
1. Deckzellencarcinome der Haut und der mit Plattenepithel ausgekleideten Schleimhäute 357
2. Deckzellencarcinome der mit Cylinderzellen ausgekleideten Schleimhäute 361
3. Carcinome von Drüsenzellen 364

Endotheliom 369
Lymphgefässendotheliom 372
Psammom 375
Blutgefässendotheliom 376
Peritheliom (Schlauchsarkom) 377
Cholesteatom 378
Mischgeschwülste und teratoide Geschwülste 380
Verzeichnis der Abbildungen 387
Sachregister 397

Druckfehler-Berichtigungen.

Vor Benützung des Buches ist zu korrigieren:

auf Tafel 5, Fig. 1 statt i,i: 1,1;

in der Erklärung zu Tafel 7, Fig. 1 ist beizusetzen: 3. anthrakotisches Pigment;

in der Erklärung zu Tafel 28, Fig. 2 ist beizusetzen: 6. neugebildetes Bindegewebe;

auf Tafel 36, Fig. 1 ist am linken Rande statt 8 zu setzen: 4.

BOSTON MEDICAL
JUN 22 1918
LIBRARY

I. Kapitel.

Circulationsstörungen.

Hämorrhagie.

Die zelligen Elemente des Blutes können auf zweierlei Weise aus dem Gefässystem nach aussen treten, einmal bei Continuitätstrennung des Gefässrohres, oder infolge eines Durchtrittes der Blutzellen durch die unverletzten Wandungen von dünnen Blutgefässen hindurch. Der erstere Modus kommt zu stande bei Zerreissungen von Gefässen, und wir sprechen in diesem Falle von einer Blutung per rhexin; wird die Gefässläsion durch eine Anätzung der Wandung von aussen her bewirkt, z. B. durch ätzende Substanzen oder durch entzündliche Prozesse, so spricht man auch wohl von einer Blutung per diabrosin.

Aber auch chne grössere Verletzungen können Blutkörperchen durch die scheinbar intacte Gefässwand hindurchtreten, und eine auf diese Weise zu stande kommende Blutung bezeichnet man als Diapedesisblutung. Freilich findet auch eine solche niemals unter normalen Verhältnissen statt; es gehört dazu erstens eine Vermehrung des Blutdruckes und zweitens eine Erhöhung der Wanddurchlässigkeit. Im allgemeinen wird die Diapedese nur an sehr dünnwandigen Gefässen, an Capillaren, kleinen Venen und höccietens ganz kleinen Arterien eintreten können. Verschiedene Momente vermögen die Durchlässigkeit der Gefässwandungen und damit das Zustande-

kommen einer Diapedesisblutung zu begünstigen. Dieselben können mechanischer, thermischer oder chemischer Natur sein; insbesonders wissen wir von einer Reihe von Giften, dass sie die Gefässwandungen in bestimmter Weise schädigen und den Durchtritt von Blutelementen nach sich ziehen. Namentlich die Phosphorvergiftung ist in dieser Beziehung bekannt; auch Quecksilber, Platin und Antimon vermögen solche Gefässwandschädigungen auszulösen. Vor allem aber wirken die giftigen Stoffwechselprodukte vieler Mikroorganismen in diesem Sinne schädigend auf die Gefässwände. Man kann die Diapedesisblutung auch experimentell erzeugen und unter dem Mikroskop direkt verfolgen, am besten am ausgespannten Froschmesenterium, wie dies von Cohnheim zuerst zum Studium dieses Processes angegeben wurde. Unterbindet man die Vene oder führt man durch Zerrungen und Quetschungen derselben eine Erschwerung des Blutrück-
Fig I. flusses herbei, so sieht man alsbald die Bewegung der Blutsäule in den venösen und capillären Getässen sich verlangsamen. Dieselben werden stark ausgedehnt, die für gewöhnlich vorhandene, sogenannte plasmatische Randzone verschwindet und wird von den massenhaft andrängenden Erythrocyten eingenommen. Allmählich hört bei Fortdauer des Rücklaufhindernisses die Blutbewegung vollkommen auf, es tritt eine Stasis des Blutes ein, die roten Blutkörperchen werden dicht aneinandergepresst und können sich so fest zusammenlagern, dass ihre Konturen nahezu oder selbst ganz verschwinden. Dann sieht man allmählich, wie einzelne rote Blutkörperchen durch die Gefässrohrwand hindurchtreten. An bestimmten Stellen findet sich an der Aussenwand einer Capillare zuerst eine feine, knöpfchenförmige Anschwellung, welche immer grösser wird und einem Teil eines roten Blutkörperchens entspricht. Auf einem gewissen Stadium ist sowohl innerhalb wie ausserhalb der Gefässwand je eine Hälfte der in der Mitte wespentaillenartig eingeschnürten Erythrocyten vorhandwespenn tritt auch die innere Hälfte allmählich durch, und das extravasierte Blutkörperchen nimmt alsbald seine ursprüngliche Gestalt vermöge seiner Elas-

ticität wieder an. Man hat früher geglaubt (Arnold), dass die Blutkörperchen durch bestimmte präformierte Öffnungen der Gefässwandungen, sogenannte Stigmata oder Stomata, ihren Austritt nehmen, allein es hat sich herausgestellt, dass diese vermeintlichen Öffnungen nur stärkere Anhäufungen der Kittsubstanz zwischen den Endothelien sind, und dass durch die Erhöhung des Blutdruckes und die Schädigung der Gefässwand erst Dehiscenzen im Bereich dieser Kittleisten entstehen und den Blutkörperchen den Durchtritt erlauben. Bei den Erythrocyten kommt diese Durchwanderung jedoch niemals durch einen activen Vorgang zu stande, denn es mangelt ihnen die amöboide Bewegungsfähigkeit, welche den weissen Blutelementen eigentümlich ist, vollkommen; sie werden also rein passiv durch die Gefässwand hindurchgepresst.

Solche Diapedesisblutungen finden oft unter bestimmten Verhältnissen auf weite Strecken hin statt und umhüllen dann zunächst mantelartig die Gefässbahnen; natürlich kann bei langdauernder Diapedesis die Blutansammlung auch eine sehr umfängliche werden, ja es können sogar, wie z. B. bei der Diapedesisblutung im Magendarmkanal bei Lebercirrhose, tötliche Ergüsse hiedurch zustandekommen.

Wenn das Blut, gleichgiltig auf welchem Wege, aus der Gefässbahn in das umliegende Gewebe ausgetreten ist, so erfüllt es zunächst alle umgebenden Spalt- und Hohlräume, und wir haben dann eine blutige Infiltration des Gewebes vor uns. Dauert die Blutung weiter an, so findet eine vollkommen compacte Ausstopfung des Gewebes mit zelligen Blutelementen und weiterhin durch den Druck derselben ein lokaler Gewebstod statt; dann haben wir die blutige Infarcierung vor uns, auf welche wir weiter unten noch einmal genauer zurückkommen werden. Zartere Gewebe werden durch das aus der Gefässbahn austretende Blut sofort zerstört, es findet eine Zertrümmerung ihrer Elemente statt, wie dies z. B. im Gehirn regelmässig einzutreten pflegt.

Tafel 1.

Fig. 1. **Multiple capilläre Hämorrhagien im Grosshirn.** Hämatox.-Eosin. Vergr. 270.

1. Grosshirnsubstanz.
2. Gefüllte Capillaren.
3. Kleine Arterie mit hämorrhagisch infiltrierten Wandungen.
4. Diapedesisblutung in der Umgebung einer kleinen Arterie.
5. Kleinere Blutungsherde ohne im Schnitt erkennbaren Zusammenhang mit einem Gefäss.

Fig. 2. **Hämorrhagische Zertrümmerung des Lymphdrüsengewebes in einem hämorrhagischen Pestbubo.** Hämatox.-Eosin. Vergr. 67.

1. Erhaltenes Lymphdrüsengewebe von vielen Erythrocyten infiltriert.
2. Stark gefüllte Blutgefässe.
3. Vollkommen zertrümmerte und nekrotische Lymphdrüsensubstanz, fast ganz von roten Blutkörperchen verdrängt.

Figur I.

Diapedesisblutung aus einer kleinen Vene im ausgespannten Froschmesenterium. Vergr. 200.

1. Vene mit dichtgedrängten Blutkörperchen erfüllt.
2. Erythrocyten im Moment des Durchtritts durch die Wandung.
3. Extravasierte und im umgebenden Bindegewebe angesammelte Erythrocyten.
4. Erythrocyten in beginnendem Zerfall.
5. Blutplättchen.
6. Leukocyten.
7. Chromatophoren.

Figur II. Text pag. 42.

Atrophie des subepicardialen Fettgewebes bei seniler Atrophie des Herzens. Vergr. 300.

1. Bindegewebsfasern.
2. Atrophische Fettzellen, welche statt einer grösseren Fettkugel mehrere, kleinere enthalten.
3. Blutgefäss.
4. Zu einer schmalen Spindelzelle reducierte frühere Fettzelle.

Welches sind nun die Schicksale des aus der Gefässbahn ausgetretenen Blutes? Dasselbe bleibt natürlich nicht unverändert in dem mehr oder minder geschädigten umgebenden Gewebe liegen, sondern es spielen sich an ihm eine Reihe von Veränderungen morphologischer und chemischer Natur ab, welche schliesslich zu dessen Resorption führen. Es ist zweifellos, dass ein Teil des



Fig. 1.

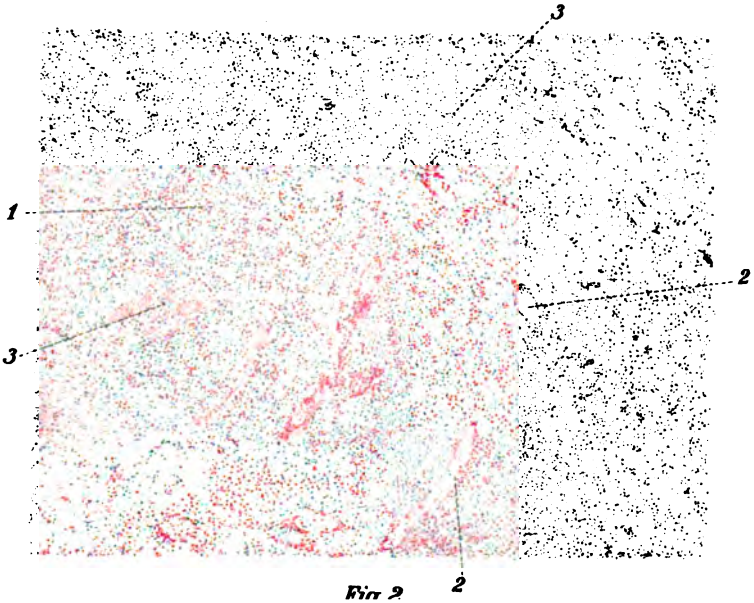

Fig. 2

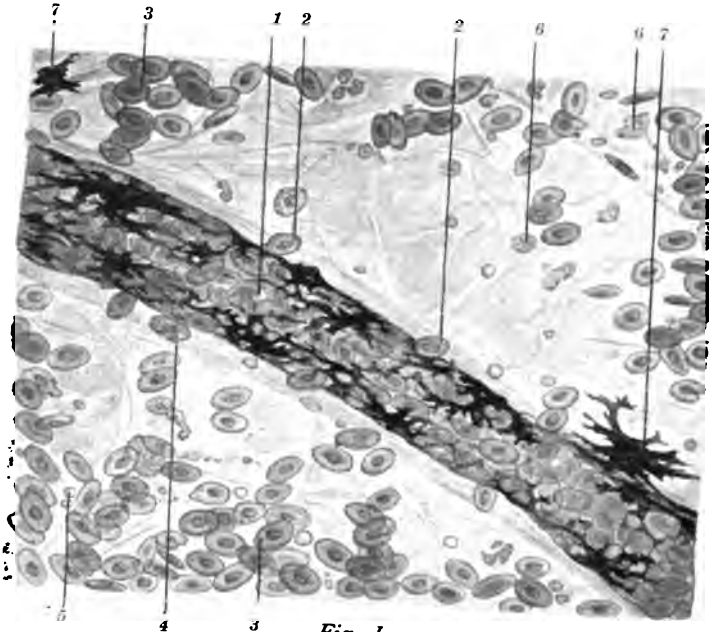

Fig. I.

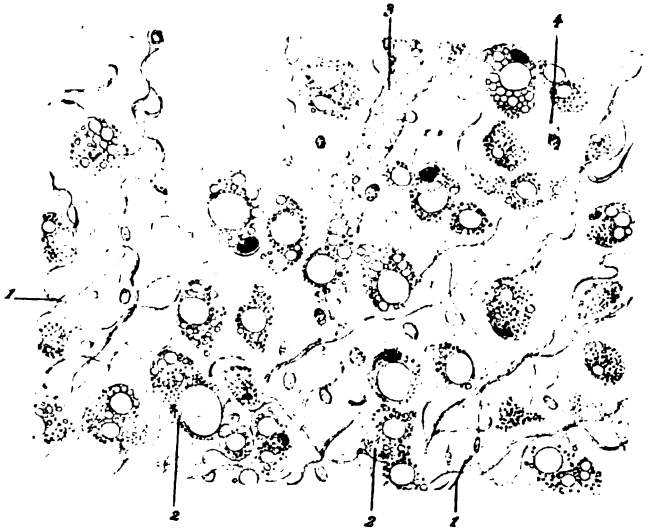

Fig. II.

extravasierten Blutes alsbald einer Aufnahme in die umgebenden Lymphgefässe, insbesonders in die pervasculären Lymphscheiden anheim fallen kann. Man findet desshalb auch sehr häufig nach Blutungen eine Ablagerung von Blutkörperchen in den zunächst gelegenen Lymphdrüsen, wo dieselben dann weiter zerfallen. Ist die ausgetretene Blutmasse sehr umfangreich und hat ihr Erguss in eine präformierte Höhle hinein stattgefunden, oder wurde eine solche Höhle durch Gewebszertrümmerung und -Auseinanderdrängung neu geschaffen, so findet an der ausgetretenen Blutmasse ganz ebenso wie an der nach dem Tode stagnierenden Blutsäule eine Gerinnung statt. Durch Ausscheidung von Faserstoff werden die Blutkörperchen zu zusammenhängenden Klumpen, sogenannten Cruorgerinnseln verbacken. Der Gerinnungsvorgang ist bekanntlich an das Auftreten einer fibringeneratorischen Substanz unter Wirksamkeit eines Fermentes gebunden. Die erstere wird offenbar bei dem Absterben von Gewebszellen oder von Leukocyten frei und man kann die Ausbildung von Fibrinfäden direct unter dem Mikroskop in Form von sternförmigen oder büschelförmigen Figuren verfolgen, deren einzelne Strahlen gegen gewisse Punkte zu convergieren. Diese Punkte stellen für gewöhnlich entweder Blutplättchen oder Leukocyten oder Trümmer von fixen Gewebszellen dar und werden nach Hauser als Gerinnungscentren bezeichnet. Auch die Blutplättchen sind ja nur Zerfallsproducte von Erythrocyten, aus welchen sie durch den Vorgang der Plasmorrhexis und Plasmoschisis entstehen. Auch diese Processe, die Zersprengung roter Blutkörperchen und die Bildung von kleinen kugelförmigen Fragmenten, eben jener Blutplättchen, hat man manchmal Gelegenheit, bei der Diapedesisblutung am ausgespannten Froschmesenterium direct mikroskopisch verfolgen zu können. Durch Aneinandergliederung des anfangs körnig abgeschiedenen Fibrins zu längeren Fäden und Balken entsteht schliesslich ein Netzwerk, in welches die Blutzellen eingeschlossen sind. Auf die Schicksale so entstandener geronnener Blutmassen werden wir später bei

der Lehre von der Thrombose genauer zurückkommen. Die diffus im Gewebe verstreuten extravasierten Erythrocyten zeigen alsbald einen immer weiter um sich greifenden Verlust ihres Farbstoffes, des Hämoglobins. Derselbe wird durch den das Gewebe durchsetzenden Plasmastrom ausgelaugt und führt zunächst zu einer diffus bräunlichen Imbibition der der Blutung benachbarten Bezirke. Die Blutkörperchen werden dadurch natürlich immer heller und stellen zuletzt vollkommen farblose Stromata dar, welche auch einer künstlichen Färbung mit sauren Anilinfarben (Eosin, Orange, Congorot etc.) nicht mehr zugänglich sind, während diese sonst gerade den intacten roten Blutkörperchen einen leuchtenden Farbenton verleihen. Gleichzeitig mit dieser Auslaugung macht sich an denselben eine Quellung bemerklich. Die beiden dellenförmigen Einziehungen werden ausgeglichen, die Scheiben werden allmählich zu Kugeln umgewandelt, die als vollkommen farblose Gebilde sich präsentieren und bei dichter Aneinanderlagerung sich gegenseitig abplatten und eine mosaikähnliche Structur hervorrufen können. Bald aber beginnt ein im gegenteiligen Sinne wirksamer Process an denselben: die verquollenen, kugelförmigen Stromata fangen an zu schrumpfen und zwar zunächst in der Weise, dass an ihrer Peripherie ganz kleine, dicht stehende Einziehungen auftreten, welche häufig auf dem optischen Durchschnitt als feinste, linsenförmige Körperchen erscheinen. Es sind dies die sogenannten, schon von Ecker und Virchow beschriebenen „randständigen Körperchen". Auf diesem Stadium können die entfärbten Stromata sehr lange Zeit im Gewebe liegen bleiben, bis sie endlich vollkommen zerfallen und aufgelöst werden, oder die Schrumpfungserscheinungen schreiten weiter an ihnen fort, so dass tiefere dellenförmige Einziehungen, Schüssel- und Napfformen aus ihnen entstehen, geradeso, wie etwa ein Gummiball einseitig eingedrückt werden kann. Ein anderer Teil der extravasierten Blutkörperchen wird aber frühzeitig und in den verschiedenen Organen wohl in sehr verschiedenem Umfang von Wanderzellen aufgenommen. Es sind dies

hauptsächlich Lymphocyten, vielleicht auch Abkömmlinge von fixen Gewebszellen, die man wegen ihrer Fähigkeit, corpusculäre Elemente aller Art in ihrem Leibe aufzunehmen und den letzteren je nach Bedürfnis diesen Partikeln anzupassen, nach v. Recklinghausen als contractile Zellen bezeichnet. Wir werden denselben noch sehr häufig bei pathologischen Processen verschiedener Art wieder begegnen. In unserem Falle also beladen sich diese contractilen Zellen mit roten Blutkörperchen, welche oft so dicht eingelagert werden können, dass der Kern der Zelle fast vollkommen verdeckt wird. Innerhalb dieser blutkörperchenhaltigen Zellen findet nun eine Schrumpfung der eingeschlossenen Erythrocyten, natürlich unter gleichzeitiger Verdichtung ihres Farbstoffgehaltes, statt. Da der letztere nicht wie bei den extracellulären Blutkörperchen ausgelaugt wird, so entstehen bei der Verkleinerung seiner Träger unregelmässige zackige und eckige Körnchen, welche schliesslich von Farbstoffschollen nicht mehr zu unterscheiden sind.

Inzwischen hat sich aber an dem gelösten, das Gewebe diffus imbibierenden Blutfarbstoff eine sehr bemerkenswerte Veränderung abgespielt, es findet nämlich eine Lockerung seines Eisengehaltes statt. Während bekanntlich das eisenhaltige Hämoglobin den gewöhnlichen mikrochemischen Reactionen mit Ferrocyankalium und Salzsäure (Perls) und mit Schwefelammonium (Quincke) nicht zugänglich ist, findet bei der nun eintretenden Lockerung des Eisengehaltes ein sehr deutlicher positiver Ausfall dieser Reaction durch Entstehung von Berlinerblau bezw. schwarzen Eisensulfürs statt. Neumann hat diese Modification des Blutfarbstoffes zuerst als Hämosiderin bezeichnet. Es durchtränkt im Anfang ebenfalls diffus das Gewebe, alsbald aber findet eine Art von Aufspeicherung an bestimmten Punkten und zwar ausschliesslich innerhalb von sogenannten contractilen Zellen statt. Die letzteren färben sich zuerst gleichmässig bei Ausführung der Eisenreaktion blau resp. schwarz. Später entstehen innerhalb ihrer Leiber grössere und kleinere Schollen und Körner von Hämosiderin, während die

diffuse Gewebsimbibition vollkommen verschwunden ist. Auch die von Anfang an in contractilen Zellen eingeschlossenen Blutkörperchen erleiden eine gleiche chemische Veränderung, so dass die geschrumpften Erythrocyten auf einem gewissen Stadium ebenfalls Hämosiderinkörnchen darstellen. Aber die Abspaltung des Eisens geht weiter, der Eisengehalt verschwindet allmählich mehr und mehr, und in demselben Masse findet eine Veränderung in dem Ausfall der mikrochemischen Reaction statt in der Weise, dass nach Anwendung von Ferrocyankalium und Salzsäure kein reiner blauer Farbenton mehr zustandekommt, sondern durch immer deutlicher werdendes Hervortreten des gelbbraunen Eigentones des Pigments eine grünliche Mischfarbe zustandekommt, bis schliesslich das Eisen völlig verschwunden ist und gar keine positive Reaktion mehr eintritt. Dann haben wir also ausschliesslich eisenfreies Blutpigment, Hämatoidin, welches bekanntlich mit dem Bilirubin der Galle identisch erklärt wird. Gleichzeitig mit der Abspaltung des Eisengehaltes findet ein Zerfall der die Pigmentkörperchen umschliessenden contractilen Zellen unter Verfettung ihrer Protoplasmaleiber statt, so dass schliesslich die Granula alle frei in das Gewebe zu liegen kommen; ein Teil des eisenfreien Hämatoidins macht aber noch eine Umwandlung in krystallinische Gebilde durch, indem rhombische Täfelchen und Nadeln, die sogenannten Hämatoidinkrystalle, entstehen. Schon Virchow hat in seiner grundlegenden Arbeit über die pathologischen Pigmente angenommen, dass diese Krystalle nicht aus einem flüssigen Medium hervorgehen, sondern durch eine allmähliche Umwandlung der Körner entstehen. Wir werden auf das Hämosiderin ebenso wie auf das Hämatoidin bei Gelegenheit der pathologischen Pigmente noch einmal zurückkommen.

Natürlich findet eine solche Umwandlung des ergossenen Blutes nicht gleichmässig in allen Teilen des Extravasates statt; je umfangreicher dasselbe ist, desto längere Zeit wird zu einer durchgreifenden Umwandlung und Resorption desselben in Anspruch genommen; gleichzeitig findet ein Wiederersatz des durch die Blutung zu

Grunde gegangenen Gewebes durch einwachsendes Bindegewebe, also eine Narbenbildung statt, ein Process, welcher in das Gebiet der pathologischen Regeneration gehört und bei Besprechung derselben seine Darstellung finden soll.

Thrombose.

Wir haben bereits oben gesehen, dass das Blut nach seinem Austritt aus den Gefässen in das Gewebe oder in grosse Körperhöhlen einem Gerinnungsprocess anheimfällt. Auch nach dem Tode, wenn eine Stagnation der Blutflüssigkeit eintritt oder wenn Blut aus dem lebenden Körper entnommen und in ein Gefäss entleert wird, findet nach einiger Zeit eine Umwandlung desselben in einen halbfesten Aggregatzustand, in klumpige Massen statt, es verfällt eben derselben Gerinnung. In der Leiche sind die im Herzen und in den grösseren venösen Stämmen gewöhnlich sich findenden geronnenen Blutmassen von verschiedener Beschaffenheit. Entweder dieselben stellen dunkelrote Körper, sogenannte Cruormassen oder helle, weissgelbliche, bandförmige, zähe, elastische Gebilde dar, die sogenannten Speckgerinnsel (oder speckhäutigen Gerinnsel) auch Fibringerinnsel kurzweg genannt. Für die Unterschiede in der Beschaffenheit der postmortalen Gerinnsel muss natürlich die Verschiedenheit ihrer Componenten verantwortlich gemacht werden. Tritt nach dem Tode sehr rasch eine Gerinnung der gesamten Blutmasse in einem bestimmten Gefäss- oder Herzabschnitt ein, so ist das Resultat das rote oder Cruorgerinnsel; haben dagegen die roten Blutkörperchen vor dem Eintritt der Gerinnung noch Zeit, sich abzusenken, so werden ausschliesslich weisse Blutelemente und Faserstoff zum Aufbau des Gerinnsels herangezogen, und wir haben dann ein ungefärbtes Speckgerinnsel. Auch in dem aus dem lebenden Körper entleerten und in einem Gefäss geronnenen Blute wird für gewöhnlich die ganze Blutmasse in einen dem Cruorgerinnsel ähnlichen Körper, den sogenannten Blut-

kuchen, umgewandelt. Wird aber frisches Blut nach der Entnahme in einem Gefäss mit einem harten Körper geschlagen oder gequirlt, so setzen sich an demselben helle, den Speckhäuten ähnliche, wesentlich aus farblosen Faserstoffmassen bestehende, fadenförmige Gebilde an.

Unter Umständen kann nun auch während des Lebens eine Gerinnung von Blut oder Blutbestandteilen *innerhalb der Gefässbahn* zu stande kommen, und diesen Vorgang bezeichnen wir eben als *Thrombose*. Die wichtigsten Bedingungen hiefür sind einmal eine Verlangsamung der Strömungsgeschwindigkeit des Blutes, weiterhin Veränderungen in der Gefässwand und endlich unter bestimmten Umständen auch Veränderungen in der chemischen Zusammensetzung des Blutes selbst. Wird an irgend einer Stelle ein Blutgefäss doppelt unterbunden, so tritt innerhalb der Ligaturen eine Gerinnung des Gefässinhaltes ein, und der Thrombus setzt sich natürlich aus allen Bestandteilen des eingeschlossenen Blutes zusammen. Untersucht man einen derartigen dunklen, *roten Thrombus* bald nach seiner ersten Entstehung, so finden sich an verschiedenen Stellen, von dem Endothel des Gefässrohres ausstrahlend, in zierlichen, sternartigen Figuren angeordnete Fibrinfasern eingelagert. Dieselben können in kleinen Gefässen so dicht liegen, dass sie das Lumen vollkommen durchsetzen, und in den Maschen des so durch Aneinanderstossen der sternförmigen Ausläufer entstehenden Netzwerkes sind die roten sowie auch die weissen Blutkörperchen eingeschlossen. Vornehmlich an den Randpartien des so enstandenen Thrombus ist zu erkennen, dass die Fibrinfasern sich an teils noch festsitzenden, teils abgestossenen Endothelzellen radiär ansetzen. Die Zellleiber sind teilweise schon zerfallen, oft nur noch die ovalen Kerne sichtbar oder auch diese schon in Auflösung begriffen. *Hauser*, welcher zuerst auf diese *Gerinnungscentren* aufmerksam machte, hat angenommen, dass bei der durch die Unterbindung erfolgenden Schädigung der Gefässwand die Endothelzellen absterben und dass bei ihrem Zerfall das Fibrinferment in Freiheit gesetzt wird, welches sofort in Ver-

Taf. 4. Fig. 1.

bindung mit der fibrinogenen Substanz die Ausfällung der Fibrinfäden nach sich zieht. Aber nicht allein zerfallende Endothelzellen sind im stande, dieses Fibrinferment zu producieren, weit häufiger noch und in viel grösserem Umfang entsteht dasselbe infolge der Bildung der sogenannten Blutplättchen.

Diese Blutplättchen sind zuerst von Hayem gesehen und als Hämatoblasten beschrieben worden. Bizzozero sah (1882) in denselben ebenfalls einen schon im normalen strömenden Blute präformierten dritten Formbestandteil des Blutes, eine Auffassung, welche neuerdings auch wieder von Deetjen geteilt wird, welcher an den Blutplättchen Kerne, sowie amöboide Bewegung wahrgenommen zu haben glaubt. Dagegen wurde von Löwit und anderen die Anschauung vertreten, dass diese Blutplättchen durch Ausfällung von Globulinen im Blute entstehen, während eine grosse Reihe von anderen Autoren der Ansicht zuneigt, dass die Blutplättchen nichts anderes als Zerfallsprodukte von weissen und namentlich von roten Blutkörperchen seien (Ziegler, Arnold). Wir haben schon oben bei der Beobachtung der Diapedesis am Froschmesenterium an den extravasierten roten Blutkörperchen eigentümliche Zerfallserscheinungen gesehen, die man als Plasmoschisis oder Erythrocytoschisis bezeichnet. Es findet ein Zerfall der aus der Gefässbahn ausgetretenen roten Blutkörperchen unter Ausstossung kleiner, kugelförmiger Gebilde statt, die also als Fragmente der Erythrocyten aufzufassen sind, und eben derselbe Fragmentationsvorgang stellt sich auch im intravasculären, stagnierenden, oder unter Umständen auch im strömenden Blute ein, wenn eine Schädigung der roten Blutkörperchen durch Veränderung der Wandbeschaffenheit, besonders der Intima, oder durch Einführung eines Fremdkörpers in die Blutbahn erfolgt, wie man es z. B. künstlich durch Einführung eines Fadens oder einer Borste erzeugen kann. An experimentell gewonnenen, entweder frisch beobachteten oder unmittelbar nach dem Tode fixierten Präparaten sieht man nämlich an den lädierten Wandstellen, sowie an den eingeführten

Fig. I.

Tafel 2.

Fig. 1. **Marantischer weisser Thrombus aus dem rechten Herzvorhof.** Hämatox.-Eosin. Vergr. 66.

1. Herzmuskulatur.
2. Derselben anliegende Fibrinfasernetze mit eingeschlossenen Leukocyten.
3. Blutplättchenmassen.
4. Grössere Ansammlungen von Leukocyten.

Fig. 2. **Vorgeschrittene Organisation in einem Venenthrombus.** Hämatox. Orange. Vergr. 66.

1. Adventitia mit vasa vasorum.
2. Media, innere Schicht.
3. Quergetroffene Längsmuskelbündel der Venenwand.
4. In die Venenwand von der Adventitia her eingewucherte neugebildete Blutgefässe.
5. Junge Bindegewebs- und Endothelsprossen in den roten Thrombus einwachsend.

Tafel 3.

Fig. 1. **Organisation eines Venenthrombus.** Hämatox.-Eosin. Vergr. 250.

1. Muscularis der Venenwand.
2. In der Venenwand abgelagertes Blutpigment.
3. Endothelsprossen, grösstenteils schon von neu einströmenden roten Blutkörperchen erfüllt, gegen den Thrombus vorwachsend.

Fig. 2. **Geschrumpfter, organisierter, wandständiger Thrombus der Aorta.** Hämatox.-Eosin. Vergr. 64.

1. Adventitia.
2. Media.
3. Stelle der ehemaligen Adventitia, unlösbar verbunden mit:
4. Strafffaseriges Bindegewebe, hervorgegangen aus der Organisation des Thrombus mit wenigen Kernen.
5. Gefüllte Blutgefässe im neu gebildeten Bindegewebe.

Fremdkörpern eine Menge von kleinen Plättchen und Kügelchen sich ablagern, welche durch Zerfall von roten Blutkörperchen entstehen, im Anfang zum Teil durch Hämoglobin rot gefärbt sind, dann aber dieses Farbstoffes bald verlustig gehen. Weiterhin aber findet dann sehr bald nach dem Tode oder nach der Entstehung dieser Blutkörperchenderivate eine eigentümliche viscöse Metamorphose an denselben statt, mit dem Erfolg, dass sie zu zusammenhängenden, ungeheuer fein granulierten

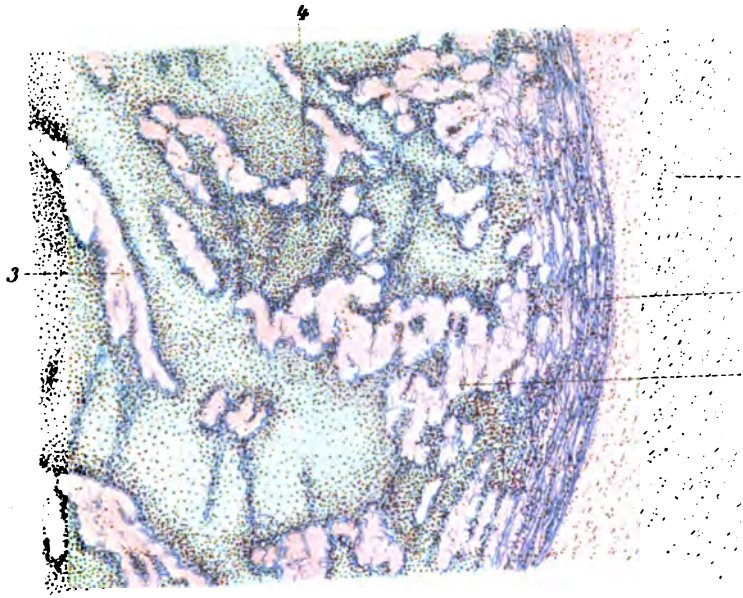

Fig.1.

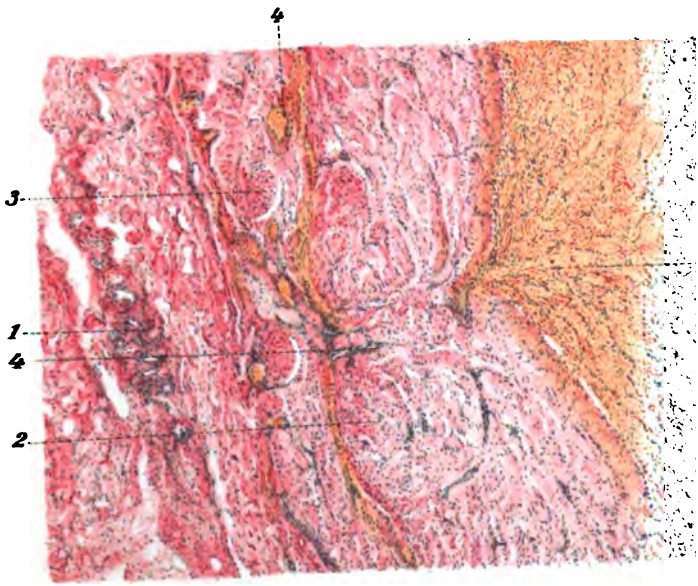

Fig.2.

Lith. Anst F. Reichhold



Fig. 1.

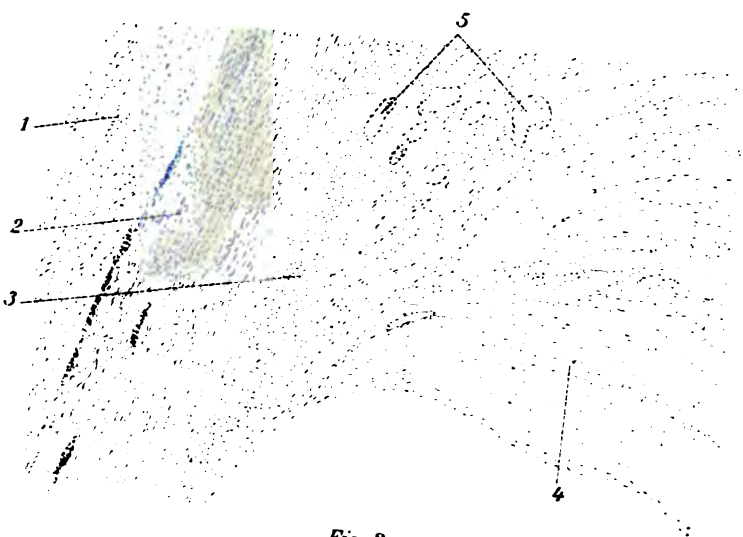

Fig. 2.

oder homogen aussehenden Massen verbacken werden. Man findet daher in der menschlichen Leiche unter gewöhnlichen Verhältnissen niemals mehr in ihrer Form einigermassen gut erhaltene Blutplättchen, sondern an ihrer Stelle stets eine gleichmässige, mit sauren Anilinfarbstoffen wenig tingierbare, leicht granulierte oder homogen aussehende Masse. Diese Blutplättchen bilden einen der wichtigsten Bestandteile der intravitalen Gerinnselbildung, der Thromben. Offenbar können auch sie in sehr ausgedehnter Weise zur Entstehung von Fibrinferment beitragen und sind daher auch diese Blutplättchen sehr häufig gewissermassen die Krystallisationspunkte oder die ersten Attractionssphären im Beginn der Faserstoffabscheidung. Man findet namentlich in entzündeten Geweben aller Art (so z. B. in pneumonisch infiltrierten Lungen, bei eitriger Meningitis, bei Diphtherie und Croup von Schleimhäuten etc.) innerhalb der Gefässe der den Entzündungsherden benachbarten Gebiete eine grosse Anzahl von ausserordentlich feinen, zierlichen Fibrinsternchen, welche sich nicht allein an das noch fest haftende oder bereits losgestossene Endothel ansetzen, sondern in deren Centrum ein sehr kleines, kugeliges, nicht in der gleichen Weise wie das Fibrin färbbares Gebilde, eben ein Blutplättchen auffindbar ist. Manchmal setzen sich diese Sternchen dann zu grösseren netzartigen Figuren zusammen, und wenn einmal stärkere Fibrinfäden zur Abscheidung gelangt sind, so werden diese ihrerseits wieder zu den Attractionspunkten für das Aufschiessen neuer Fibrinfasern, so dass hiedurch das Netzwerk ein immer dichteres wird (s. Tafel 4, Figur 1). Findet infolge einer intensiven Schädigung der strömenden roten Blutkörperchen ein ausgedehnter Zerfall von solchen und damit die Bildung grösserer Mengen von Blutplättchen auf einmal statt, so ist die Folge dieses Vorgangs eine sehr ausgiebige Fermentwirkung und damit die Entstehung grösserer diffuser Fibrinmengen, deren Fasern und Balken sich gewöhnlich in concentrischen Ringen der inneren Gefässwand anlegen, da hier die Fermentwirkung am intensivsten ist, weil der Zerfall der Erythrocyten von

Tafel 4.

Fig. 1. **Beginnende Thrombosierung in einer kleinen Arterie bei eitrig-fibrinöser Leptomeningitis.** Alauncochenille, Weigerts Fibrinfärbung-Vergr. 625.

1. Endothel.
2. Quergeschnittene Muskelzellen.
3. Schräggeschnittene Muskelzellen.
4. Zellen der Adventitia.
5. Leukocyten im Lumen.
6. Fibrinsterne.

Fig. 2. **Organisierter, zum Teil kanalisierter Thrombus der art. brachialis.** Hämatox. Orceïn. Vergr. 32.

1. Adventitia.
2. Tunica media.
3. Organisierter, d. h. durch Bindegewebe substituierter Thrombus.
4. Neugebildete, zum Teil weite Gefässe in demselben.
5. Zerfallene Reste des alten Thrombus.

Tafel 5.

Fig. 1. **Frischer roter Thrombus aus der vena cruralis.** Carmin, Weigerts Fibrinfärbung. Vergr. 16.

1. Fibrinmassen, in der Peripherie circulär, in den inneren Teilen in einzelnen rippenförmigen Strängen angeordnet.
2. Zusammengesinterte, rote Blutkörperchen.
3. Spärliche Leukocyten.
4. Plättchenmassen.

Fig. 2. **Plättchenthrombus.** Carmin, Weigerts Fibrinfärbung. Vergr. 280.

1. Erythrocyten.
2. Leukocyten.
3. Fibrin.
4. Blutplättchen.

Fig. 3. **Frischer roter Venenthrombus.** Carmin, Weigerts Fibrinfärbung. Vergr. 280.

1. Erythrocyten.
2. Leukocyten.
3. Fibrin.

Taf. 5. Fig. 1. der Wandung der Gefässe her auszugehen pflegt (Tafel 5, Fig. 1). Übrigens können auch absterbende Leucocyten eine Fermentwirkung entfalten und damit zu Gerinnungscentren werden. Den ersten Anstoss zur Thrombusbildung sehen wir also stets in degenerativen Zuständen gegeben, welche entweder von der Gefässwand oder von den zelligen Bestandteilen des Blutes ausgehen. Je mehr rote

Fig. 1.

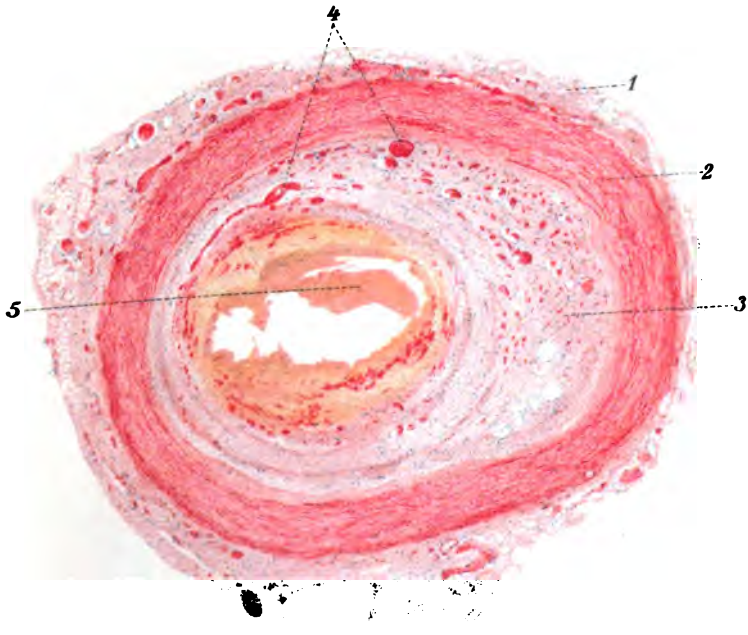

Fig. 2.

Lith. Anst. F. Reichhold. München

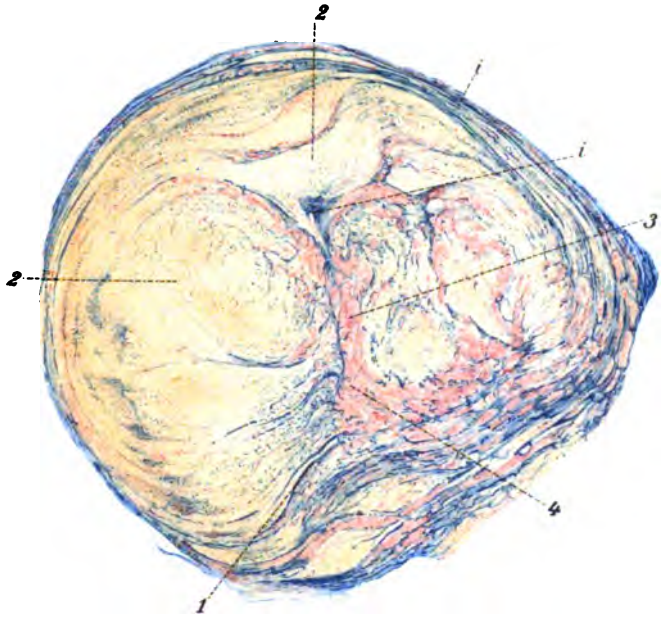

Fig. 1.

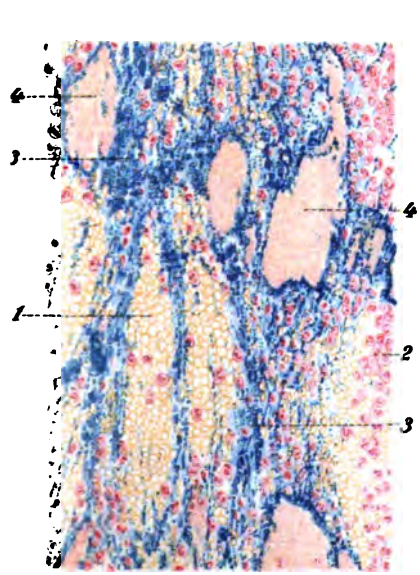

Fig. 2.



Fig. 3.

Blutkörperchen bei Bildung des Fibrinnetzes mit eingeschlossen werden, desto mehr nähert sich das Gerinnsel dem Typus des roten Thrombus; aber es können die intakten roten Blutkörperchen, wenn die Gerinnung nicht rasch durch die ganze Weite des Gefässlumens hindurchgreift, über die Fibrin- und Plättchenmassen hinweggleiten, und das Wachstum des Thrombus wird dann wesentlich durch die Agglutination neuer Plättchenmassen und das Anschiessen von Fibrinfäden bewirkt; wir haben dann keine oder nahezu keine Erythrocyten in dem Thrombus eingeschlossen, und auf diese Weise entstehen die sogenannten weissen Thromben. Am öftesten aber zeigen die thrombotischen Einlagerungen auf dem Durchschnitt eine abwechselnd hellere und dunklere Schichtung, indem bei ihrer Bildung zeitenweise bald mehr, bald weniger rote Blutkörperchen mit eingeschlossen und zum Aufbau des Gerinnsels verwendet werden. Sehr häufig sehen wir schon makroskopisch an der Oberfläche von Thromben in grösseren Gefässtämmen und namentlich auch am Herzen rippen- und leistenförmige Vorsprünge, zwischen denen etwas eingesunkene, rinnenförmige Vertiefungen liegen. Untersucht man einen derartigen Thrombus, so sieht man in demselben eine Art von Gerüst aus breiten, homogenen und gefärbten Balken und Bändern, welche in unregelmässigen Windungen den Thrombus durchziehen und an dessen Oberfläche in den rippenartigen Vorsprüngen endigen. Es sind dies conglutinierte Plättchenmassen, die in gewissen Abständen voneinander liegen und untereinander verbunden werden durch guirlandenförmige Züge von Fibrin. Die letzteren spinnen sich in bogenförmigen Zügen von einem Plättchenbalken zum andern und pflegen in deren unmittelbarer Nähe am dichtesten angeordnet zu sein, während die Mitte des Abstandes zwischen zwei Plättchenleisten den geringsten Gehalt an Fibrin aufweist. Daneben sind aber in diesen weissen Thromben stets auch Leucocyten und zwar in sehr wechselnder Zahl mit eingeschlossen. Gewöhnlich finden sich in den der Gefäss- bezw. Herzwand benachbarten Gebieten des Thrombus die meisten und

Taf. 5. Fig. 1 u. 2.

dichtesten Ansammlungen von Leucocyten, während sie gegen die centralen Thrombuspartien mehr und mehr an Zahl abnehmen. Die Menge ihrer Beimischung ist offenbar zum Teil mit bedingt durch die Ursachen, welche zur Entstehung des Thrombus überhaupt geführt haben. Liegt dieselbe in entzündlichen Vorgängen, besonders bakterieller Natur, welche auf die Gefässwand übergegriffen haben, so pflegen hier grössere Ansammlungen von Leucocyten stattzufinden, ja dieselben können in dem mikroskopischen Bild des Thrombus neben den Plättchen und dem Fibrin geradezu prävalieren. Im Anfang sind sie gewöhnlich gut erhalten und zeigen deutlich färbbaren Zelleib und die typisch gelappten, kleeblatt-, hufeisen- und bisquitförmigen Kerne; später aber macht sich an ihnen eine fettige Degeneration geltend, ihre Zelleiber beladen sich mit zahlreichen kleinen Fettröpfchen, und die Kerne zerfallen mehr und mehr. Infolgedessen erhält dann der Thrombus eine weiche, manchmal fast schmierige, eiterähnliche Beschaffenheit, oder wie man sagt, er verfällt der puriformen Einschmelzung. Wir haben es hier also nicht mit einer richtigen Eiterung zu thun, sondern die Leucocyten verfallen einem fettigen Degenerationsprozess, welcher weiterhin häufig auch die Fibrinlager einbeziehen kann, so dass dieselben nebst den Plättchenmassen in einen feinkörnigen, von Fettkügelchen durchsetzten Detritus verwandelt werden. Zuweilen sieht man in den Thromben selbst noch Mikroorganismen eingeschlossen, namentlich wenn dieselben die Ursache der Thrombosierung waren, wie es bei entzündlichen Vorgängen vielfach der Fall ist.

Die sogenannte Compressionsthrombose erklärt sich hauptsächlich aus der Schädigung der Wand, welche infolge ihrer Zusammendrückung durch Exsudate, Tumoren, Ligaturen etc. hervorgerufen wird. Das Zustandekommen der sogenannten marantischen Thrombose wird hauptsächlich dadurch erklärt, dass bei kachektischen Zuständen verschiedener Art ein gesteigerter Zerfall von zelligen Blutbestandteilen und damit eine vermehrte Fermentwirkung eintritt, welche bis zu

einer Fermentintoxication sich steigern kann, während gleichzeitig locale Circulationsstörungen für den Ort der Thrombuseinlagerung massgebend sind.

Bestehen thrombotische Einlagerungen längere Zeit im lebenden Körper, so bleiben dieselben natürlich nicht unverändert innerhalb der Gefässbahn liegen, sondern es macht sich an denselben eine Reihe von Umwandlungsprocessen geltend, welche im wesentlichen in das Gebiet der pathologischen Organisation fallen und welche zuletzt zu einer Art von spontanen Heilung, mitunter sogar zu einer teilweisen Wiederherstellung der früheren Circulationsverhältnisse führen können. Dass durch fettige Degeneration manche Thromben erweichen und einer eiterähnlichen Einschmelzung anheimfallen können, wurde bereits erwähnt. Natürlich ist ein Wiederwegsamwerden der Gefässbahn auf diese Weise nach Resorption der fettigen Detritusmassen denkbar. Weit häufiger aber kommt es von der Wand des Gefässes her zu einer allmählichen Substitution der Thrombusbestandteile durch echtes faserhaltiges Bindegewebe, welches seinerseits nach erfolgter narbiger Schrumpfung zu einer teilweisen Wiederherstellung eines gefässlumenartigen Hohlraumes führen kann. Das Endothel der thrombosierten Gefässe gerät häufig, soweit es nicht schon von vornherein verändert oder abgestorben ist und dadurch eben den ersten Anstoss zur Thrombusbildung gab, in einen Wucherungszustand. Es bilden sich an demselben neue Zellen, welche gegen den Thrombus zu verwachsen. Man hat dieser primären Endothelproliferation eine grosse Bedeutung für die folgenden Vorgänge beigelegt, allein dieselbe scheint manchmal nur ein vorübergehendes Stadium darzustellen und später wieder zu verschwinden. In manchen Fällen vermag wohl dieses gewucherte Endothel selbst Bindegewebe zu producieren, indem seine Zellen sich später in Fibrillen auffasern. Dann fängt der Thrombus an als Fremdkörper irritativ auf seine weitere Nachbarschaft zu wirken und die Folge hievon ist eine vermehrte Bildung von Zellmaterial des umgebenden Bindegewebes, welches allmählich in den Thrombus eindringt. Bei grösseren Gefässen sieht man zuerst von dem Endothel,

dem Bindegewebe der Intima, dem subendothelialen Gewebe, dann von den Vasa vasorum der Adventitia aus, bei kleineren von dem benachbarten Gewebe junge Zellsprossen senkrecht gegen das ehemalige Gefässlumen zu in die Gefässwand selbst eindringen. Die gefässlose Tunica media wird dabei von den jungen Gefässsprossen an verschiedenen Stellen durchbrochen, und gleichzeitig pflegen mit denselben Züge von jungen, spindelförmigen Bindegewebszellen, sogenannte Fibroblasten, und kleine Häufchen von Rundzellen einzudringen und die Continuität der Muscularis (bei mit einer solchen ausgestattetenGefassen) zu stören. Allmählich durchwächst dieses Zellmaterial die mittlere Gefässschicht, dringt in die Intima ein und tritt, da das Endothel um diese Zeit gewöhnlich schon nicht mehr in seiner Continuität erhalten ist, an den Thrombus heran; nun werden allmählich kleine Gefässausläufer in den letzteren selbst von allen Seiten circulär hineingeschickt. Dieselben stellen im Anfang sehr dünne, rundliche, solide Endothelsprossen dar, welche unter sich Verzweigungen bilden, so dass die Thrombusperipherie von einem förmlichen Netz von solchen Gefässbildungszellen durchsponnen wird. Die Endothelzellen weichen weiterhin immer mehr auseinander, es stellt sich zwischen denselben ein feines, capilläres Gefässlumen her, in welches von den Vasa vasorum bezw. den nächstgelegenen Gefässen Blutkörperchen nachdrängen. Auf diesem Stadium unterscheiden sich meist sehr deutlich die frisch eingedrungenen, in den neu gebildeten Gefässen gelegenen Blutkörperchen von den allenfalls dem Thrombus angehörenden Erythrocyten durch ihre lebhafte Tinctionsfähigkeit und ihre reguläre Gestalt. Die roten Blutkörperchen des Thrombus selbst verfallen gleichzeitig einer Pigmentmetamorphose, welche in durchaus derselben Weise und Reihenfolge zu verlaufen pflegt, wie wir es oben am extravasierten Blute gesehen haben. Dabei werden natürlich durch die wandernden, contractilen Zellen Pigmentbestandteile auch in die Umgebung hinausgeschleppt, und schon vorher kann durch Diffussion des Blutfarbstoffes solcher in die Wandungen des thrombosierten Gefässes oder in das um- Taf.

gebende Gewebe übergegangen sein; wir treffen daher ganz regelmässig nach einiger Zeit, gleichzeitig mit dem beginnenden Organisationsvorgang bei erythrocytenhaltigen Thromben, Pigmentschollen ausserhalb des Thrombus selbst an. (Tafel 3, Fig. 1, 2).

Ein Teil des in den Thrombus eindringenden Zellmaterials stammt also, wenigstens bei grösseren Gefässen, aus der Intima, und zwar aus dem subendothelialen Bindegewebe und von Abkömmlingen des Endothels selbst, während ein Teil wohl von der Adventitia geliefert wird. Noch zu der Zeit, in welcher die Durchwachsung der inneren Thrombuspartien fortschreitet, findet in den peripheren Teilen allmählich eine Umwandlung des jugendlichen, von sehr vielen dünnwandigen und verhältnismässig weiten Gefässen durchzogenen Bindegewebes in fertiges, faserhaltiges Gewebe statt. Unter Ausscheidung von Bindegewebsfibrillen schrumpfen die anfänglich umfangreichen Protoplasmaleiber der eingedrungenen Fibroblasten, ihre Kerne werden kleiner und dunkler und nehmen eine kurzspindelförmige Gestalt an; ein Teil der Gefässe verödet allmählich wieder, ihre Wandungen werden aneinander gepresst und die Endothelien verlieren sich in dem umgebenden Fasergewebe oder tragen selbst zur Faserbildung bei. Gleichzeitig liefern die neugebildeten, in den centralen Thrombuspartien fortwuchernden jungen Blutgefässe das Material für die fortschreitende Resorption der Thrombusbestandteile, indem zahlreiche farblose Blutelemente aus ihren Wandungen austreten, zu contractilen Zellen werden, sich mit Pigment und sonstigen Detritus beladen und diese Massen nach aussen führen. Ist endlich die Substitution der thrombotischen Einlagerung durch neugebildetes und von aussen her eingewuchertes Gewebe vollkommen vollendet und auch in der ganzen Länge des Thrombus fortgeschritten, so kann es nachträglich zu einer erheblichen Schrumpfung in dem Bindegewebe kommen. War der ursprünglich vorhandene Thrombus nicht ein das ganze Gefässlumen obturierender, sondern ein sogenannter wandständiger, so wird die Blutcirculation in dem betreffenden Gefässe natür-

lich zu keiner Zeit vollkommen unterbrochen, und nach der Organisation des Thrombus resultiert für gewöhnlich nur eine mehr oder minder umfangreiche Wandverdickung, welche als beetartige oder wulstige Einlagerung der Intima aufsitzt und mit derselben untrennbar fest verbunden ist. Auch bei vollkommen obliterierenden Thromben kann es infolge der Bindegewebsschrumpfung nachträglich zu einer wenigstens partiellen Wiedereröffnung des Gefässlumens und zu einem teilweisen Wegsamwerden der Blutbahn kommen. Auch hiefür ist in erster Linie die Retraction des Bindegewebes verantwortlich zu machen, da fertiges, faseriges Narbengewebe überall im Körper einen kleineren Raum einnimmt als das ursprüngliche Granulationsgewebe, aus welchem es hervorging. Aus dem offen gebliebenen Teil des Gefässlumens, bei Arterien also central, bei Venen peripher vom Thrombus, erfolgt bei genügender Intensität der Blutbewegung ein Nachdrängen der Blutsäule in die bei der Schrumpfung entstehenden Spalträume. Auch eine Anastomosierung des ehemaligen Gefässlumens mit den grösseren noch übrig gebliebenen, neu eingedrungenen Gefässen des organisierenden Gewebes kann dabei zustandekommen, und auf diese Weise kann schliesslich die ganze Länge des Pfropfes von bluterfüllten, der Circulation zugänglichen Hohlräumen durchsetzt werden, der Thrombus wird, wie man sich ausdrückt, kanalisiert. Zuweilen führt die Persistenz des eingedrungenen Bindegewebes zur Bildung von eigentümlichen Spangen und Leisten, welche manchmal brückenförmig das ehemalige Lumen durchspannen oder harte, wulstartige Einlagerungen, mitunter auch Verbiegungen und Abknickungen des Gefässrohres und mannigfache Deformation seines Lumens herbeiführen können. Namentlich bei den dünnwandigen venösen Gefässen kommen diese Veränderungen häufiger vor und werden oft noch jahrelang nach eingetretener Thrombosierung angetroffen (Endophlebitis deformans). In seteneren Fällen findet einezu sammenhängende, concentrische Schrumpfung des Bindegewebes und der mit demselben innig zusammenhängenden Gefässwand statt, so dass

schliesslich compacte, rundliche Stränge aus diesem Processe hervorgehen und das Gefässlumen der Circulation dauernd verschlossen bleibt; nachträglich kann es in dem zuletzt ganz schwieligen und sehr kernarm gewordenen fibrösen Gewebe zu einer Ablagerung von Kalksalzen kommen, welche manchmal zusammenhängende, concrementartige Einlagerungen bilden und je nach der Natur des betroffenen Gefässes als Arteriolithen oder Phlebolithen bezeichnet werden.

Eine kurze, gesonderte Besprechung erfordern jene Fälle, in welchen in dem Thrombus nicht nur normale Bestandteile des Blutes, sondern gleichzeitig Entzündungserreger, meist bakterieller Natur, abgelagert wurden. Solche Thromben können entweder primär oder secundär auftreten, einmal, indem entzündungserregende Mikroorganismen oder Thrombusbestandteile, welche solche in sich einschliessen, an bestimmten Stellen der Gefässintima haften bleiben und durch Läsion der letzteren zur Ablagerung grösserer Pfröpfe Veranlassung geben, oder indem in primär entzündetem Gewebe, z. B. bei Erysipel oder Phlegmone der Haut, der Entzündungsprozess nachträglich auf die Wandungen der Blutgefässe in dem befallenen Bezirke übergreift und durch Veränderung ihrer Wandbeschaffenheit, sowie durch Eindringen von Mikroorganismen von aussen her die Entstehung der Thromben in denselben hervorruft. Man spricht in diesen Fällen von einer Thrombo-Arteriitis bezw. Thrombo-Phlebitis. Die Thromben zeichnen sich dabei von vorneherein durch ihren ausserordentlich hohen Gehalt an weissen Blutkörperchen mit fragmentierten Kernen aus. Die Intima pflegt geradezu von einem Kranz von Leukocyten besetzt zu sein, welchen häufig die ätiologisch in Betracht kommenden Mikroorganismen (z. B. Streptococcen bei Puerperalsepsis in den Uteringefässen) beigemengt sind. Die Leukocyten durchwandern nun die Gefässwand in der Richtung von innen nach aussen und sammeln sich auch in allen Teilen der Wandung sowie in der Umgebung zu dichten Lagern an, so dass es mitunter zu einer förmlichen Vereiterung der Gefäss-

wand kommt und eine Abgrenzung derselben gegen den Thrombus einerseits und die eitrig infiltrierte Umgebung andererseits weder makroskopisch noch mikroskopisch möglich ist. Die so entstandenen eitrigen, bakterienhaltigen Pfröpfe sind sehr häufig die Quelle für eine weitere Ausbreitung des mykotischen Prozesses im übrigen Körper, indem Teile von demselben losgerissen und bei Venen dem Herzen zu, bei Arterien in die Peripherie des betreffenden Gefässbezirkes getragen werden (s. unten unter Embolie). Hat der Gesamtprocess nicht den Tod des Individuums zur Folge und ist die Zerstörung der Gefässwand keine vollständige gewesen, so kann es auch hier noch nachträglich nach dem Absterben der Bakterien und nach dem fettigen Zerfall der Leukocyten zur Einleitung eines Organisationsprocesses kommen, welcher von dem umgebenden Bindegewebe und dessen Gefässen seinen Ausgang nimmt und genau in derselben Weise verläuft wie bei dem einfachen Thrombus, nur dass infolge der natürlich hier weiter gediehenen Destruction der Wandung nicht so leicht eine nachträgliche Kanalisation mit Wiedereröffnung der Blutbahn zu stande kommt, sondern das betreffende Gefäss infolge der Narbenbildung meist dauernd aus dem Kreislauf ausgeschaltet bleibt.

Embolie.

Geraten fremde corpusculäre Elemente in den Kreislauf, so werden dieselben an irgend einer Stelle in dem Gefässsystem deponiert, sie bleiben stecken, entweder weil sie zu gross sind, um das Lumen kleiner Gefässe, namentlich der Capillaren, zu passieren, oder weil sie infolge ihrer eigenen visciden Beschaffenheit irgendwo an der inneren Gefässwand haften, oder weil sie zu Verletzungen der zarten Intima Veranlassung geben und an der lädierten Stelle sich anlegen, oder endlich, weil sie Veränderungen, Abscheidungen und Gerinnungen aus den Blutbestandteilen hervorrufen, welche ihrerseits wiederum an irgend einer engeren Stelle festgekeilt werden. In jedem solchen Falle

bezeichnet man den eingelagerten Fremdbestandteil als einen Embolus (von ἐμβάλλειν = hineinwerfen) und den Process selbst als Embolie. Hat derselbe durch vollständigen Verschluss einer Gefässbahn das Absterben eines bestimmten Gewebsbezirkes zur Folge, so bezeichnet man ihn auch wohl als Infarcierung, das betroffene Gewebe als Infarct. Der stecken bleibende Embolus wird natürlich in sehr vielen Fällen zu einer secundären Einlagerung von Blutbestandteilen nach dem oben beschriebenen Vorgang der Thrombusbildung führen, und wir haben dann zum Unterschied von den an Ort und Stelle gebildeten autochthonen einen embolischen Thrombus vor uns. Am meisten werden wohl losgerissene Stückchen von thrombotischen Einlagerungen das Material für Embolisationen abgeben. Namentlich wenn eine Erweichung der Thromben infolge der oben näher beschriebenen puriformen Einschmelzung oder wirklicher Vereiterung stattgefunden hat, so können natürlich sehr leicht Teile derselben losgerissen und weiter in den Kreislauf geschwemmt werden. Ihre Verbreitung folgt den Gesetzen der Blutcirculation, doch kommen durch retrograde Bewegung des Blutstromes unter pathologischen Verhältnissen sowie bei Offenbleiben des Foramen ovale zwischen den Herzvorhöfen mitunter Embolien vor, deren Mechanismus zunächst schwer erklärbar erscheint und die als paradoxe Embolien bezeichnet werden.

Namentlich Thromben, welche im Herzen selbst ihren ursprünglichen Sitz haben, sind ungemein häufig die Quelle von Embolisationen, wobei natürlich Thromben des rechten Herzens ihre Embolie zunächst in die Lungen, solche des linken Ventrikels und Vorhofes in das Gebiet des grossen Kreislaufes hinaus entsenden werden. Nur sehr kleine corpusculäre Elemente vermögen den Lungenkreislauf zu durchsetzen, geraten dann abermals in den linken Abschnitt des Herzens, um dann gewöhnlich in dem engeren Capillargebiet des Aortensystems stecken zu bleiben. Nicht selten werden losgerissene Stückchen von frischen endocarditischen Efflorescenzen zum Kern von embolisch entstandenen Thromben; da dieselben in

Tafel 6.

Fig. 1. **Kokkenembolie der Nieren bei Pyämie.** AlaunCochenille-Gram. Vergr. 500.

1. Harnkanälchen mit losgestossenen Epithelien.
2. Glomerulus.
3. Staphylokokkenhaufen in den Gefässschlingen des Glomerulus.

Fig. 2. **Embolischer Abscess im Myocard bei ulceröser Endocarditis.** Hämatox.-Eosin. Gram. Vergr. 67.

1. Herzmuskulatur.
2. Dichtgedrängte Eiterkörperchen.
3. Staphylokokkenhaufen im Centrum des Abscesses.

---

den meisten Fällen mit bakteriellen Entzündungserregern beladen sind, so kann es auf diese Weise sehr rasch zu einer Ausbreitung von mykotischen Processen im Körper kommen. Auch losgerissene Fetzen von veränderter Blutgefässintima, namentlich bei destruierenden Processen der Gefässwand bei Atheromatose, werden in den Kreislauf gespült und bleiben je nach ihrer Grösse in Gefässen verschiedenen Kalibers stecken. Da die bei Atheromatose und Arteriosklerose entstehenden Rauhigkeiten der Gefässinnenwand selbst sehr häufig der primäre Sitz von thrombotischen Niederschlägen sind, so ist die Gefahr für das Zustandekommen von Embolien bei diesen Veränderungen also eine doppelte.

Eine besondere Form von Embolie, welche fast immer nur Gefässe des kleinsten Kalibers, also Capillaren des grossen Kreislaufes treffen, werden durch die Entstehung von sogenannten Fermentthromben ausgelöst. Wir haben bereits oben bei der Lehre der Thrombose gesehen, dass bestimmte Gifte eine Vermehrung der Fibrinfermentwirkung durch vermehrten Zerfall von geformten Blutelementen herbeiführen, namentlich eine gesteigerte Blutplättchenbildung kann zu einer ausgebreiteten Fermententfaltung Veranlassung geben. Eine solche tritt nun ein bei gewissen Vergiftungen, z. B. durch Sublimat, durch Phosphor, Arsenik, auch bei anderen Schädigungen, welche plötzlich auf eine grössere Blutmasse einwirken, wie dies offenbar bei ausgedehnten Hautverbrennungen der Fall ist. Man sieht bei

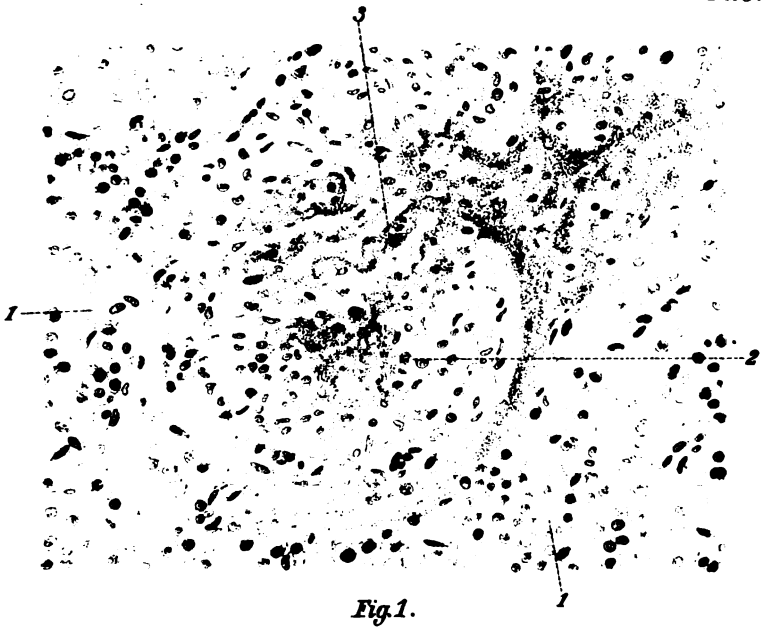

Fig.1.

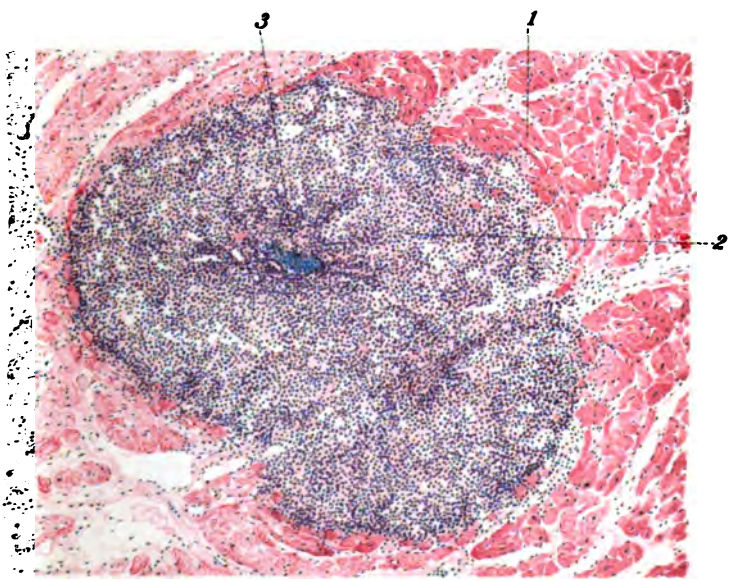

Fig.2.

Lith. Anst. F. Reichhold, München

solchen Zuständen nicht selten sehr ausgedehnte Embolien in feinen capillären Gebieten der Niere und des Gehirns.

Eine Reihe von embolischen Vorgängen wird dadurch ausgelöst, dass Körperzellen, entweder normale Bestandteile von parenchymatösen Organen, oder Elemente von gewissen excessiv gewucherten Geweben (Geschwülsten) auf irgend eine Weise in den Kreislauf gelangen. Im ersteren Falle spricht man von einer **Parenchymzellen-Embolie,** und man unterscheidet je nach der Quelle verschiedene Formen derselben:

Die Leberzellenembolie. Sie ist entweder eine traumatische oder findet sich bei Intoxikations- und Infektionskrankheiten. Die traumatischen Leberzellenembolien kommen bei Erschütterungen, Verwundungen, Zerreissungen und Zerquetschungen des Lebergewebes zu stande, doch steht ihre Extensität mit der Ausdehnung der Leberverletzung durchaus nicht immer in einem bestimmten Verhältnis; denn während manchmal ganz geringe Leberrisse schon zu ausgedehnten Einspülungen von Leberzellen in den Kreislauf führen, werden solche manchmal bei förmlichen Zermalmungen gänzlich vermisst, obgleich das Leben noch einige Zeit erhalten blieb. Taf. 7 Fig 3. Die verschleppten, aus ihrem trabeculären Zusammenhang losgerissenen Leberzellen finden sich zunächst in den Lebervenen, wohin sie natürlich durch Einspülung in die Capillaren oder durch directe Ansaugung von Seiten eröffneter venöser Gefässe gerissen werden. Man findet dann die charakteristischen kubischen, in ihrer Form nur sehr wenig veränderten Leberzellen inmitten von roten und weissen Blutkörperchen liegen, später finden sich solche auch im Herzen, in den Lungenarterien und Capillaren, gelegentlich auch in den Ästen der Leber- und Nierenarterien, in letzteren Fällen handelt es sich natürlich um einen Transport durch das offene Foramen ovale (paradoxe Parenchymzellenembolie). Auch manche Erkrankungen der Leber, z. B. Leberabscesse, nekrotische Herde bei Puerperaleklampsie, auch Allgemeinerkrankungen, welche zu parenchymatösen Veränderungen der ganzen Leber führen (z. B. Scarlatina) können offenbar

Tafel 7.

Fig. 1. **Fettembolie der Lunge bei Fractur des Oberschenkels.** Färbung mit Sudan III. Vergr. 78.
1. Grössere, wurstartige Fettmassen in Lungenarterien.
2. Fett in den Capillaren der Alveolen.

Fig. 2. **Carcinomzellenembolie in einem Pfortaderzweig der Leber,** bei primärem Carcinom des Magens.
1. Gefässwand.
2. Grosse Geschwulstzellen.
3. Mehrkernige Geschwulstzellen.

Fig. 3. **Leberzellenembolie in einer Lebervene bei Eklampsie.** Hämatox.-Eosin Vergr. 78.
1. Venenwand.
2. Zwischen den roten Blutkörperchen eingeschwemmte Leberzellen.

---

durch Lockerung des trabeculären Zusammenhanges (Dissociation, Browicz) und Veränderungen in den kapillären Gefässen zur Bildung von Leberzellenembolien führen. Niemals kommt es aber dabei zu einer activen Proliferation dieser Zellen; sie bleiben am Orte der Einspülung reactionslos liegen, können gelegentlich zur Anlagerung von Formbestandteilen aus dem Blute führen und noch nach Wochen und Monaten unverändert angetroffen werden.

Eine zweite Form der Parenchymzellenembolie ist die Placentarzellenembolie, welche durch Aufnahme von placentaren Riesenzellen in die eröffneten Uterinvenen und Einspülung derselben durch das rechte Herz in die Lungencapillaren herbeigeführt wird. Es handelt sich dabei meist um jene vielkernigen Elemente, welche von den in die intervillösen Räume hineinragenden Zottenepithelien abstammen. Man findet dieselbe am häufigsten bei puerperaler Eklampsie und bei der Chorea gravidarum, aber gelegentlich auch nach vollkommen normalem Verlauf der Schwangerschaft, der Geburt und des Wochenbettes. Auch diese Zellen verhalten sich vollkommen passiv; wo ein actives Weiterwuchern derselben nach ihrer Einspülung in die kleinen Lungengefässe beobachtet wurde, handelte es sich nicht mehr um normale Placentarzellen, sondern um Elemente einer aus der



Fig. 1.



Fig. 2.



Fig. 3.

Placenta hervorgehenden Geschwulst, des sogenannten Chorionepithelioms.

Drittens können Knochenmarksriesenzellen in die Blutbahn eingespült werden und finden dann ebenfalls in dem Capillarsystem, in welches sie zuerst hineingerissen werden, und das ist meistens in der Lunge, ihre Ablagerung, da sie für die Passage dieser kleinen Röhren viel zu gross sind. Die Losreissung dieser Riesenzellen oder riesenkernhaltigen Zellen (Myeloblasten) im Knochenmark und ihre Ansammlung durch die dünnwandigen Knochenmarksvenen kann offenbar sehr leicht zustandekommen, denn man findet sie oft bei Erschütterungen des Knochens, bei operativen Eingriffen an denselben, aber oftmals auch bei verschiedenen acuten Krankheiten (Aschoff), bei Erysipel, Pneumonie, Typhus, Diphtherie.

Weiterhin können zellige Geschwulstelemente aller Art in das Gefässystem gelangen und auf diese Weise an von der Geschwulst entfernte Punkte getragen werden. Wir haben in diesem Vorgang das wichtigste Moment für die Bildung von Geschwulstmetastasen vor uns. Die Fähigkeit des Eindringens in die Blutgefässe kommt verschiedenen Geschwulstarten in sehr verschiedenem Grade zu und geht meist mit dem klinischen Begriff der sogenannten Bösartigkeit eines Tumors Hand in Hand. Das Eindringen in die Circulationsbahn kann entweder durch eine active Durchwucherung von Gefässwänden zustandekommen oder nach vorgängiger Erweichung einzelner Geschwulstabschnitte und durch Gewebszertrümmerungen infolge von Blutungen. Das Bedeutungsvolle dieser Art von Embolisation beruht darin, dass in sehr vielen Fällen wenigstens, eben bei den klinisch sogenannten bösartigen Geschwülsten, den losgerissenen Tumorzellen nach ihrer Einspülung in einen entfernten Gewebsbezirk die Fähigkeit activer und unbeschränkter Proliferation gleichartiger Geschwulstzellen gewahrt bleibt, dass es auf diese Weise also zu einer wahren Implantation neuer Geschwulstkeime kommt und dass jede einzelne, an einen entfernten Ort verschlagene

Taf. 7. Fig. 2.

Geschwulstzelle zur Mutterzelle einer neuen Geschwulst, einer sogenannten Geschwulstmetastase werden kann. (S. Taf. 7 Fig. 2 und Taf. 77 Fig. 1 u. 2.)

Bei Zerreissungen und Entzündungen des Unterhautfettgewebes, namentlich bei grösseren Quetschungen desselben, bei Verletzungen des Beckenzellgewebes und des fetthaltigen Knochenmarkes der Diaphysen langer Röhrenknochen kommt ausserordentlich häufig eine Aufnahme von zertrümmertem, amorphem Fett in die eröffneten venösen Bahnen und weiterhin ein Transport derselben in das rechte Herz und weiter in die Lungencapillaren zustande. Wir haben dann die sogenannte Fettembolie vor uns. Je nach dem Umfang der Gewebszertrümmerung findet man dann in verschiedener Ausdehnung die Lungencapillaren bei der frischen mikroskopischen Untersuchung in mehr oder minder ausgedehnter Weise ausgestopft von stark glänzenden, verzweigten, wurstähnlichen Massen, die beim Zerzupfen sich manchmal zum Teil in kleine glänzende Fettkügelchen sondern. (Vergl. spez. Teil, I. Bd., Taf. 35.)

Besonders schön lassen sich die in die kleinen Arterien und Capillaren eingekeilten Fettmassen nach vorgängiger Formalinfixation an Gefrierschnitten durch Sudanfärbung zur Darstellung bringen (Taf. 7, Fig. 1). Manchmal sieht man ganze Alveolen förmlich umsponnen von den wie injiziert aussehenden, fetterfüllten capillären Gefässen. Bisweilen kann die Verlegung von Lungengefässen mit Fett so umfänglich werden, dass der Gasaustausch von Seite der respiratorischen Oberfläche her bis zu einem das Leben bedrohlichen Grade vermindert wird, und lassen sich auf diese Weise manche Fälle von plötzlichem Tod nach an und für sich geringfügigen aber mit ausgedehnter Fettgewebszerquetschung einhergehenden Verletzungen erklären. Übrigens ist auch für das Zustandekommen der Fettembolie durchaus nicht immer eine schwere Verletzung oder ausgedehnte Zertrümmerung erforderlich, man kann dieselbe, wie Ribbert gezeigt hat, experimentell schon dadurch erzeugen, dass man einem Kaninchen mit einem hölzernen Instrument einigemal auf

Taf. 7. Fig. 1.

die Tibiae klopft oder dasselbe aus Tischhöhe auf den Boden fallen lässt, oder indem man das Tier an den Ohren hält und mit geringer Gewalt gegen eine Wand pendeln lässt. Freilich sind in diesen Fällen die Fettembolisationen entsprechend geringer. Das Fett kann unter Umständen die Lungencapillaren passieren, kann in das linke Herz geraten und weiterhin im capillaren Gebiet des grossen Kreislaufs eingespült werden, wo es namentlich im Bereich der Coronargefässe des Herzens zu Verstopfungen mit consecutiver Muskelentartung und im Gehirn zur Entstehung von multiplen Ekchymosen Veranlassung werden.

Auch parasitische Organismen, namentlich Bakterien, können in so grosser Menge in den Kreislauf geraten, dass sie zu Verlegungen von kleineren Gefässabschnitten, zu Bakterienembolien führen. Namentlich ist die sogenannte mykotische, maligne oder ulceröse Endocarditis, bei welcher eine sehr ausgedehnte Anlagerung und Wucherung von pyogenen Spaltpilzen an den Herzklappen vorzukommen pflegt, die ergiebigste Quelle für die Dissemination derselben über den ganzen Körper, ein Vorgang, welcher infolge der überall am Orte der Einspülung zu Tage tretenden pyogenen Wirkung der betreffenden Bakterien zur Eruption von multiplen (embolischen) Abscessen und damit zum klinischen Bild der Septicopyämie Veranlassung zu geben pflegt. Infolge der ausserordentlich verderblichen Giftwirkung der so im ganzen Körper generalisierten Mikroorganismen tritt der Tod bei diesen Fällen meist sehr bald ein, oftmals so frühzeitig, dass die Ansammlungen von Eiterkörperchen um die eingespülten Bakterien zur Zeit des Todes noch nicht ausgebildet waren; dann haben wir bei der mikroskopischen Untersuchung das reine Bild der Bakterienembolie und wenn es sich, wie zumeist, um pyogene Eiterkokken handelt, der Kokkenembolie vor uns (Taf. 6, Fig. 1). Ist die Generalisation des Processes keine über den ganzen Körper gleichzeitig erfolgende, sondern werden nur einzelne Capillargebiete, z. B. dasjenige des Herzmuskels betroffen, so sehen wir bisweilen an die Kokken-

Taf. 6. Fig. 1.

embolie die Entstehung des embolischen Abscesses sich anschliessen. Um den Embolus sammeln sich massenhaft Leukocyten an und infiltrieren dicht das umgebende Gewebe. Durch actives Wachstum können die Kokken die Gefasswände durchdringen und nach aussen gelangen; es findet infolge der dichten Ansammlung von Eiterkörperchen und der mortificierenden Wirkung der Stoffwechselproducte der pathogenen Pilze eine partielle Gewebsverflüssigung mit Bildung einer Eiterhöhle und damit das Zustandekommen des embolischen Abscesses statt. Nach Absterben der Mikroorganismen und, wenn keine Überschwemmung des ganzen Körpers mit solchen stattfand, können embolische Abscesse zur Ausheilung
Taf. 6. Fig. 2. kommen. Sie sind speciell am Herzmuskel, wo sie bei acuter Endokarditis sehr häufig auftreten können, eine der gewöhnlichen Quellen von Narben- und Schwielenbildungen des Myokards, wie dies bereits im ersten Teil Band I näher ausgeführt wurde. Besonders typisch findet die Filtration von im Körper kreisenden Mikroorganismen und eine Zusammenballung derselben zu grösseren, pfropfartigen, manchmal wurstförmigen Gebilden in den engen Capillaren der Nieren und in den Glomerulis statt, wo gelegentlich eine förmliche Injektion dieser Gefässe bei manchen Fällen von Pyämie beobachtet wird. Auch in der Leber kommen bei Infectionen des Nabels bei eitriger Omphalitis bei Neugeborenen (auch bei Tieren) gelegentlich reine Kokkenembolien zur Beobachtung, ebenso bei zerfallenden mykotischen Processen im Pfortaderwurzelgebiet. Bleibt das Leben lange genug erhalten, so entstehen natürlich auch hier von den Embolis aus Abscesse, und wenn dieselben von embolischen, bakterienhaltigen Thromben der Pfortaderzweige ihren Ausgang nehmen, so spricht man von einer Pylethrombophlebitis. Natürlich können auch andere Mikroorganismen als pyogene Kokken zur Entstehung von Bakterienembolien führen, z. B. Tuberkelpilze, Milzbrand und Pestbakterien etc.

Endlich ist eine Form von Embolie zu erwähnen, welche durch das Hineingelangen von sogenannten

exogenen Pigmenten (s. diese unter Pigment) in den Kreislauf zu stande kommen. Namentlich in der Lunge findet sehr häufig eine Ablagerung der eingeatmeten Staubpartikel in unmittelbarer Umgebung von feinen Gefässen statt. Durch Wanderzellen können dieselben bis in die Gefässintima und selbst ins Lumen getragen und dann natürlich mit dem Blutstrom weiter verschleppt werden, so dass wir auf diese Weise oftmals eine Pigmentmetastase in entfernten Organen, z. B. in Milz und Leber, bei senilen Individuen zuweilen eine nicht unbeträchtliche Anthrakosis dieser Organe beobachten. Aber noch auf einem anderen Wege können diese Pigmente in den Kreislauf geraten, nämlich durch directen Einbruch von mit demselben überladenen, vergrösserten und chronisch entzündeten Lymphdrüsen, ein Vorgang, der besonders im Lungenhilus an den peribronchialen Drüsen nicht sehr selten eintritt und zu einer mehr oder minder ausgedehnten Ausspülung von pigmentüberladenen Lymphknoten in die Blutbahn führt. (Vgl. Band I, Lymphdrüsen.)

Infarct.

Wir haben bereits oben gehört, dass die Wirkung eines gänzlichen Gefässverschlusses auf das Gewebe als Infarct bezeichnet wird. Man versteht darunter die sichtbar werdende Folge der Aufhebung der Ernährungszufuhr zu einem bestimmten Gewebsabschnitte. Nun ist dieselbe natürlich eine ausserordentlich verschiedenartige, für das betreffende Gewebe mehr oder weniger schwere, je nach der Art der Blutgefässversorgung des betreffenden Organs oder Organabschnittes. Ist in einem bestimmten Organ die Bildung von collateralen Blutgefässverzweigungen eine sehr stark ausgebildete, so können natürlich Verschlüsse einzelner Gefässäste mit Leichtigkeit überwunden werden, da dem verlegten Gewebsbezirk alsbald genügend Nährmaterial von den bestehenden Seitenästen des verstopften Gefässes her zugeführt wird. Thatsächlich sehen wir oft genug am Sectionstisch an Organen mit

wohl ausgebildeten Collateralen mehr oder minder ausgedehnte Thrombosierungen, bezw. Embolisationen, ohne jede weitere sichtbare Folge für das betreffende Gewebe verlaufen, z. B. in den Lungen, wo selbst grössere arterielle Gefässstämme durch obturierende Embolien verlegt werden können, ohne dass es zur Ausbildung eines Infarctes kommt. In anderen Organen wiederum tritt jedesmal nach Verlegung eines arteriellen Astes die schädliche Wirkung der Aufhebung der Nahrungszufuhr sofort auf das Deutlichste hervor, indem der betreffende Gewebsabschnitt dem lokalen Tode, der Nekrose anheimfällt. Dies ist vornehmlich der Fall in solchen Organen oder Organteilen, welche mit sogenannten Endarterien im Cohnheim'schen Sinne ausgestattet sind, d. h. mit Arterien, welche vor ihrer Auflösung in Capillaren unter sich keine Verbindungsäste, also keine Collateralen besitzen. Hier findet natürlich bei dem Eintritt des Verschlusses einer solchen Endarterie eine vollkommene Abschneidung der Nahrungszufuhr zu dem betreffenden Gewebsteile statt, und die infolge dessen eintretende Nekrose äussert sich zunächst in der Zunahme seiner Consistenz, geringer Zunahme seines Volumens und ausserordentlich starke Blässe gegenüber seiner Umgebung. Da die von Endarterien versorgten Gewebsprovinzen gewöhnlich eine dreieckige bezw. pyramidenförmige Gestalt haben, so sehen wir auch an den aus ihnen hervorgehenden Infarcten eine Wiederholung derselben Form und zwar in der Weise, dass an der Spitze der Pyramide der die zuführende Arterie verlegende Embolus zu suchen ist, während die Basis derselben gewöhnlich der Organoberfläche zugekehrt erscheint. Auf die näheren Vorgänge an den Zellen und der Intercellularsubstanz des infarcierten Gewebes werden wir später bei der Besprechung der Nekrose genauer zurückzukommen haben; hier möge nur erwähnt sein, dass die sichtbar werdenden Gewebsveränderungen auf einer Gerinnung des flüssigen Zelleiweisses beruhen und dass man dieselbe deshalb als Coagulationsnekrose bezeichnet.

Beobachtet man den Eintritt einer Embolie mit nachfolgender Infarctbildung unter dem Mikroskop, z. B. an der ausgespannten Froschzunge, nach Einführung kleiner corpusculärer Elemente in den Kreislauf, so sieht man zunächst proximal von dem Embolus in der zuführenden Arterie, sowie distal in den aus ihr hervorgehenden Capillaren und in der abführenden entsprechenden Vene eine Stasis, einen Stillstand der Blutsäule eintreten. Gewöhnlich ist unmittelbar hinter dem Pfropf die Arterie bis zu ihrer Auflösung in Capillaren stark collabiert, dann aber macht sich allmählich eine erneute Blutbewegung im Infarcierungsgebiet und zwar im rückläufigen Sinne geltend, indem von der Vene her centrifugal von neuem Blut einströmt und zwar durch das ganze Capillargebiet bis in die Arterie, manchmal bis an den verlegenden Pfropf heran. Da aber der Embolus ein dauerndes Hindernis für das Zustandekommen der Circulation darstellt und da ausserdem die in ihrer Ernährung selbst bereits geschädigten Gefässabschnitte im Infarctgebiet nicht mehr imstande sind, dem Blutdruck genügenden Widerstand zu bieten, so kommt es sehr rasch zu einer ausgedehnten Diapedesis roter Blutkörperchen, indem dieselben massenhaft zwischen den Endothelien durch die Kittleisten hindurchtreten (s. Diapedesis unter Hämorrhagie) und in das umgebende, bereits abgestorbene Gewebe hinausdringen. Diese Auswanderung von Erythrocyten kann so stark sein, dass das tote Gewebe nachträglich mit denselben förmlich vollgestopft und überschwemmt wird, und dann haben wir aus dem ursprünglichen farblosen oder weissen anämischen Infarct einen dunkelroten, hämorrhagischen Infarct gebildet. Aber diese Entstehung einer rückläufigen Blutbewegung von seiten der abführenden Vene muss nicht in jedem Falle zu stande kommen, es kann der Infarct auch dauernd blutleer, also blass bleiben, oder eine Diapedesisblutung macht sich nur an den Randgefässen des Infarcierungsgebietes geltend, und wir haben dann, wie es bei Endarterien am häufigsten einzutreten pflegt, einen anämischen Infarct mit hämorrhagischer

Randzone. Es können jedoch auch Organteile, welche mit sehr stark ausgebildetem Collateralkreislauf versehen sind, einer Infarctwirkung anheimfallen, namentlich dann, wenn die Circulationsverhältnisse auch im Übrigen nicht normal sind. Immer kommt es aber dabei zu einem nachträglichen Einströmen von Blut in den infarcierten Herd; tritt dasselbe früh genug ein, so kann hiedurch das Gewebe vor dem Absterben noch rechtzeitig gerettet werden. Ist jedoch bereits die erwähnte Schädigung der Gefässwandungen innerhalb des betreffenden Gewebsabschnittes zu stande gekommen, so vermögen dieselben ebenso wie bei einer rückläufigen Blutbewegung von seiten der Venen her dem Blutdruck nicht mehr stand zu halten; wie durch ein Sieb treten die Blutbestandteile durch die dehiscierenden Endothelien ins Gewebe hinaus und die Folge ist wiederum das Eintreten eines hämorrhagischen Infarctes. Man kann also nach dem Gesagten aus der Existenz eines solchen noch nicht ohne weiteres auf das Vorhandensein von Collateralen in dem betreffenden Gewebsabschnitte schliessen.

Innerhalb des Infarctes verfällt sowohl das noch in den Gefässen befindliche und stagnierende wie das im extravasierten und toten Gewebe mehr oder minder dicht angesammelte Blut der Gerinnung. Ist dieselbe hauptsächlich auf die Gefässe beschränkt, so bilden sich in diesen manchmal in grösserer Ausdehnung zierliche, netzförmige Fibrinthromben, wodurch bei entsprechender Färbung das Gewebe wie injiciert aussehen kann. Der ganze Infarct, gleichgiltig, ob derselbe hämorrhagisch ist oder nicht, wirkt als toter Bestandteil wie ein Fremdkörper auf die Umgebung, und die gelösten Gewebsteile, welche durch den Plasmastrom den Nachbarbezirken zugeführt werden, üben offenbar einen entzündungserregenden Reiz auf dieselben aus; infolgedessen sehen wir sehr bald die Wirkung dieser entzündlichen Irritation in einem dichten Wall von Leukocyten mit fragmentierten Kernen, welcher den toten Gewebsherd allseitig umgibt und weiterhin bis zu einer gewissen Tiefe in denselben hineindringt. Aber diese Leukocyteninfiltration ist nur eine vorübergehende

Erscheinung; die weissen Blutelemente selbst sind für die nachfolgenden Vorgänge ohne weiteren Belang, vor allen Dingen sind sie selbst niemals imstande, gewebsbildend aufzutreten, sie sind nur die Vorläufer einer Neubildung von Zellcomplexen, welche in Form eines zusammenhängenden, jugendlichen, stark gefässhaltigen Bindegewebes als sogenanntes Granulationsgewebe von allen Seiten gleichmässig her in das infarcierte Gebiet hineinwächst, dasselbe allmählich vollkommen durchdringt und schliesslich gänzlich substituiert und zwar in demselben Masse, als das dem Untergang anheimgefallene Gewebe der Auflösung und der Resorption entgegengeführt wird.

Es bildet sich also auch hier wie überall im Körper infolge eines localen Gewebstodes nach Beseitigung der nekrotischen Zellmassen nicht eine Lücke im Gewebe, sondern dieselbe wird augenblicklich ausgefüllt durch ein, freilich dem ursprünglichen Organgewebe an functionellem Wert nicht gleichkommendes Gewebe, sondern durch ein sogenanntes Flickgewebe, welches wenigstens dem Volumen nach den entstandenen Ausfall wiederum deckt. Ganz in derselben Weise, wie wir es oben gesehen haben bei der Organisation der Thromben, wachsen von der Nachbarschaft Züge von Zellsprossen, begleitet von jungen protoplasmareichen, spindelförmigen und polygonalen Bindegewebszellen (Fibroblasten) und von rundlichen Wanderzellen mit dunkleren Kernen in die durch die Resorption des nekrotischen Gewebes frei werdenden Spalträume hinein, die Gefässe schieben spitzige, anfangs solide, untereinander vielfach verzweigte Endothelzapfen vor, deren Zellen weiterhin auseinanderweichen und von Blut erfüllt werden; schliesslich wird der ganze Infarct von diesem Granulationsgewebe völlig durchzogen. Die lebhafte Zellproliferation ist an den reichlichen mitotischen Figuren der Endothelien und der jungen Bindegewebszellen deutlich erkennbar. Dieses jugendliche Gewebe ist zellreich, infolge des Protoplasmareichtums der einzelnen Elemente succulent, weich und von sehr zahlreichen dünnwandigen, bluterfüllten Gefässen durchzogen; es deckt nicht allein den entstandenen Defect, sondern es pflegt

im Anfang seines Bestehens sogar etwas das Niveau der Umgebung zu überragen. Handelt es sich dabei um die Organisation eines hämorrhagischen Infarctes, so spielen sich an den ausgetretenen roten Blutkörperchen natürlich alle, schliesslich zur Pigmentmetamorphose führenden Vorgänge ab, welche oben, bei der Darstellung der Hämorrhagie, näher beschrieben wurden; und noch nach längerer Zeit kann man in dem eingedrungenen Granulationsgewebe wie auch in der Umgebung des Herdes bräunliche Pigmentschollen, teils intracellulär, teils frei liegend antreffen. Oftmals ist gerade der Grenzbezirk von einem förmlichen Kranz von Blutpigment durchsetzt. Aber das junge, saftreiche Granulationsgewebe stellt auch nur ein vorübergehendes Stadium dar, es wandelt sich allmählich mehr und mehr durch Ausscheidung von Fibrillen, durch Schrumpfung der protoplasmareichen Fibroblasten und ihrer Kerne in feine, spindelförmige Zellindividuen und durch Verödung der zahlreichen, weiten Gefässe in ein dichtfaseriges, zellarmes Bindegewebe um, welches schliesslich vollkommen den Charakter des Narbengewebes annimmt und infolge der zunehmenden Schrumpfung mehr und mehr unter das Niveau der Umgebung einsinkt, so dass schliesslich oftmals nur mehr eine eingezogene trichterförmige Narbe und im Grunde derselben ein strangförmiges Bindegewebslager die Stelle eines ehemals hier bestandenen Infarctes verrät. Nachträglich kann es zuweilen ähnlich wie in den Thromben zu einer Ablagerung von Kalksalzen im Narbengewebe kommen, so dass das Gewebe eine krümlige, ausserordentlich harte Beschaffenheit annimmt.

Waren in dem den Gewebsinfarct veranlassenden Embolus Entzündungserreger mit eingeschlossen, so macht sich von vorneherein neben der einfachen physikalischen Wirkung die specifisch entzündungserregende Thätigkeit der betreffenden Mikroorganismen geltend; die Ansammlung der Leukocyten ist dann oft eine so starke, dass es zur Verflüssigung, zu Eiterung, zur Bildung eines embolischen Abscesses kommt, wie es oben bereits näher ansgeführt wurde; es ist auch früher schon erwähnt,

dass auch solche embolische Abscesse unter Umständen einer Ausheilung, d. h. der Einleitung und Durchführung von Organisationsvorgängen mit der schliesslichen Bildung einer Bindegewebsnarbe zugänglich sind.

Eine gesonderte Stellung nehmen die Infarcte im Centralnervensystem ein, da es hier niemals zu einer festen Gewebsgerinnung, sondern infolge der eigentümlichen chemischen Zusammensetzung der nervösen Substanz immer sehr rasch zu einer Verflüssigung des Gewebes, zu einer Colliquation kommt. Die nekrotisch werdenden Nervenbestandteile zerfallen zu einer unendlich feinen, aus Myelin und Fetttröpfchen bestehenden, schmierigen Masse. Es bildet sich also im Bereich der Ausbreitung des embolisierten Gefässes ein sogenannter Erweichungsherd (Encephalomalacia) aus. Die Fett- und Myelintröpfchen werden sehr rasch von rundlichen Wanderzellen, contractilen Zellen aufgenommen, welche sich total mit denselben beladen können und dann Fettkörnchenzellen oder Körnchenkugeln genannt werden. Sie vermitteln die Resorption der der Nekrose anheimgefallenen Bestandteile, indem sie in die Lymphbahnen zurückwandern und die Detritusmassen dem Lymphstrom zur Abfuhr abliefern. So kann es nach einiger Zeit zu einer teilweisen oder selbst totalen Beseitigung der erweichten Nervenmasse kommen, während gleichzeitig von dem umgebenden Bindegewebe her Granulationsgewebe einwächst wie beim festen Infarct. Dasselbe durchwächst den Erweichungsherd entweder vollkommen und führt zur Ausbildung einer soliden Narbe, oder es stellt allmählich eine bindegewebige Kapsel um jene her, innerhalb welcher als Überrest des erweichten Gewebes eine durch Beimischung von Fett und Fettkörnchenzellen milchig oder durch Beimischung von Blutpigment bräunlich getrübte Flüssigkeit dauernd bestehen bleibt, eine Bildung, welche man als Erweichungscyste bezeichnet.

II. Kapitel.

Atrophie.

Man versteht unter Atrophie die Volumsabnahme eines Organs unter Erhaltenbleiben seiner chemischen Zusammensetzung und seiner Structur, letzterer wenigstens im Groben. Hiedurch unterscheidet sich also die Atrophie ganz wesentlich von den degenerativen Vorgängen, welche mit tiefgreifenden Veränderungen in der chemischen und physikalischen Beschaffenheit eines Gewebes einhergehen. Die Atrophie kann dadurch in die Erscheinung treten, dass entweder die Elemente eines Organes verkleinert sind, oder dadurch, dass die Zahl derselben abgenommen hat. Letzteren Vorgang bezeichnet man auch als numerische Atrophie.

Vielfach unterscheidet man zwischen activer Atrophie, welche durch das Unvermögen der Zellen zustandekommt, das ihnen zugeführte Nährmaterial zu verarbeiten, und stellt derselben eine passive Atrophie entgegen, bei welcher der Schwund eintritt, weil den Zellen nicht genügend Nährmaterial zugeführt wird. In vielen Fällen handelt es sich um eine Combination beider Processe, und oftmals ist aus dem Endprodukt nicht mehr zu ersehen, auf welchem Wege die Atrophie zustandegekommen ist.

Bekanntlich unterliegen sehr viele Gewebe des Körpers einer durch die Lebensvorgänge bedingten fortgesetzten Abnützung. Es wird Zellmaterial verbraucht, indem dasselbe entweder wie an der Haut und an manchen Schleimhäuten abgeschliffen und abgestossen wird, oder

indem Zellen durch Zerfall ihres Protoplasmas zur Bildung von bestimmten Secreten verwendet werden; in allen diesen Fällen findet normaler Weise ein Wiederersatz, eine physiologische Regeneration der aufgebrauchten zelligen Körperbestandteile statt. Aber selbstverständlich ist die Fähigkeit des Wiederersatzes und der Proliferation neuer functionstüchtiger Zellen keine unbegrenzte; es tritt ein Stadium ein, in welchem entweder in einzelnen Organen oder im ganzen Körper diese Regeneration eine mangelhafte wird und schliesslich ganz sistiert. Dieser Zustand ist ebenfalls ein physiologischer und hängt innig mit den Alterserscheinungen im Körper zusammen. Natürlich aber tritt dies Unvermögen der Erzeugung von Ersatzteilen in den einzelnen Organen nicht plötzlich hervor und hat auch nicht plötzlich die Functionsunfähigkeit der betreffenden Organe zur Folge, sondern sie macht sich allmählich in einer Herabsetzung der Lebenserscheinungen und häufig unter dem Eintreten eines Schwundes der betreffenden Körperteile geltend, und diesen Vorgang, dem nahezu alle Gewebe unseres Körpers unterworfen sein können, bezeichnet man als senile Atrophie. Da dieselbe im hohen Alter immer eintritt, also physiologisch ist, so gehört sie, streng genommen, eigentlich nicht in den Bereich der Betrachtung pathologischer Vorgänge, aber sie kann unter gewissen Umständen sich vorzeitig an einzelnen Organen oder auch am ganzen Körper einstellen, sie kann unter der Wirkung von krankhaften Veränderungen bestimmter Organe an anderen Organen oder Organteilen auftreten, und insoferne ist dieselbe auch von hervorragender pathologischer Bedeutung. Zum Teil beruht die senile Atrophie auf einer wirklichen physikalischen Abnützung der betreffenden Gewebsbestandteile, so z. B. werden die elastischen Fasern der Haut, der Lunge, der Gefässe im Laufe der Zeit ebenso abgenützt und infolge des Verlustes ihrer Elasticität erschlafft wie ein abgenütztes Gummiband.

Zum Teil beruhen die senilen Veränderungen aber auch auf einer mangelhaften Ernährung der Gewebe durch fast regelmässig im höheren Alter sich einstellende Ver-

Tafel 8.

Fig. 1. **Hochgradige Atrophie der Leberzellen in einer Stauungsleber.** Färbung nach Romanowsky mit Methylenblau-Eosin. Vergr. 66.
1. Vena centralis.
2. Erhaltenes Lebergewebe in den peripheren Acinuspartien.
3. Hochgradig erweiterte Pfortadercapillaren.
4. Vereinzelte Reste von Leberzellbälkchen zwischen denselben.

Fig. 2 **Inactivitätsatrophie eines Muskels in einem Amputationsstumpf des Oberschenkels.** Hämatox. Vergr 280.
1. Annähernd normal erhaltene Muskelfasern mit vermehrten Sarkolemmkernen.
2. Stark verschmälerte Muskelfasern.
3. Spindelförmig aufgetriebene und verschmälerte Muskelfasern.
4. Fasergewebe.

änderungen an den Gefässen, welche ihrerseits wieder auf den erwähnten physiologischen Abnützungsvorgängen basieren. Die mangelhafte Ernährung hat natürlich auch wieder eine ungenügende Regeneration der verbrauchten Zellen und einen Schwund der parablastischen, zur Ernährung der Zellen dienenden Substanzen zur Folge.

So z. B. macht sich die senile Atrophie an der Haut geltend, in einer Verdünnung der Epidermis, besonders die Lagen des stratum Malpighii sind an Zahl vermindert, die Zellen desselben verkleinert, der Papillarkörper ist niedrig und abgeflacht, vielfach ist auch das Corium verdünnt und namentlich sind seine elastischen Elemente geschwunden, die einzelnen elastischen Fasern bisweilen in kurze Teilstücke zerlegt.

Sehr deutlich macht sich die senile Atrophie in vielen Drüsen bemerklich. An den Geschlechtsdrüsen tritt ein physiologischer Schwund schon normaler Weise nach dem Aufhören der regelmässigen Geschlechtsthätigkeit zu Tage. An den Ovarien schrumpfen die Graaf'schen Follikel, es kommen keine neuen Ovula mehr zur Reifung, die tunica albuginea wird verdickt und hüllt das ganze Organ in einen sehr festen, derben Bindegewebsmantel ein. Von diesem aus sowie von den corpora fibrosa der verbrauchten Follikel und von dem vorhandenen Interstitium macht sich eine beträchtliche Bindegewebsneu-

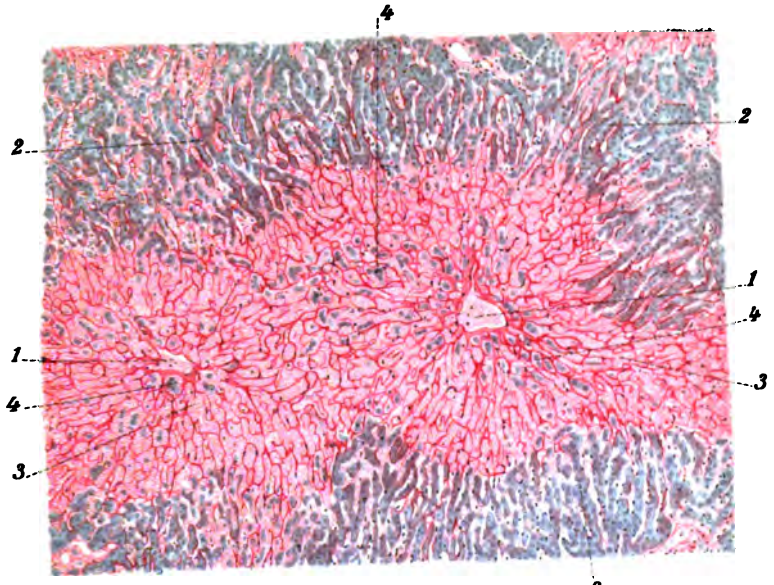

Fig. 1.

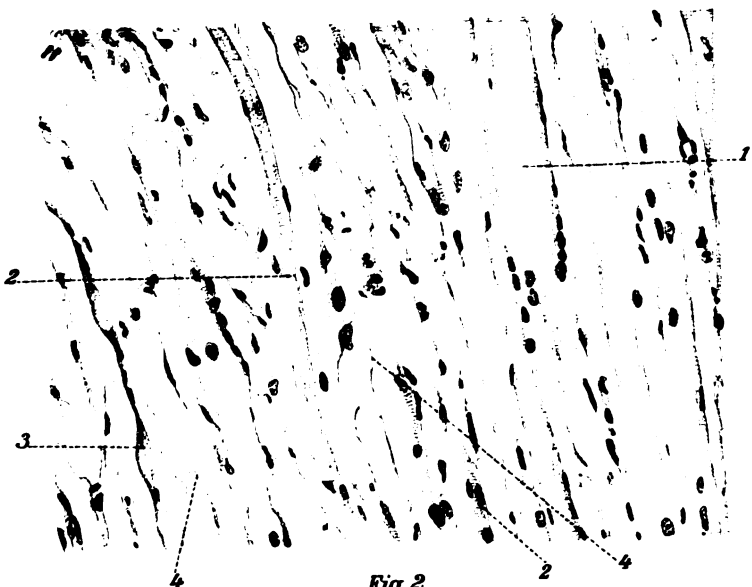

Fig. 2.

Lith. Anst F. Reichhold, München.

bildung mit fortschreitender, narbiger Schrumpfung geltend, so dass das ganze Organ schliesslich in einen kleinen, harten, hauptsächlich aus Bindegewebe bestehenden Körper umgewandelt wird. Nicht so stark tritt die Bindegewebsneubildung bei seniler Atrophie der männlichen Geschlechtsdrüse in den Vordergrund, aber die Spermatogenese hört auf, die Epithelzellen der Hodenkanälchen werden niedrig und lassen in vielen Fällen die Einlagerung reichlichen bräunlichen Pigmentes erkennen. Das umgebende Bindegewebe wird vermehrt, und oft treten in demselben kleinere oder grössere Gruppen von epitheloiden Zellen, sogenannten „Zwischenzellen", auf (siehe spec. Teil, Band II). Besonders pflegen auch die lymphatischen Apparate und die Milz im höheren Alter einem Schwund unter Verkleinerung ihres Volums und unter Abnahme ihrer zelligen Bestandteile zu unterliegen, da eben die Regeneration des Blutes und der Lymphe eine verminderte ist und infolge dessen die Ansprüche, welche an die Thätigkeit dieser Organe gestellt werden, sich sehr herabsetzen (vergl. unten „Inaktivitätsatrophie). Auch hier, besonders in der Milz, findet häufig eine starke Ablagerung von Pigment statt, welches sich in Form von grösseren Haufen bräunlicher Schollen eingestreut findet und wohl auf den vermehrten Untergang von roten Blutkörperchen bezogen werden darf.

Auch an Herz, Leber, an den Nieren, am Centralnervensystem findet sich im hohen Alter eine senile Atrophie oder ein gleichartiger Vorgang unter der Einwirkung kachektischer Allgemeinzustände. Am Herzen kommt es dabei zu einer Verdünnung der einzelnen Muskelfasern; ihre Breite erscheint gegenüber der Norm manchmal bis auf die Hälfte herabgesetzt, die Querstreifung ist in den peripheren Teilen noch erhalten, in den centralen Zellpartien dagegen meist verwaschen durch Einlagerung von grossen, spindelförmigen Häufchen sehr feinen, körnigen, braungelben Pigmentes (braune Atrophie des Herzmuskels). Dieses Pigment, welchem wir beim Schwund so vieler Organe wieder begegnen, ist in seiner Entstehung noch nicht genügend aufgeklärt.

Zum Teil scheint es wohl in einem vermehrten Zerfall von Erythrocyten seine Quelle zu haben, zum Teil auch aus einer metabolischen Thätigkeit von Zellprotoplasma selbst hervorzugehen. (Siehe unter Pigment.) Am Herzen findet dabei gleichzeitig oftmals eine Verbreiterung und Lockerung der Kittsubstanz statt, was eine vermehrte Brüchigkeit des Muskels zur Folge hat. In der Leber sehen wir eine Verkleinerung der Acini hauptsächlich durch Schwund der Zelltrabekel in den centralen Partien ebenfalls unter Ablagerung bräunlicher Pigmentkörner auftreten. Man findet dann auf einem Durchschnitt in einem Gesichtsfeld von bestimmter Grösse mehr Acini, als normaler Weise diesem Raume zukommen; die den Centralvenen näher liegenden Leberzellen sind in allen Durchmessern verkleinert. Am Centralnervensystem macht sich bei der mikroskopischen Untersuchung der Schwund besonders an den Ganglienzellen deutlich bemerklich, dieselben sind in allen Durchmessern verkleinert, stellen oft nur mehr ganz schmale, spindelförmige Körperchen dar, die Nissl'schen Granula sind vermindert, und gleichzeitig findet sich oftmals bräunliches oder selbst braunschwarzes Pigment eingelagert. Ganz bestimmte histologische Vorgänge weist die senile Atrophie im Fett- und im Knochengewebe auf. Im Fettgewebe (siehe
Fig II. Fig. II) kommt es zu einer bedeutenden Verkleinerung der einzelnen Fettzellen und zu einer Lockerung ihres Verbandes. Die Fettzelle stellt dann nicht mehr ein kugelförmiges Gebilde mit einem grossen, fast den ganzen Zellleib ausfüllenden Fetttropfen mit schmalem Protoplasmasaum und halbmondförmigem Kern dar, sondern sie wird zu einem polygonalen, in vorgeschrittenen Fällen zu einem spindelförmigen Gebilde, in dessen Protoplasma mehrere verschieden grosse Fetttröpfchen eingelagert sind, die aber an Umfang natürlich alle sehr bedeutend hinter der Norm zurückbleiben. Einzelne Zellen können vollkommen fettfrei werden und präsentieren sich dann nur mehr als schmale Spindelzellen. Die Fasersubstanz tritt bei diesem Verhalten sehr viel deutlicher hervor, und die infolge des Schwundes der Fettzellen entstehenden Lücken werden

häufig von einer wässerigen, oder wässerig schleimigen Flüssigkeit ausgefüllt, wodurch das Fettgewebe eine schlotterige, gallertige Beschaffenheit erhält. Häufig lassen sich dabei in den verkleinerten Fettzellen sowie im Bindegewebe ebenfalls bräunliche Pigmentkörnchen nachweisen, in letzteren daneben durch Zugrundegehen von einzelnen Zellen auch feine, freie Fettkügelchen. Am schönsten hat man Gelegenheit, diese Atrophie des Fettgewebes bei alten Leuten oder bei kachektischen Zuständen an dem subepicardialen Fett bei gleichzeitig vorgeschrittenem Schwund der Herzmuskelsubstanz zu studieren.

Einer bedeutenden Atrophie pflegt im höheren Alter das Skelettsystem zu unterliegen; gewisse Knochenteile erfahren einen vollkommenen Schwund und werden durch die Thätigkeit von resorbierenden Zellen einfach aufgelöst, wie z. B. die Alveolarfortsätze an den Kiefern nach Ausfallen der Zähne; auch die langen Röhrenknochen, sowie die spongiösen und die platten Knochen erleiden eine Verminderung ihrer Substanz, welche oft zu geradezu erstaunlichen Volums- und Gewichtsverlusten dieser Teile führen kann. An den Röhrenknochen z. B. findet eine fortschreitende Verdünnung der compacten Corticallamelle statt, indem an ihrer Innenfläche sich grosse, mehrkernige Zellen aus dem Knochenmarke (Osteoklasten) anlegen und die Knochensubstanz an dieser Stelle lacunär arrodieren, so dass grubenförmige Vertiefungen entstehen (Howship'sche Lacunen), welche weiterhin zusammenfliessen und natürlich eine fortgesetzte Verdünnung der Knochenlamelle nach sich ziehen. Der Markraum wird dadurch erweitert (excentrische Atrophie). Auch an den Bälkchen der spongiösen Knochensubstanz findet unter Anlegung von Osteoklasten und Bildung von Lacunen eine zunehmende Auflösung der Knochenbestandteile statt. An den Rippen z. B. kann dieselbe so weit gehen, dass die Corticalis nur mehr eine kartenblattdünne, sehr leicht einknickende Lamelle und die Spongiosabälkchen des erweiterten Markraumes nur mehr ganz feine, weit auseinanderliegende Leistchen darstellen. (Taf. 9, Fig. 1). Taf. 9. Fig. 1.

Tafel 9.

Fig. 1. **Altersatrophie einer Rippe.** Alauncochenille, Bleu de Lyon. Vergr. 40.
1. Sehr verschmälerte Corticallamelle.
2. Rareficierte Spongiosabälkchen.
3. Periost.
4. Fettlücken im Mark.
5. Markzellenhaufen.

Fig. 2. **Atrophie der Harnkanälchen in der Niere bei Arteriosklerose.** Vergr. 170.
1. Harnkanälchen von normaler Weite.
2. Vermehrtes und von Rundzellenhaufen durchsetztes interstitielles Bindegewebe.
3. Zusammengedrückte, sehr atrophische Harnkanälchen.
4. Grösstenteils verödete und bindegewebig entartete Glomeruli.

Oftmals wird der Schwund eines Gewebes dadurch veranlasst, dass ein langandauernder Druck auf dasselbe einwirkt, ein Zustand, welcher als Druckatrophie bezeichnet wird. Auch hiebei kommt es manchmal, z. B. im Knochen, zu complicierten Einschmelzungsvorgängen; oder die Atrophie erscheint einfach unter Volumsabnahme und Verschmälerung der Einzelelemente, wobei die specifischen Parenchymteile sich gewöhnlich in Lamellen anordnen, welche der Oberfläche des zusammendrückenden Körpers parallel liegen, so z. B., wenn in der Leber eine Echinokokkenblase heranwächst und das umgebende Lebergewebe zum Schwund bringt, oder in den bekannten Schnürfurchen, welche hauptsächlich am rechten Lappen der Leber zur Einwirkung gelangen. Auch unter der Einwirkung von abnorm ausgedehnten Blutgefässen bei chronischen Stauungszuständen kann es zu einer Zusammendrückung von Parenchymteilen und, wenn dieselbe lange genug dauert, zu einem förmlichen Schwund derselben kommen. Etwas derartiges sehen wir z. B. regelmässig bei der chronischen Stauungsleber (Taf. 8, Fig. 1), in welcher die centralen Partien der Acini durch Blutüberladung der Centralvenen und der benachbarten Abschnitte der Pfortadercapillaren lange Zeit hindurch abnorm ausgedehnt werden. Die erweiterten Blutgefässe drücken zwischen sich die Leberzellbalken zusammen;



Fig. 1.

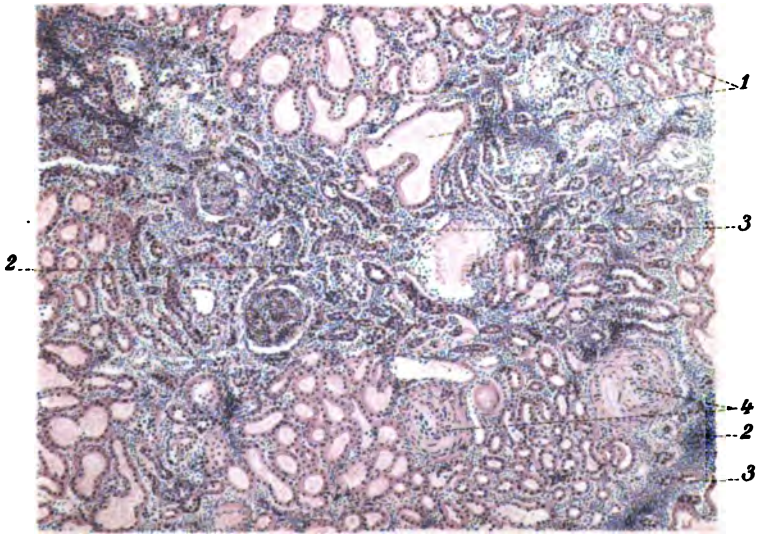

Fig. 2.

Lith. Anst. F. Reichhold, München

letztere werden immer schmäler, können schliesslich eine Unterbrechung ihrer Continuität und selbst eine völlige Auflösung erfahren, so dass bei der histologischen Untersuchung die zentralen Acinuspartien nur mehr aus cavernomartig erweiterten Bluträumen zu bestehen scheinen, in denen höchstens noch vereinzelte Leberzellen zur Darstellung gebracht werden können. Taf. 8. Fig. 1.

Auch der Schwund specifischer Organbestandteile unter der Wucherung chronisch-entzündlicher Zellanhäufungen gibt ein gutes Beispiel für die Druckatrophie. So der Schwund, welchen die Harnkanälchen und zuweilen auch die Glomeruli erfahren bei chronischen Entzündungen des Interstitiums mit Production von grösseren Lagern zell- und faserreichen Bindegewebes (Tafel 9, Fig. 2).

Es ist bekannt, dass Organe, welche längere Zeit ihre physiologische Funktion nicht ausüben, einer Atrophie anheimfallen; man nennt diese Form Inactivitätsatrophie; sie ist zum Teil wohl auch in letzter Instanz durch die mangelhafte Ernährung dieser Teile bedingt, indem z. B. bei dauernd ungenügender Bewegung von Muskeln die Blutzufuhr zu diesem Gewebe eine mangelhafte wird. Auch bei ausser Function stehenden Drüsen stellen sich leicht atrophische Zustände ein. Sehr deutlich ist die Inactivitätsatrophie z. B. nachzuweisen an Muskeln in Amputationsstümpfen, bei denen also der distale Insertionspunkt fehlt und daher keine regulären Contractionen ausgelöst werden können, oder bei Muskeln, bei welchen der Zusammenhang mit dem Centralnervensystem durch Continuitätstrennung des motorischen Nerven zerstört ist. Man sieht an solchen Muskeln sehr bald einen fortschreitenden Schwund eintreten, die einzelnen Muskelfasern werden mehr und mehr verschmälert, ihre Querstreifung kann dabei lange Zeit gut erhalten bleiben, selbst wenn dieselben nur mehr ganz schmale Streifen oder von Punkt zu Punkt spindelförmig aufgetriebene Stränge darstellen (Tafel 8, Fig. 2). Gleichzeitig macht sich dabei sehr häufig eine Vermehrung der Sarkolemmkerne geltend, schliesslich schwindet die contractile Substanz vollkommen, und die übrig bleibenden Fasern sind Taf. 8. Fig 2.

von dem vorhandenen, interstitiellen Bindegewebe nicht mehr zu unterscheiden. Dabei geht die Atrophie gewöhnlich nicht gleichmässig, sondern fleckweise vor sich, so dass an einzelnen Stellen die quergestreiften Fasern längere Zeit erhalten bleiben, während daneben nur mehr ein längsgestreiftes Fasergewebe übrig ist.

Natürlich hat jede verminderte Ernährung eines Gewebes, eines Organs oder des ganzen Körpers einen Schwund der Gewebsmasse zur Folge, die Atrophie infolge gestörter Ernährung. Es ist bekannt, dass im Hungerzustande viele Organe eine sehr bedeutende Verkleinerung ihrer Einzelelemente erleiden; so hat z. B. Manasseïn constatiert, dass bei Kaninchen, bei welchen der normale Durchmesser der Leberzellen im Mittel 22,3 μ beträgt, dieser im Hungerzustande bis auf 8,9 μ herabgedrückt werden kann. Auch an den Muskeln kann die einfache Hungeratrophie sehr bedeutende Grade erreichen. Infolge der Verengerung der Arterien bei Arteriosklerose und Atheromatose können viele Organe, z. B. die Nieren, ausserordentlich stark verkleinert werden, wobei die Atrophie meist nicht gleichmässig über das Organ hinweg schreitet, sondern einzelne Teile stärker befällt als andere, so dass eine Granulierung der Oberfläche hieraus resultiert (Arteriosklerotische Schrumpfniere).

Endlich werden noch gewisse Formen von Atrophie beobachtet, wenn der Zusammenhang der betreffenden Organe mit dem Centralnervensystem zerstört ist, oder wenn in letzterem selbst degenerative Zustände Platz greifen (neuropathische Atrophie). Man führt diese Form des Gewebsschwundes auf das Aufhören nervöser Einflüsse zurück, welche die Ernährung der Gewebe regulieren, und in diesem Sinne gehört die neuropathische Atrophie ebenfalls mit in den Bereich der Atrophie infolge gestörter Ernährung.

III. Kapitel.

Regressive Metamorphosen.

Degenerationen.

I. Trübe Schwellung.

Die trübe Schwellung, albuminöse Degeneration oder auch körnige Degeneration genannt, stellt den leichtesten Grad der degenerativen Processe im Körper dar, weil dieselbe offenbar in sehr vielen Fällen wieder rückgängig werden und das betreffende Organ wiederum einer restitutio ad integrum zurückgeführt werden kann, ohne dass irgendwelche sichtbare Veränderungen an den befallenen Geweben nachbleiben. Am häufigsten befällt die trübe Schwellung die grossen parenchymatösen Organe, namentlich die Nieren, die Leber, die quergestreiften Muskeln und unter diesen besonders den Herzmuskel. Schon makroskopisch erscheinen diese Organe beträchtlich verändert; ihr Volumen ist vermehrt, ihre Consistenz herabgesetzt, brüchig, weich, auf den Schnittflächen quillt das Parenchym über, die Durchsichtigkeit des Gewebes ist beträchtlich vermindert, so dass das Licht nicht, wie normaler Weise, in eine gewisse Tiefe des Parenchyms eindringen kann; dasselbe erscheint von gleichmässiger, trübgrauer Farbe, der Blutgehalt ist meist ein sehr geringer, von der Schnittfläche lässt sich reichlich trüber, feinkrümeliger Parenchymsaft abstreifen. In höheren Graden sehen die betreffenden Organe auf den Schnittflächen nahezu wie mit kochendem

Wasser verbrüht aus, und schon für die makroskopische Untersuchung erscheint der gewebliche Zusammenhang bedeutend gelockert. Die besten Aufschlüsse über das Wesen des Processes gibt die Untersuchung im frischen, ungefärbten Präparat. Gewöhnlich lassen sich die einzelnen Teile von kleinen, mit der Schere entnommenen Partikeln in einem Kochsalztropfen sehr leicht mit den Nadeln isolieren, und man findet dann eine fast gleichmässige Vergrösserung der Parenchymzellen. An den Nieren z. B. erscheint der Durchmesser der Harnkanälchen verdickt, auf Querschnitten ist das Lumen durch die geschwellten, stumpfen, kegelförmig ins Lumen einragenden Epithelzellen nahezu verlegt, die Zellconturen treten aber meistens noch ziemlich deutlich hervor, oft ist ihre Begrenzung sogar eine schärfere als normaler Weise, offenbar infolge des Eintrittes einer Lockerung der Kittsubstanz. Die Zellkerne sind fast überall verdeckt oder höchstens an einzelnen Stellen noch als ganz unbestimmte, schattenhafte Gebilde durchschimmernd. Die Zelleiber sind erfüllt von einer gleichmässigen, ungeheuer feinen, staubförmigen Trübung, deren einzelne Partikelchen von unmessbarer Kleinheit sind; zuweilen leuchten zwischen diesen sehr schwach lichtbrechenden trübgrauen Körnchen, einzelne grössere, rundliche, scharfconturierte, auffallend stark glänzende Kügelchen hervor. Untersucht man nun diese Einlagerungen mittelst verschiedener chemischer Agentien, so ergeben sich an denselben die nachfolgenden mikrochemischen Reactionen: Die Körnchen lösen sich in verdünnten Alkalien auf, z. B. in 1% Kali- oder Natronlauge; es findet dabei eine gleichmässige, nahezu vollkommene Aufhellung der Zellleiber statt, und die Kerne treten wie mit einem Schlag in den durchsichtig gewordenen Protoplasmaleibern deutlich hervor, ohne dass natürlich hiedurch das Volumen der Zellen alteriert wird. Setzt man zu einem derartigen Zupfpräparat sehr wenig verdünnte Essigsäure zu, so sieht man zunächst eine allgemeine Vzrquellung der Körnchen eintreten, aber bei weiterem Zusatz lösen sie sich in dem Überschuss der Säure auf, und es tritt ebenso wie durch die

Taf. 10. Fig. 2.

Einwirkung des Alkalis eine vollkommene Aufhellung und deutliches Sichtbarwerden der Kerne ein. Bei Anwendung von Zuckerlösungen mit nachfolgendem Zusatze von Schwefelsäure erhält man eine rötliche Färbung der Körnchen. Jod (Lugol'sche Tinktur) bräunt dieselben. Ausserdem ergeben sie die Xanthoproteinreaktion, d. h. bei Zusatz von Salpetersäure tritt eine intensive Gelbfärbung der Körnchen ein. Hiedurch erweisen sich diese staubförmigen Niederschläge als bedingt durch feinste Eiweissgranula; das Wesen der trüben Schwellung besteht also in einer sehr bedeutenden Aufspeicherung von ungelöstem, körnigem Eiweiss in den Parenchymzellen.

Ein ganz ähnliches Verhalten zeigen die Leberzellen bei trüber Schwellung. Am instructivsten ist hier die Betrachtung eines dünnen Gefrierschnittes; man sieht an demselben nämlich gleichzeitig die bedeutende Schwellung und die gleichmässige, staubförmige Trübung aller Zellen, sowie eine deutliche Formveränderung derselben. Sie weisen nicht mehr eine reguläre kubische Gestalt auf, insbesonders sind die durch die Capillaren hervorgerufenen Impressionen vollkommen verschwunden; sie zeigen eine gleichmässige Blähung mit Ausbuchtung aller Wandungen und haben hiedurch eine mehr rundliche Gestalt angenommen. Natürlich wird hiebei eine beträchtliche Lockerung ihres gegenseitigen Zusammenhanges bedingt, da die Berührungsflächen der einzelnen Zellen aneinander nun vermindert sind. Die Trabekel stellen also nicht mehr continuierliche Zellreihen dar, sondern zeigen mannigfache Unterbrechungen, Knickungen; das ganze Zellmaterial sieht aus wie unregelmässig durcheinandergeschüttelt und aus seinem physiologischen Verbande gelöst, ein Zustand, welchen Browicz als Dissociation der Leberzellen beschrieben hat. Auch hier sind die Zellkerne gewöhnlich nicht mehr sichtbar oder vereinzelt nur mehr schattenhaft angedeutet. Zwischen den staubförmigen, feinen Granula liegen hier fast immer einzelne oder auch mehrere stark lichtbrechende, rundliche Kügelchen. Bei Ausführung der Essigsäure- oder Alkalireaktion werden erstere in lösliche Acid- bezw. Alkali-

Taf. 10 Fig. 1.

Tafel 10.

Fig 1. **Trübe Schwellung der Leber bei Scharlach.** Frischer Gefrierschnitt. Vergr. 300.

1 Vergrösserte, abgerundete und von staubförmigen Trübungen durchsetzte Leberzellen.
2. Reste von Kernen.
3 Vereinzelte Fettkügelchen.

Fig. 2. **Trübe Schwellung der Niere bei Scharlach** Frisch isolierte Harnkanälchen. Vergr. 300.

1. Harnkanälchenepithelien ohne erkennbare Grenzen und Kerne, dicht von feinen, staubförmigen Körnchen gefüllt.
2. Schwach erkennbare Reste von Kernen.
3. Fettkügelchen.

Fig. 3. **Trübe Schwellung der Leber bei Sepsis.** Hämat.-Eosin. Vergr. 280.

1. Vena centralis.
2. Geschwellte, abgerundete, aus ihrem trabeculären Zusammenhange geratene Leberzellen.
3. Kernlos gewordene Zellschollen.
4. Gallenpigment.

---

albuminate übergeführt, während die glänzenden Kügelchen unberührt liegen bleiben.

Am Herzen findet man eine Schwellung der Muskelzellen, hauptsächlich im Breitendurchmesser, die Querstreifung ist meistens noch erhalten, aber weniger deutlich als in der Norm, besonders die doppelt lichtbrechende Substanz erscheint getrübt und die ganzen Zellen, ähnlich wie in Leber und Nieren, erfüllt von zahllosen, ungeheuer feinen Granula, welche die Kerne verdecken und die beschriebenen Reactionen ergeben. Meist sind dabei die Kittleisten der Muskelzellen verbreitert oder die einzelnen Zellen erscheinen wirklich in ihrem Verbande gelockert, manchmal mit Quersprüngen versehen, so dass daneben noch das Bild der sogenannten fragmentatio myocardii zu stande kommt, was jedoch auf agonale oder postmortale Veränderungen zurückzuführen ist. Überhaupt muss man sich bei der Untersuchung von quergestreiften Muskeln hüten, allenfallsige Leichenerscheinungen als trübe Schwellung aufzufassen; denn mit dem Eintritt der Leichenstarre geht stets eine gleichmässige Trübung mit Ab-

BOSTON MEDICAL
JUN 22 1918

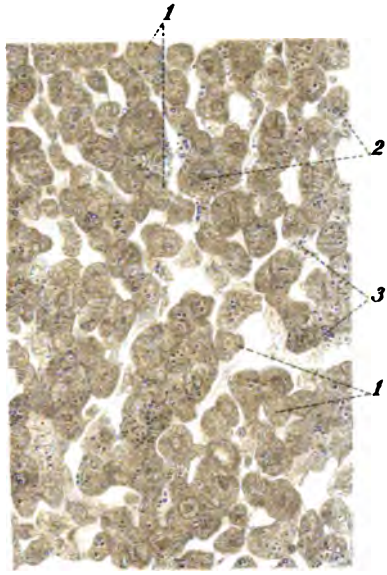

Fig. 1.

Fig. 2.

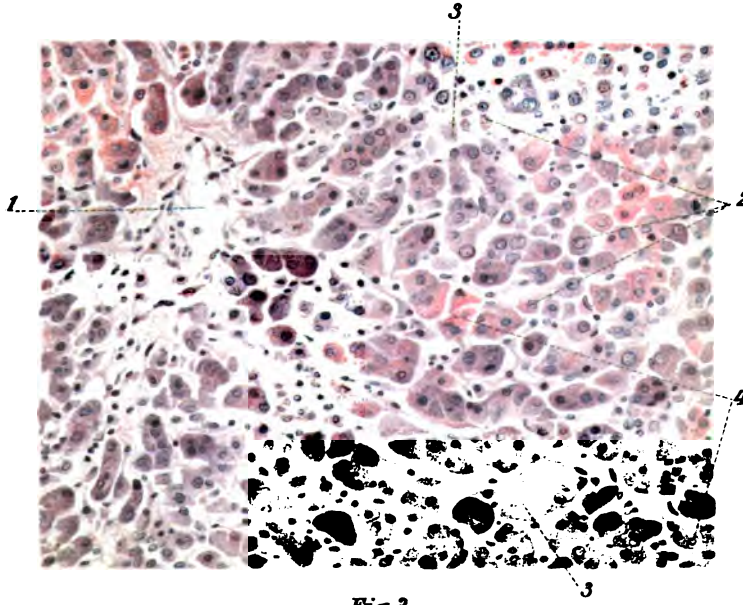

Fig. 3.

scheidung von rundlichen Körnchen in den Muskelzellen einher, die sich jedoch durch das Fehlen der angegebenen Reactionen und durch ihren gewöhnlich grösseren Umfang von den bei der trüben Schwellung auftretenden unterscheiden lassen.

Weniger deutlich tritt das Wesen der albuminösen Degeneration hervor an gefärbten Gewebsschnitten nach Einwirkung von Alkohol und sonstigen Conservierungsmitteln. Die staubförmigen Trübungen sind gewöhnlich vollständig oder doch nahezu gänzlich verschwunden und die Kerne fast überall wieder gut nachweisbar und färbbar. Aber die Vergrösserung der Zellen und die Lockerung ihrer Verbände ist natürlich noch zu erkennen, besonders in der Leber macht sich die Abrundung der Zellen und das Auseinanderweichen derselben aus ihrem trabeculären Verbande deutlich bemerklich. (Taf. 10, Fig. 3). Oftmals trifft man dabei Leberzellen mit mehr als einem Kern an. Taf. 10. Fig. 3.

Die trübe Schwellung kommt hauptsächlich bei einer Reihe von schweren, mit Allgemeinerscheinungen einhergehenden Infectionskrankheiten zur Beobachtung, namentlich bei Sepsis, Typhus, Blattern, Scharlach, Erysipel, Diphtherie, Pest usw. Sie wird auch nach gewissen Vergiftungen gefunden, besonders bei acuter Phosphor- und Arsenikvergiftung, bei Intoxicationen durch Mineralsäuren und Kohlenstoffoxyd; ausserdem ist sie schon constatiert worden bei ausgedehnten Verbrennungen der Haut und bei dem Tode durch Hitzschlag. Es ist klar, dass bei den erwähnten Infectionskrankheiten nicht sowohl die betreffenden Bakterien selbst, als die schädliche Einwirkung von deren giftigen Stoffwechselprodukten für das Zustandekommen der Veränderung verantwortlich gemacht werden muss.

Die Entstehung der trüben Schwellung ist nicht vollkommen aufgeklärt. Virchow fasst dieselbe als den Ausdruck einer heftigen nutritiven Reizung, also als die Folge einer verstärkten Stoffaufnahme unter Einwirkung eines bestimmten Reizes auf und sieht in ihr hauptsächlich das Wesen eines parenchymatösen

Entzündungsvorganges. Nach der Ansicht anderer Forscher handelt es sich bei der Ablagerung der Eiweissgranula um eine Anhäufung ungelöster und ungefällter Albuminatkörper im Protoplasma infolge des Unvermögens der Zellen, diese Nahrungsstoffe assimilieren zu können. Wir hätten es entweder mit einer vermehrten Zufuhr von Nährmaterial oder mit einer erschwerten, bezw. aufgehobenen Abfuhr von Umsatzprodukten zu thun.

Altmann hat gezeigt, dass man an den Zellen der grossen, parenchymatösen Organe, besonders an Leber- und Nierenepithelien, durch bestimmte Conservierungs- und Färbungsmassnahmen im Innern der Zellsubstanz, um die Kerne in bestimmten Reihen angeordnete, sehr feine Granula im normalen Zustande nachweisen kann (Altmann'sche Granula oder Bioblasten). Es ist nicht klar, ob diese Granulierung ein Kunstproduct oder eine natürlicher Weise vorhandene Gruppierung von präexistierenden Elementarteilchen der Zellen darstellen. Auch wenn wir es nur mit Kunstproducten zu thun haben, wofür manche neuere Erfahrungen sprechen, so bleibt diese Thatsache doch interessant und wichtig, weil die Granula unter den gleichen technischen Eingriffen an der normalen Zelle stets in der gleichen Weise darstellbar sind. Unter pathologischen Verhältnissen verschwinden dieselben; sie sind insbesonders auch nicht identisch mit den bei der trüben Schwellung auftretenden Eiweisskörnchen, denn wenn man diese Zustände künstlich hervorruft, z. B. bei Unterbindung einer Nierenvene in der anderen Niere, so lässt sich mit Leichtigkeit nachweisen, dass die Altmann'schen Granula nun nicht zugenommen, sondern im Gegenteil sehr bedeutend an Zahl abgenommen haben und bei intensiver, albuminöser Trübung gänzlich verschwinden.

Gelegentlich lassen sich auch an den Kernen von trüb geschwellten Geweben Veränderungen nachweisen, namentlich Blähungen desselben mit Vergrösserung seiner Oberfläche und Abnahme des centralen Chromatingerüstes.

In vielen Fällen sieht man die trübe Schwellung nicht rein und isoliert zum Ausdruck kommen, sondern gleichzeitig ist an denselben Organen noch eine mehr oder

minder ausgebreitete Fettdegeneration vorhanden, so dass man annehmen muss, dass Übergänge zwischen den beiden Processen bestehen.

II. Fettinfiltration und Fettdegeneration (Fettige Metamorphose).

Schon normaler Weise kommt dem Körper und den einzelnen Geweben desselben ein sehr verschiedener Gehalt an Fett zu. Wir sehen auch bei ein und demselben Individuum während verschiedener Altersperioden die Menge von Fettgewebe schwanken. In den ersten Kinderjahren und im höheren Alter pflegt dieselbe meist eine grössere als in den mittleren Lebensperioden zu sein. Unter vermehrter Zufuhr von Fett in der Nahrung oder durch Umbildung von Kohlehydraten und auch von Eiweiss (Voit, Cremer) kann es zu einer vermehrten Aufspeicherung von Fett im Körper kommen, und zwar lagert sich dasselbe hauptsächlich im Bindegewebe ab, wobei zunächst das Unterhautbindegewebe, das Omentum, Mesenterium, Peritoneum, das mediastinale Bindegewebe, das Epicard etc. in Anspruch genommen wird. Es ist sehr schwer zu sagen, wann diese Fettinfiltration als eine pathologische zu bezeichnen ist; die Grenze von physiologischem Fettreichtum und pathologischer Adipositas, Obesitas oder Lipomatosis ist nicht scharf zu ziehen.

Wir sehen die Fettinfiltration in der Weise vor sich gehen, dass Bindegewebszellen sich mit Fettkügelchen beladen, welche weiterhin in grössere Tropfen zusammenfliessen und sich dann in Fettzellen umwandeln. Es findet dabei also genau der umgekehrte Process statt, welchen wir bei der Atrophie des Fettgewebes kennen gelernt haben (siehe oben), indem hier eine Rückverwandlung von Fettzellen in Bindegewebszellen ebenfalls unter dem Auftreten feiner Fettkügelchen eintritt. Bisweilen kann die Bindegewebsfettinfiltration einen sehr deutlichen pathologischen Charakter annehmen, indem sie verdrängend auf das Nachbargewebe einwirkt. Nament-

Tafel 11.

Fig. 1. **Fettinfiltration der Leber bei Carcinomkachexie.** Gefrierschnitt. Sudanfärbung. Vergr. 280.

1. Centralvene eines Acinus.
2. Von Fettkügelchen vollkommen ausgefüllte Leberzellen
3. Sehr feine Fettkügelchen.

Fig. 2. **Fettdegeneration des Myocards bei perniciöser Anämie.** Gefrierschnitt. Sudanfärbung. Vergr. 280.

1. Muskelfasern mit noch erhaltener Querstreifung.
2. Muskelfasern mit durch angehäufte Fettkügelchen ganz überdeckter Streifung.
3. Grössere, freie Fetttropfen.

Fig. 3. **Beginnende Fettdegeneration der Niere bei Scharlach.** Gefrierschnitt. Sudanfärbung. Vergr. 280.

1. Feinste Fettkügelchen in den peripheren Zellteilen der Harnkanälchenepithelien abgelagert.
2. Harnkanälchen mit stark fettig degenerierten und ins Lumen abgestossenen Epithelien.

---

lich sehen wir solches am Herzen bei der Adipositas cordis eintreten, indem von dem subepicardialen Fett her das intramuskuläre Bindegewebe sich mehr und mehr mit Fett belädt, in Fettgewebe übergeführt wird, welches die Muskelbündel durchwächst, in höheren Graden sogar comprimiert und zur Druckatrophie bringen kann und bis unter das Endocard fortschreitet. Übrigens kann bei allgemeiner Lipomatosis auch in dem endocardialen Bindegewebe eine Fettaufspeicherung zustandekommen, so dass dem Ventrikellumen zugekehrte, nur von einer dünnen Bindegewebslage und dem Epithel bedeckte, flache Ansammlungen von Fettgewebe beobachtet werden, welche nicht immer mit dem subepicardialen Fett in Verbindung stehen müssen.

Auch an dem Muskelbindegewebe der quergestreiften Muskeln wird oftmals etwas derartiges wahrgenommen, indem zwischen den Muskelbündeln die Bindegewebszellen sich mit Fett beladen, in Fettgewebe umwandeln, die Muskelfasern auseinanderdrängen, so dass der Querschnitt der Muskeln dadurch vergrössert, die Muskelsubstanz aber thatsächlich verringert wird (Lipomatosis musculorum, pseudohypertrophia).

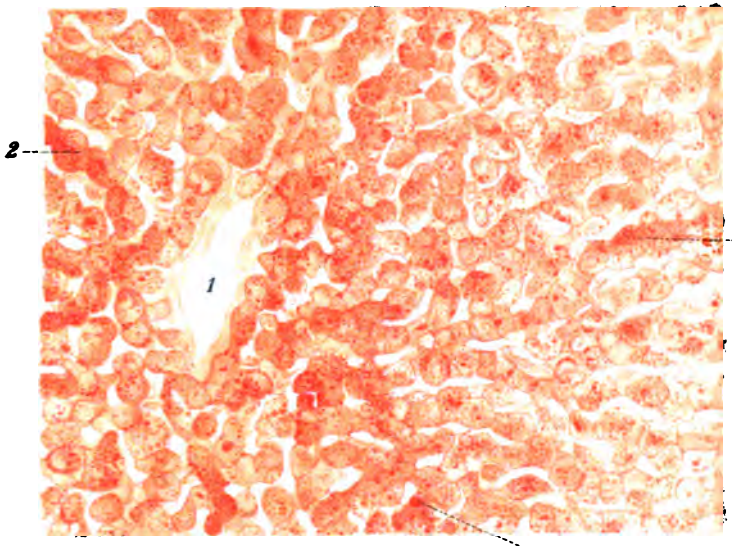

Fig.1.

Fig.2

Fig.3.

Nächst dem Bindegewebe ist besonders die Leber eine Ablagerungsstätte für das Fett. Schon normaler Weise bei nicht besonders fettreichen Individuen finden wir in den Zellen dieses Organes stets eine wechselnde Menge von Fetttröpfchen eingestreut. Aber dieselben können sehr bedeutend an Umfang und Ausdehnung zunehmen, wobei zunächst die periphere Zone der Acini bevorzugt wird. Die Fetttropfen in den Leberzellen schwellen immer mehr an, drängen das Protoplasma zur Seite, drücken die Kerne an die Wand, so dass dieselben ganz dünn und halbmondförmig werden, und können in hohen Graden eine so starke Verminderung des Zellprotoplasmas zur Folge haben, dass die peripheren Acinuszonen wie aus Fettgewebe bestehend aussehen und der specifische und epitheliale Charakter an denselben völlig verloren geht. Fast immer ist das Fett hier in je einer Zelle als ein grösserer Tropfen eingelagert, also ebenso wie in der zur Fettzelle umgewandelten Bindegewebszelle. Man bezeichnet diesen Zustand als Lipomatosis oder Steatosis hepatis; man findet ihn bei allgemeiner Fettsucht aber hauptsächlich auch bei consumierenden und zu kachektischen Zuständen führenden chronischen Krankheiten, namentlich bei der chronischen Lungentuberkulose und bei der Geschwulstkachexie. Das die Leber infiltrierende Fett stammt in diesen Fällen von dem Körperfett, hauptsächlich des Unterhautbindegewebes, welches unter dem consumierenden Einfluss der Krankheiten eingeschmolzen, abgebaut wird, aber nicht vollständig zur Verbrennung gelangen kann und deshalb in der Leber zur Ablagerung kommt. Man kann diese Genese auch experimentell beweisen, indem man zuerst künstlich fettarm gemachten Tieren leicht nachweisbare Fettsorten, z. B. Hammeltalg (Rosenfeld), in grosser Menge einverleibt, die Tiere unter Einflüsse setzt, welche nachweislich eine Vermehrung des Fettes in der Leber zur Folge haben, z. B. dieselben mit Phosphor vergiftet, und dann die vorher einverleibte Fettart zum grössten Teil in der Leber auffinden kann.

Übrigens kommt auch noch in anderen Organen gelegentlich eine in den Bereich des Physiologischen zu zählende Fettinfiltration vor, z. B. in der Niere, in welcher manchmal in den peripheren Abschnitten der Epithelzellen der Tubuli contorti sehr feine Fettkügelchen eingelagert sind; ganz regelmässig finden sich dieselben bei Hunden und Katzen. Bei Diabetes mellitus kommt in den Nieren eine Vermehrung dieser Fettinfiltration zur Beobachtung, ohne dass sonstige pathologische Veränderungen an dem Organ nachweisbar wären (von Hansemann). Auch im Hoden findet man nicht nur bei alten Leuten und bei seniler Involution des Organs, sondern auch in den mittleren Lebensstadien zuweilen Ansammlungen von feinen Fettkügelchen in den Epithelien der Samenkanälchen.

Von Alters her hat man eine strenge Unterscheidung zu ziehen versucht zwischen der Fettinfiltration, d. h. der eben beschriebenen Einlagerung von Fett in Gewebszellen durch Zufuhr von aussen her, und der Fettdegeneration von Gewebszellen, bei welcher das Fett in loco entstehen sollte durch eine Umwandlung des Zelleiweisses, also der Proteïnsubstanzen der Zellleiber in Fettkügelchen. Als morphologisches Kriterium zur Unterscheidung der beiden genetisch verschieden gedachten Processe hat man stets angegeben, dass bei der Fettinfiltration das Fett in Form von grossen kugeligen Tropfen zur Ablagerung kommt, während bei der Degeneration sich nur kleine, von einander gesonderte Kügelchen finden sollen, welche durch protoplasmatische Scheidewände getrennt sind Allein diese Unterscheidung ist nicht streng durchführbar und auch nicht stichhaltig, denn wir haben bereits oben gesehen, dass einerseits bei der Fettinfiltration, sowohl bei deren Anfangsstadien wie beim Abbau des infiltrierten Fettes und atrophischen Zuständen des Fettgewebes, sehr kleine Fettkügelchen in den Zellen vorkommen können. Andererseits kann es bei höheren Graden der Fettdegeneration zu einem Schwund der trennenden Protoplasmascheidewände, zu einem Zusammenfliessen der kleinen Kügelchen und zur Entstehung sehr

grosstropfigen Fettes kommen. Die Genese des beobachteten Fettes ist aber aus der mikroskopischen Betrachtung nicht eruierbar; auch wird in neuerer Zeit vielfach die Entstehung des Fettes durch metabolische Processe am Zellprotoplasma in Abrede gestellt. Es ist zwar zweifellos, dass Fett in den Organen aus Eiweisssubstanz entstehen kann, und schon Virchow hat zum Beweis derselben auf die Adipocirebildung (Leichenwachsbildung) hingewiesen, welche sich z. B. in den Muskeln bei längerem Verweilen der Leichenteile in feuchten Medien einstellt. Auch hat man z. B. gefunden, dass Fliegenmaden, welche in ausschliesslich eiweisshaltigen Nährsubstraten gehalten werden, einen Zuwachs von Fett in ihrem Körper aufweisen, aber für die Fälle von pathologischer Fettdegeneration bleibt es immer schwierig, den Einwand von der Hand zu weisen, dass die Vermehrung des Fettes auf einen vermehrten Fettimport von aussen her und ein Unvermögen der Zellen, dasselbe zu verbrennen, also auf eine Art von Fettpräcipitation zurückzuführen sei. Man sieht z. B. bei Fettembolien eine Verfettung von Capillarendothelien und Leukocyten (Benecke) und bei den Fettembolien, welche bei Puerperaleklampsie beobachtet werden, hat Ackermann eine Verfettung der Glomerulusepithelien nachgewiesen, und man kann sich recht wohl denken, dass in diesem Falle das Fett von einer Infiltration durch das im Circulationssystem kreisende Fett herkommt.

Auch die sogenannte Fettdegeneration (besser gesagt, Fettumwandlung oder Metamorphose, [Lukjanoff] hat ihr physiologisches Vorbild im Körper; überall, wo es sich um die Fortschaffung von Organen handelt, welche nur eine temporäre Bedeutung besitzen, bedient sich die Natur des Mittelgliedes einer Umwandlung von Fett, um die Bausteine dieser Teile in eine leicht transportable, resorbierbare Form zu zerlegen. So wird z. B. die Involution des puerperalen Uterus durch eine Verfettung der ausserordentlich gewucherten und um das Vielfache vergrösserten Muskelzellen dieses Organs herbeigeführt. Die Talgdrüsen und die Milchdrüsen unterliegen einer Fett-

degeneration bei der Bereitung ihres physiologischen Secretes. Man sieht z. B. die Zellen der Talgdrüsen mit Fettkörnchen vollgestopft, welche zusammenfliessen, aus dem Zellkörper austreten, welch letzterer collabiert und zu Grunde geht; auch in den Milchdrüsen müssen die bei der Secretion zu Grunde gehenden Zellen durch eine Neubildung von den übrig bleibenden Zellindividuen her ersetzt werden.

Unter pathologischen Verhältnissen finden wir eine Fettdegeneration hauptsächlich auftreten, wenn die Oxydations-Vorgänge im Körper behindert werden, also bei allen jenen Zuständen, welche zu einer Verarmung des Blutes an roten Blutkörperchsn oder an Hämoglobin vorübergehend oder dauernd führen. Wir sehen daher Verfettungen schon auftreten nach starken Blutverlusten, sowie bei localen Anämien, die z. B. durch Compression von Blutgefässen bewirkt werden. So findet man z. B. stets in der Umgebung von rasch wachsenden kugeligen Tumoren in den meisten Organen, in Leber, Gehirn, Nieren etc., in der Peripherie von Geschwulstknoten, Tuberkeln, Gummen, Ecchinococcusblasen etc., eine Verfettung der Parenchymteile auftreten, da dieselben durch den Druck der fremden Einlagerungen anämisiert und in ihren Oxydationsvorgängen behindert werden. Auch das so überaus häufige Auftreten von ausgedehnten Verfettungen in besonders rasch wachsenden Tumoren, Sarkomen, Carcinomen wird auf die ungenügende Vascularisation und damit die unzureichenden Oxydationsprocesse in diesen Neubildungen zurückgeführt. Thatsächlich sehen wir den fettigen Zerfall am stärksten in denjenigen Bezirken ausgesprochen, welche am meisten von den ernährenden Gefässen entfernt sind. Bekannt ist die ausgedehnte Fettdegeneration, welche bei der sogenannten perniciösen Anämie in den parenchymatösen Organen, im Herzen, in den Muskeln etc. sich einstellt.

Ferner haben Vergiftungen, welche den Sauerstoffgehalt des Blutes herabsetzen, acute Fettdegenerationen zur Folge; so z. B. die Kohlenoxydvergiftung, die Pyrogallolvergiftung. Namentlich entwickeln sich Fettdegene-

rationen von ausserordentlicher Intensität und Extensität bei Vergiftungen mit Phosphor, Arsenik, Antimon, Wismuth, Jodoform, Carbol, sowie durch viele Schwämme. Bei der Phosphorvergiftung findet nach Bauer eine Mehrzersetzung von Eiweiss und eine geringere Sauerstoffaufnahme und Fettzersetzung statt. Endlich entwickeln sich Fettdegenerationen sehr häufig im Anschluss an acute Infectionskrankheiten; namentlich sind Diphtherie, Pocken, Scharlach, in geringerem Grade Typhus und Cholera in dieser Beziehung bekannt. Erwähnenswert ist noch die Fettdegeneration, welche bei schwerem, allgemeinem Ikterus (z. B. auch bei der acuten, gelben Leberatrophie) sich in vielen Organen einstellt.

Wir treffen bei der Fettdegeneration eine Überschwemmung der betreffenden Zellen mit Fettkügelchen. Dieselben pflegen in den Anfangsstadien sehr fein zu sein und zeigen manchmal gewisse Beziehungen zur normalen Zellstructur. Man hat auch geglaubt, die Fettkügelchen in den Epithelien der Niere und der Leber an Stelle der verschwindenden Altmannschen Granula treten zu sehen und deshalb eine Umwandlung dieser Elementargebilde in Fettröpfchen vielfach angenommen. Im Herzmuskel z. B. sieht man zumeist eine reihenförmige Anordnung der feinen Fettkügelchen in der Richtung der Muskelfibrillen, also der Längsstreifung; die Querstreifung kann in den Anfangsstadien noch vorhanden sein, später verschwindet dieselbe unter der Zunahme der Kügelchen. Die Kerne werden verdeckt und sind natürlich auch nach Essigsäure- oder Alkalizusatz in hohen Graden nicht mehr erkennbar, während sie bei geringeren Graden der Fettdegeneration manchmal nach diesen Zusätzen deutlicher hervortreten, indem die neben den Fettkügelchen vorhandenen Eiweissbestandteile gelöst werden und so eine Aufhellung eintritt. In den Nieren sieht man bei nicht zu sehr vorgeschrittenen Formen der Fettdegeneration vor allen Dingen die peripheren, also der membrana propria zunächst liegenden Abschnitte der Harnkanälchenepithelien von feinen, dem Stäbchensaum parallel angeordneten Fettkügelchen erfüllt (Taf. 11, Fig. 3), während in den stärker Taf. 11. Fig. 3.

degenerierten Partieen, wozu namentlich die sogenannten Schaltstücke zu gehören pflegen, die Zellen diffus von den Tröpfchen infiltriert sind, später losgestossen werden und als fetthaltige Epithelcylinder im Innern der membrana propria liegen und als solche vielfach auch im Harn zum Vorschein kommen können.

Auch an Drüsenzellen, z. B. des Magens, des Darms, des Pankreas, sind Verfettungen oftmals zu beobachten. Besonders häufig stellen sich solche in der Substanz des Centralnervensystems nach Ernährungsstörungen oder Zertrümmerungen von Teilen desselben ein. Die nervöse Substanz zerfällt sehr rasch in ausserordentlich feinkörnige Fettkügelchen, welche von den schon öfter erwähnten contractilen Zellen aufgenommen werden. Die letzteren sind teils Leukocyten und Lymphocyten, teils Endothelzellen oder Ganglienzellen (Birch-Hirschfeld), welche sich mit den Fetttröpfchen beladen und als Fettkörnchenzellen bezeichnet werden, solange ihr Kern noch nachweisbar ist, wenn derselbe verschwindet, als Körnchenkugeln.

Einer Fettdegeneration können auch Bindegewebszellen unterliegen; so sieht man z. B. bei der Atheromatose namentlich in mittleren und grösseren Gefässen in den dabei auftretenden, gelblichen, verdickten Flecken der Intima grosse, sternförmige, mit Ausläufern versehene Bindegewebszellen, welche mit ganzen Reihen von Fettkügelchen imprägniert sind. (Bd. I, Taf. 10, Fig. 3.) Auch an den Bindegewebszellen der Hornhaut kommt besonders im höheren Alter eine Fettdegeneration zustande, wodurch die betreffenden Teile undurchsichtig werden, eine Erscheinung, die als sogenannter Greisenbogen (arcus senilis) bekannt ist.

Endlich können zellige und faserstoffige Entzündungsexsudate einer Verfettung unterliegen; die Resorption des Eiters z. B. erfolgt meist nach Fettdegeneration der Eiterzellen, und in grösseren Ansammlungen von solchen, wie z. B. in Empyemen, findet man häufig keine einzige intacte Eiterzelle mehr, sondern dieselben sind alle dicht von feinsten Fettkügelchen durchsetzt. Bei einzelnen Tier-

species scheinen die Eiterzellen eine ganz besondere Neigung zu fettiger Metamorphose zu haben, z. B. beim Kaninchen. Findet dabei gleichzeitig eine Resorption des Wassergehaltes statt, so tritt eine Beschaffenheit ein, welche man als käsig bezeichnet. Auch bei der Auflösung von Fibrin werden oftmals massenhaft Fettkügelchen beobachtet, welche offenbar durch Zerfall der Fasern zustande kommen, z. B. bei der Lösung des fibrinösen Exsudates bei croupöser Pneumonie; es wird hiedurch eine Emulsionierung des Exsudates und seine Überführung in einen resorbierbaren Zustand herbeigeführt.

Durch sein mikrochemisches Verhalten ist das Fett, auch wenn es in sehr kleinen und nur vereinzelten Kügelchen auftritt, leicht erkennbar; es wird durch Essigsäure und Alkalien nicht angegriffen, ist aber leicht löslich in Äther, Benzin, Chloroform, nach vorgängiger Behandlung der betreffenden Gewebsteile mit absolutem Alkohol. Alle fetthaltigen Gewebe, welche in der gewöhnlichen Weise conserviert und eingebettet werden, zeigen daher einen vollkommenen Verlust des Fettes und an den Stellen, wo dessen Tropfen gelegen hatten, entsprechende Vacuolen. Das Fettgewebe erscheint daher im gewöhnlichen, gefärbten Dauerpräparat immer als jenes bekannte Maschenwerk, wobei die Wände der Maschen dem Protoplasmasaum der Fettzellen entsprechen. Je feintropfiger das Fett, welches durch die Behandlung extrahiert wurde, war, desto kleiner sind die entstehenden Vacuolen. Bei der Betrachtung eines gewöhnlich conservierten Organes mit starker Fettdegeneration der Zellen findet man daher eine sogenannte Schaumstructur des Protoplasmas, indem zahllose, feine Löchelchen bezw. Höhlen den feinen Fettkügelchen und die dazwischen sichtbaren Fäden den noch erhaltenen, trennenden Protoplasmasepten entsprechen. Man kann aber das Fett auch an Ort und Stelle conservieren, so z. B. durch Osmiumsäure, welches dasselbe schwärzt. Das Fett wird hiedurch für viele Reagentien, welche es sonst rasch auflösen, z. B. für Äther, Chloroform etc., unlöslich, während andere Substanzen, z. B. Benzin, Xylol, Toluol, auch das

osmierte Fett noch angreifen oder auflösen. Sehr schön lässt sich das Fett an Ort und Stelle durch Sudan III (einen Anilin-Farbstoff) zur Darstellung bringen, nur dürfen die betreffenden Gewebsstücke resp. Schnitte vorher natürlich nicht mit fettlösenden Reagentien behandelt sein, sondern können höchstens mit Formalinlösungen conserviert werden. Auch durch Chinolinblau und Alkannatinctur lässt sich das Fett färben.

Bleibt irgendwo im Körper Fett nach Zerfall der umschliessenden Zellen liegen, so wandelt sich dasselbe in bestimmter Weise um, und es bilden sich besonders häufig Cholestearinmassen aus, welche in den bekannten grossen, glashellen, rhombischen Tafeln mit oftmals ausgebrochenen Ecken crystallisieren (Bd. I, Taf. 10, Fig. 2) und durch Schwefelsäure intensiv rot gefärbt werden. Auch das Auftreten von nadelförmigen Margarinekrystallen, welche büschel- oder sternförmig angeordnet sind (Band II, Taf. 75, Figur 2), werden in älteren Fettlagern gelegentlich beobachtet.

Natürlich erleiden auch die Zellkerne bei der Fettdegeneration gewisse Umwandlungen; es kommt an denselben ebenfalls zu chemischen und morphologischen Deconstitutionsvorgängen und schliesslich zum Schwund derselben, Erscheinungen, welche bei der Darstellung der Nekrose noch näher besprochen werden sollen.

Glykogen-Degeneration.

Das Glykogen, welches im Jahre 1858 von Cl. Bernard als normaler Bestandteil des Körpers in der Leber entdeckt wurde und ausser in diesem Organe auch in den Muskeln, in den Henle'schen Schleifen der Nieren, im Knorpel, im geschichteten Plattenepithel, im Uterusepithel, in der normalen Placenta und namentlich in allen fötalen Organen nachgewiesen wurde, kann unter pathologischen Verhältnissen eine Vermehrung erfahren oder an Stellen angetroffen werden, an denen es normaler Weise nicht vorkommt, so dass man von einer Glykogendegeneration gesprochen hat. Es wird gefunden in

Form von Körnern, Schollen oder Kugeln, welche als glänzende homogene Körper in die Zellen eingelagert sind. Man nimmt an, dass dasselbe die Zellen im frischen Zustande diffus imbibiert und erst postmortal, bezw. durch die Behandlung, in Tropfenform ausfällt. Es ist ausserordentlich leicht löslich in Wasser; zum Nachweis eignen sich daher nur ganz frisch dem Körper entnommene Bestandteile oder solche, die augenblicklich in starkem Alkohol conserviert wurden. Übrigens ist die Löslichkeit durchaus nicht in allen Geweben des Körpers gleich, einige Organe vermögen die Substanz offenbar besser und längere Zeit zu conservieren als andere. Überall ist es ausgezeichnet durch seine leichte Lösbarkeit in Speichel. Bei Berührung mit Jod tritt braune Färbung ein, die manchmal in einen braunroten Ton übergeht. Man benützt gewöhnlich eine Lösung von Jod in Gummischleim oder Jodglycerin, um das gefärbte Glykogen ungelöst zu erhalten. Unter pathologischen Verhältnissen findet sich das Glykogen einmal bei Diabetes mellitus im Blut und zwar extracellulär und in den Leukocyten eingeschlossen, wo es in Form von kleinen Tröpfchen nachweisbar ist. Ferner nahezu immer in den Leukocyten bei Eiterungen vor dem Zerfall der Eiterkörperchen, in Abscessen, im gonorrhoischen Eiter, im eitrigen Harn, in den Leukocyten von pneumonischem Exsudat, auch bei allgemeiner Leukocytose. Weiter findet es sich namentlich auch bei Diabetes mellitus in der Niere und zwar an der Grenze von Mark- und Rindensubstanz und in den Henle'schen Schleifen an deren Isthmus. Die Epithelien sehen dabei glasig und verquollen aus; bei Jodgummizusatz lassen sich grössere und kleinere, kugelige, braune Tropfen in denselben nachweisen.

Endlich kommt das Glykogen noch sehr häufig vor in ächten Neubildungen verschiedener Art und zwar besonders in Chondromen, in Rhabdomyomen, in Tumoren der Nieren und des Hodens, überhaupt vor allem in Neubildungen, welche sich aus einem jugendlichen, dem embryonalen Gewebe nahestehenden Zellmaterial aufbauen. Niemals dagegen wird dasselbe in den soge-

Tafel 12.

Fig. 1. **Amyloide Entartung einer kleinen Milzarterie.** Hämat.-Eosin. Vergr. 300.
1. Endothelzellen.
2. Tunica media, in ein homogenes Band umgewandelt.
3. Adventitiazellen.

Fig. 2. **Amyloiddegeneration eines Gefässknäuels in einem Glomerulus der Niere.** Carmin, van Gieson. Vergr. 260.
1. Amyloid entartete, in Schollen umgewandelte Glomerulusgefässschlingen.
2. Bowmann'sche Kapsel.
3. Eiweisshaltige Substanz im Kapselraum.

Fig. 3. **Corpora amyloidea der Lunge, bei chronischer, indurativer Pneumonie.** Alauncochenille. Vergr. 160.
1. Verdickte Interlobulär- und Alveolarsepten.
2. Zellig-hämorrhagisches Exsudat in den Alveolen.
3. Concentrisch geschichtete corpora amyloidea.

---

nannten Infectionsgeschwülsten, den Granulomen, nachgewiesen.

Amyloid-Degeneration.

Eine Reihe von degenerativen Prozessen im Körper geht einher mit der Bildung von hyalinen, glasartigen Substanzen; dieselben können entweder innerhalb von Zellen gebildet werden und nach deren Zerfall frei werden, oder sie können als Abscheidungsprodukte von Zellen auftreten, oder sie können als abnorme Bestandteile im gelösten Zustande im Blute kreisen und unter bestimmten Bedingungen in den Geweben zur Ausfällung gebracht werden. Alle diese Substanzen sind bis jetzt noch nicht mit vollkommener Sicherheit in ihrer chemischen Constitution erkannt; man weiss nur, dass man es mit Eiweisskörpern zu thun hat, und deshalb nennt man alle diese Degenerationsformen albuminöse Degenerationen. Von hervorragender Bedeutung ist zunächst die Amyloiddegeneration, welche zuerst von Virchow genauer beschrieben und für die Bildung einer Cellulosesubstanz im Tierkörper gehalten wurde, nachdem der Process früher unter dem Namen Verholzung (Bonetus) oder speckartige Degeneration (Rokitansky) im

Fig. 1.



Fig. 2.

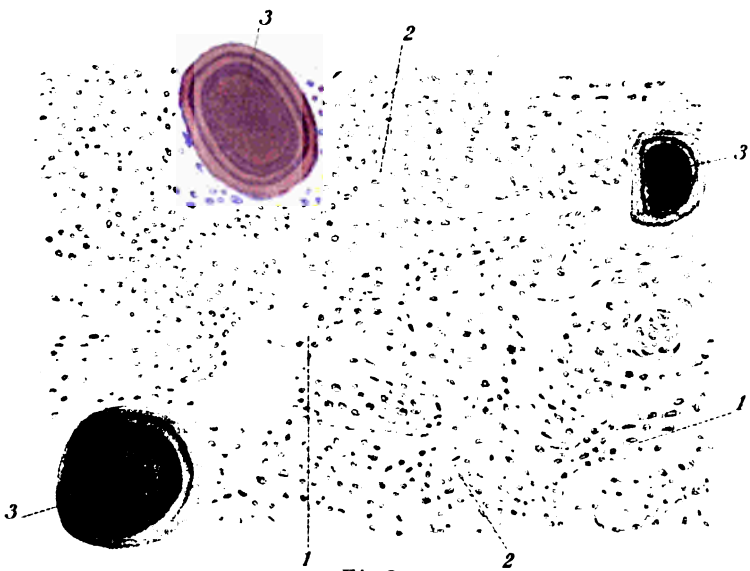

Fig. 3.

Lith. Anst. F. Reichhold, München

Allgemeinen schon bekannt war. Friedreich und Kekulé haben dann die Eiweissnatur der amyloiden Substanz nachgewiesen und in neuerer Zeit wurde erkannt (Krawkow), dass das Amyloid aus einem Eiweisskörper in Verbindung mit Chondroitinschwefelsäure bestehe.

Schon makroskopisch bildet die amyloide Substanz bei ausgedehnter Einlagerung in die Gewebe ein ausserordentlich typisches Aussehen, indem sie sich als ein fester, trockener, wachsartig transparenter, blutloser Körper präsentiert. Sie kann bei reichlicher Anwesenheit schon mit freiem Auge an der von Virchow seinerzeit angegebenen Jodreaction erkannt werden. Giesst man über eine frische Schnittfläche eines amyloid entarteten Organes Jodtinctur (Lugol'sche Lösung) nach möglichst sorgfältiger Entfernung des Blutes durch Auswaschen, so treten die amyloiden Teile als mahagonibraune bis braunrote Einlagerungen in dem übrigen gelbgefärbten Gewebe deutlich hervor. Namentlich aber kann mikroskopisch die Amyloiddegeneration durch eine Reihe von specifischen Reactionen auch in den Anfangsstadien und bei geringer Ausbreitung sicher gestellt werden. Obenan steht darunter die Jodreaction. Behandelt man frisches oder in Alkohol gehärtetes Gewebe nach thunlichster Entfernung des Blutes mit Jodtinctur, bis das ganze normale Gewebe intensiv strohgelb gefärbt ist, so treten die amyloid degenerierten Partien als anfangs braune, dann braunrote, später rote Schollen und Bänder hervor, welche oftmals in sehr hochgradigen Fällen bei weiterer Jodbehandlung von selbst einen violetten Ton nehmen. Lässt man verdünnte Schwefelsäure zu dem Präparat zutreten, so tritt ein dunkelvioletter bis schwarzer Farbenton auf; statt der Schwefelsäure kann auch Chlorzink zur Anwendung kommen. Typische Reactionen ergibt die Behandlung von Schnittpräparaten mit einer Reihe von Anilinfarbstoffen; Methylviolett und Jodviolett färben das Amyloid rubinrot; Jodgrün und Methylgrün haben eine rotviolette Färbung des Amyloids zur Folge. Übrigens gilt von der amyloiden Substanz, ähnlich wie vom Glykogen, dass die Reaktionen oftmals nicht in allen Teilen des Körpers

genau in der gleichen Weise in die Erscheinung treten. Im übrigen ist noch erwähnenswert, dass das Amyloid die Xanthoproteïnreaktion ergibt (färbt sich gelb mit Salpetersäure); im zerkleinerten Zustande wird es vom Magensaft verdaut; durch Trypsin wird es leicht aufgelöst.

Das Amyloid kann sowohl allgemein im Körper oder auch nur streng localisiert auftreten. Über die Art seiner Bildung sind die Meinungen lange Zeit sehr geteilt gewesen, ebenso wie über die Beteiligung der verschiedenen Körpergewebe, welche dieser Degeneration anheimfallen können. Seine Ausbreitung im Körper oder in einzelnen lebenswichtigen Organen kann eine ausserordentlich intensive sein, so dass die specifischen, zelligen Organbestandteile nahezu vollkommen verschwinden und die schwersten Schädigungen dadurch hervorgerufen werden. Nach alledem, was uns heute über die Amyloiddegeneration bekannt ist, müssen wir daran festhalten, dass sowohl seine Bildung sowie auch seine Ausbreitung ausschliesslich extracellulär erfolgt, dass die Körperzellen selbst in keinem Organe von der Entartung ergriffen werden und dass alle Veränderungen an denselben nur secundärer Natur sind. Nach von Recklinghausen kommt die Bildung der amyloiden Substanz stets in der Weise zustande, dass aus den Zellen der Organe ein homogenes Material austritt und von den Gewebssäften, indirect von dem Blute bespült, wie die Schleimklumpen anschwillt. Dabei bilden sich Knollen, Balken oder Netze, mitunter auch Membranen oder Röhren. Demnach wäre also der Vorgang als eine Art von Gerinnung aufzufassen und etwa der Fibrinbildung an die Seite zu stellen. Nach anderen Anschauungen dagegen kommt das Amyloid dadurch zustande, indem aus dem Blut ein Eiweisskörper austritt, welcher von den Organen nicht weiter zerlegt werden kann und sich zu Amyloid umwandelt bei der Berührung mit Chondroitinschwefelsäure. Für diese Annahme spricht besonders die Beobachtung, dass sehr häufig die Amyloidschollen sich zuerst in Geweben mit reichlichen elastischen Fasern ablagern, in welchen bekanntlich Chondroitinschwefelsäure

stets vorhanden ist. Man hat auch vielfach angenommen, dass das Amyloid im Körper in gewissen Vorstufen vorgebildet sein kann, unter denen namentlich die hyaline Substanz eine wichtige Rolle spielt; thatsächlich sind manchmal gleichzeitig hyaline und amyloide Entartung an ein und demselben Organe nachweisbar.

Die Amyloiddegeneration setzt überall in den befallenen Organen zuerst im Bindegewebe, und zwar immer zuerst an den Gefässwänden, ein. Das hat vor allem den Gedanken nahegelegt, dass man es hier mit einer im Blute vorgebildeten Substanz zu thun habe; allein es wird für gewöhnlich nicht die Intima, sondern namentlich die Media der kleinen arteriellen Gefässe zuerst betroffen, indem sich zwischen den Muskelzellen glasig durchscheinende Streifen, Schollen, Bänder, Flecken einlagern, welche weiterhin zusammenfliessen und später vollkommene Ringe und Cylinder um die Gefässe darstellen. Die Muskelfasern werden dabei zur Seite gedrängt, comprimiert und gehen gewöhnlich zuerst zu Grunde, während die Intima oder doch wenigstens das Endothel lange Zeit erhalten bleiben kann. In Bezug auf die Häufigkeit lagert sich das Amyloid gewöhnlich der Reihenfolge nach ab in der glatten und quergestreiften Muskulatur, im Leber- und Nierenbindegewebe, in Milz, Lymphdrüsen, in den Nebennieren, den Darmzotten, im Magen, Uterus und Herz. Niemals dagegen wird eine amyloide Entartung beobachtet an der Epidermis und an den Hautdrüsen, an den Lungen, Knochen und am Nervengewebe. Neubildungen können gleichfalls einer mehr oder minder ausgebreiteten Amyloiddegeneration anheimfallen, besonders solche, die sich hauptsächlich aus Bindegewebe aufbauen, welches an und für sich die Neigung zur Bildung von homogenen Massen zeigt, also besonders Fibrome. Auch Narben können amyloid entarten.

Fast immer sind bei der Amyloidose gewisse chronische, mit hochgradiger Anämie und mit andauernden Eiweissverlusten einhergehende Krankheiten als indirecte Veranlassung der Entartung anzusprechen, namentlich führt die chronische Tuberkulose der Lunge und der

Knochen und Gelenke, ferner chronische Syphilis, Eiterungen im Darmkanal, namentlich chronische Dysenterie, Malariakachexie, sowie ulceröse carcinomatöse Neubildungen des Magens und der inneren weiblichen Genitalien zur Ausbildung allgemeiner Amyloidose. Gelegentlich wird solche auch beobachtet bei chronischer Nephritis, bei chronischem Alkoholismus, bei Leukämie und Pseudoleukämie. In sehr seltenen Fällen ist eine veranlassende Primärkrankheit nicht nachweisbar, doch handelt es sich auch hier fast immer um sehr in ihrer Ernährung infolge ungünstiger Lebensumstände herabgekommene oder um sehr senile Individuen. Es ist schon wiederholt geglückt, auch bei Tieren die amyloide Entartung künstlich zu erzeugen und zwar durch Einverleibung von Eiter, welcher von cariösen Knochenprocessen stammte (Birch-Hirschfeld), durch wiederholte Impfungen mit lebenden Staphylokokkenkulturen, abgetöteten Staphylokokkenmassen, durch Faulsubstanzen oder durch wochenlange Unterhaltung von Eiterungen durch stark reizende Mittel, namentlich durch Terpentineiterungen.

Treten wir an die histologische Untersuchung der einzelnen amyloid degenerierten Organe, so interessieren uns zunächst die grossen parenchymatösen Organe:

In der Leber wird fast immer zunächst die sogenannte intermediäre Zone der Acini befallen. Es lagern sich hier zwischen das Endothelrohr der Pfortadercapillaren und die Leberzellbälkchen homogene Streifen ein, welche weiterhin zu grösseren Bändern zusammenfliessen, allmählich an Dicke zunehmen und den Abstand zwischen Capillarwand und Leberzelle immer mehr vergrössern. Durch progressives Dickenwachstum der amyloiden Balken, welche sowohl gegen die Centralvene, wie die periphere Acinuszone sich ausbreiten, kommt es allmählich zu einer zunehmenden Compression der Blutgefässe und namentlich der Leberzellen. Die letzteren werden zu schmalen Leisten zusammengedrückt, weiterhin wird ihre Continuität an den Stellen, welche der stärksten Wucherung der amyloiden Substanz entsprechen, unterbrochen; gleichzeitig geht an denselben gewöhnlich eine starke Fett-

degeneration einher, welche sich infolge der mangelhaften Oxydationsprocesse einstellt. Schliesslich können die Leberzellen an vielen Stellen gänzlich zerfallen und die amyloide Substanz bildet dann breite Ringe in einiger Entfernung von der Centralvene, innerhalb deren übrigens die Endothelien noch sehr lange Zeit nachweisbar bleiben können, auch wenn die Leberzellen an vielen Stellen schon zu Grunde gegangen sind. Natürlich resultiert aus diesem Verhalten eine Vergrösserung des Organs mit Zunahme seiner Consistenz und infolge der Compression der Blutgefässe eine hochgradige Anämie des Gewebes.

In der Niere lagern sich die amyloiden Schollen zuerst in der Muscularis der kleinen Rindenarterien und namentlich auch innerhalb der Glomeruli an der Oberfläche von deren Gefässschlingen ab. Es kommt an der letzteren Stelle zuerst zur Abscheidung ganz kleiner halbmondförmiger oder kugeliger Schollen, welche weiterhin die Gefässe cylindrisch umgreifen und auf Durchschnitten als Ringe erscheinen. Manchmal ist nur eine vereinzelte Gefässschlinge von der Entartung befallen, während die übrigen noch vollkommen intact sind, oder dieselbe schreitet an mehreren Schlingen fort, während eine einzelne derselben lange Zeit erhalten bleiben kann. Der Bowman'sche Kapselraum wird durch die Einlagerung und der daraus hervorgehenden Raumbeengung verlegt, dann kommt es zu einer Losstossung der Epithelien in denselben. Unter fettiger Degeneration gehen diese zu Grunde und werden im Harn abgeschwemmt; zuletzt stellen die Glomeruli in den höchsten Stadien der amyloiden Degeneration vollkommen kernlose Gebilde dar, innerhalb deren einzelne wulstförmige, glasige, die bekannten Reactionen ergebende Schollen liegen und aus deren Anordnung die Entstehung aus den getrennten Gefässschlingen lange Zeit noch erkannt werden kann. Es ist wahrscheinlich, dass es auch zu einer Abstossung von amyloiden Teilen aus den Glomerulis und zu einer Einspülung derselben ins Lumen von Harnkanälchen kommen kann, denn man findet in hochgradig amyloid entarteten Nieren, bisweilen in Harnkanälchen mit noch

Taf 12. Fig. 2.

Taf 12. Fig. 3.

erhaltenen Epithelien, Cylinder, welche die amyloide Reaction ergeben. In der Niere kann übrigens auch die tunica propria der Harnkanälchen zur Ablagerungsstelle von amyloiden Balken werden. Es schieben sich dann zwischen diese und die abgehobenen Epithelien amyloide Bänder, Ringe und Cylinder ein, welche bei zunehmendem Wachstum ähnlich wie in der Niere die Parenchymzellen zusammendrängen und zum Schwunde bringen. Daneben findet ganz regelmässig bei amyloider Entartung der Glomeruli und der kleinen Arterien eine weitgehende Verfettung des Harnkanälchenepithels statt.

In der Milz werden namentlich die venösen Capillaren zuerst von der Amyloidose befallen. Sie stellen späterhin breite, glänzende, homogene Säume dar, in deren Innerem die Endothelien in das Lumen vorspringen. Das Pulpagewebe wird bei weiterem Wachstum mehr und mehr eingeengt und atrophisch, die amyloiden Bänder können zusammenfliessen und oftmals sind nur noch die Follikel als rundliche Lücken in der im übrigen grösstenteils amyloid degenerierten Grundsubstanz ausgespart. Die Pulpa nimmt dann eine zackige, glänzende, feste Beschaffenheit an (Speckmilz, Schinkenmilz) und ist hochgradig anämisch. Aber die Amyloiddegeneration kann sich umgekehrt auch hauptsächlich innerhalb der Follikel ausbreiten, indem die Bänder sich an dem Reticulum derselben ansetzen. Die Lymphzellen werden zusammengepresst und verschwinden schliesslich vollkommen, während die amyloiden Wülste an Stelle der Malpighi'schen Körperchen auf der Schnittfläche als halbdurchscheinende Massen „wie gekochte Sagokörner" vorspringen (Sagomilz).

Taf. 12. Fig. 1.

Am Herzen sieht man an den mittleren und kleineren Arterien die amyloiden Säume, welche sich weiterhin im interstitiellen Bindegewebe ausbreiten können und bei stärkerer Verdickung das anliegende Muskelgewebe comprimieren und zur Atrophie bringen. Im Fettgewebe erscheinen die membranösen Hüllen der Fettzellen auf Durchschnitten als gleichmässige Ringe infolge der Einlagerung der amyloiden Substanz. Das Lumen dieser

Ringe vermindert sich mehr und mehr, bis schliesslich der Fettropfen gänzlich verschwindet und die ganze Fettzelle in ein amyloides Kügelchen umgewandelt ist. An den Muskeln sieht man besonders eine Ausbreitung der amyloiden Substanz im Perimysium internum und an dem Sarkolemm; durch concentrische Verdickung der Sarkolemmschläuche schwindet zuletzt die contractile Substanz des Sarkoplasmas.

Die amyloide Degeneration kann aber nicht nur allgemein im Körper verbreitet, sondern auch streng localisiert vorkommen, und zwar namentlich in Form von tumorartigen Ablagerungen in der Bindehaut, besonders in trachomähnlichen Wucherungen derselben, an der Zunge sowie im oberen Respirationsapparat, in Kehlkopf und Trachea; übrigens kann solch local abgelagertes Amyloid weiterhin unter Beteiligung von Riesenzellen wiederum einem spontanen Auflösungsprocess entgegengeführt werden. Man sieht dann amyloide Schollen auch in Leukocyten incorporiert auftreten.

Endlich kann amyloide Substanz auch in Form von concrementartigen Ablagerungen im Körper beobachtet werden. Zumeist handelt es sich dabei um rundliche, eckige oder wellig begrenzte Körner, welche auf Durchschnitten eine deutlich concentrische Schichtung zeigen. Sie werden namentlich beobachtet im Centralnervensystem, besonders in degenerierten Teilen des Rückenmarkes und im Ependym der Hirnventrikel; in der Prostata können dieselben eine sehr bedeutende Grösse annehmen, so dass sie schon makroskopisch als meist bräunlich gefärbte Körnchen sichtbar werden (Taf. 14, Fig 1). Weiterhin entstehen sie in nicht sehr seltenen Fällen in der Lunge (Taf. 13, Fig. 3) und zwar bei chronisch entzündlichen, indurativen Prozessen derselben, in den Residuen von Infarcten und bei Emphysem. Alle diese Bildungen gehen übrigens, wie man sich besonders in der Prostata am besten auf Serienschnitten überzeugen kann, aus der Conglutination von Zellen, und zwar Epithelien hervor, auch sieht man manchmal im Centrum dieser Bildungen irgendwelche eingeschlossene, corpus-

Taf. 14. Fig. 1.

Taf. 14. Fig. 3.

Tafel 13.

Fig. 1. **Corpora amyloidea in der Prostata.** Hämat.-Eosin. Vergr. 280.
1. Geschichtete corpora amyloidea mit deutlichen Kernen.
2. Erweiterte Drüsenräume der Prostata.
3. Abgeschuppte Epithelien.

Fig. 2. **Amyloiddegeneration in der Niere, bei chronischer Lungen- und Darmtuberculose.** Jodgrün. Vergr. 280.
1. Harnkanälchen mit losgestossenen Epithelien.
2. Metachromatisch gefärbte, amyloid entartete Gefässschlingen eines Glomerulus.
3. Erhaltene Epithelien an den Gefässschlingen.

Fig. 3. **Diffuse amyloide Entartung der Milz** (Speckmilz). Hämat.-Eosin Vergr. 300.
1. Follikel.
2. Amyloid entartete Wandungen von Blutgefässen der Pulpa.
3. Pulparäume.

---

culäre Elemente, abgestorbene Zellen oder Kerne, Hämatoidinkrystalle etc. Man unterscheidet unter diesen Bildungen (Siegert) corpora versicolorata, wenn dieselben mit Jodtinctur und Schwefelsäure behandelt, sich braun, rot und violett färben, und corpora flava, wenn dieselben durch Jodtinctur lediglich einen gelben Farbenton annehmen.

Schleimige Degeneration.

Die schleimige Degeneration hat im Körper ihr physiologisches Vorbild in der normalen Bildung von Schleim in den Schleimdrüsen, auf den Schleimhäuten, im Bindegewebe der Sehnen, Schleimbeutel und Synovialmembranen, sowie in der Warthon'schen Sulze des Nabelstranges. Auch das Unterhautzellgewebe des Fötus weist einen bedeutenden Gehalt an Schleimsubstanz auf.

Zum Nachweis des Schleimes bedienen wir uns der Mucinreactionen: Das Mucin gerinnt nicht durch Kochen; es wird durch Essigsäure und durch verdünnte Mineralsäuren gefällt; im Überschuss von Mineralsäure tritt aber nachträglich wiederum eine Lösung ein. Eine Fällung ist auch möglich mit basisch-essigsaurem Blei; von Eiweiss-

Fig. 1.

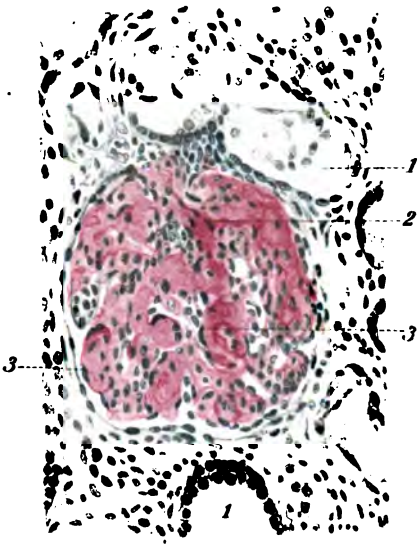

Fig. 2.

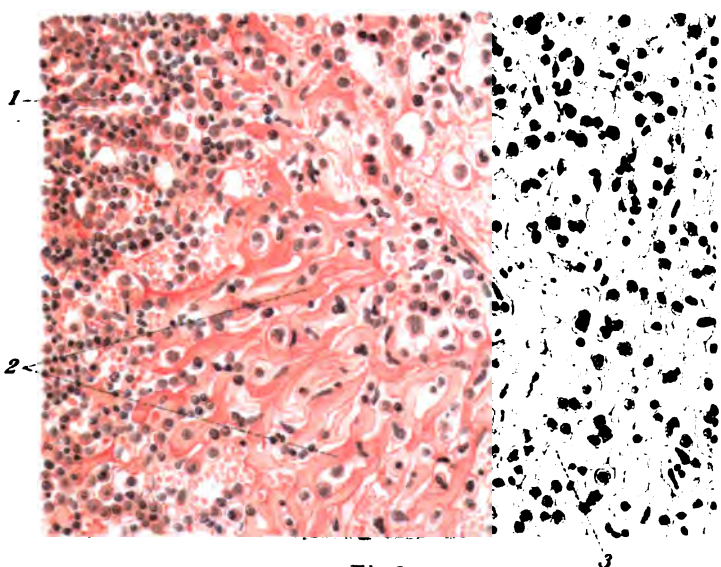

Fig. 3.

Lith. Anst F. Reichhold, München.

substanzen unterscheidet es sich ferner dadurch, dass durch Ferrichlorid, durch Kupfersulphat, durch Quecksilberchlorid und durch Silbernitrat keine Fällung eintritt; es ergibt aber wie echtes Eiweiss die Xanthoproteïnreaction. Das Mucin ist ein an Schwefel und Stickstoff armer, phosphorfreier Körper. Manche Mucinarten werden auch vollkommen schwefelfrei angetroffen. Ein diesem Mucin sehr nahe verwandter Körper ist das Pseudomucin, welches sich morphologisch ebenso verhält, eine fadenziehende Substanz darstellt, aber durch Essigsäure nicht gefällt wird. Die Schleimsubstanzen färben sich gewöhnlich mit Hämatoxylin leicht graublau, bis intensiv blau. An den Epithelien kommt die Schleimbildung normaler Weise wie auch in pathologischen Fällen durch die Vermittlung von sogenannten Becherzellen zustande. Dieselben haben gewöhnlich eine kegelförmige Gestalt, ihre Spitzen sind gegen das unterliegende Gewebe, die Auftreibung gegen die Oberfläche zugekehrt. Regelmässig geht die Bildung des Schleimes in der aus der Oberfläche, bezw. dem Lumen des betreffenden Kanales zugekehrten Hälfte der Zellen vor sich. Es scheint, dass gewisse Bestandteile des Kernes bei der Entstehung von Schleim in der Zelle mit verwandt werden. Diese Teile, welche dabei aus dem Kern austreten und aus achromatischer Substanz bestehen, bezeichnet man als Hyalosomen. Nach ihrem Austritt in den Zelleib schwellen dieselben sehr stark an und liefern schliesslich rundliche Klümpchen und Kügelchen, welche gegen den übrigen Protoplasmaleib immer eine scharfe Randbegrenzungslinie zeigen und Schleimsphäroide genannt werden. Ganz gewöhnlich erleiden die Kerne bei dieser Production eine bestimmte Umwandlung, d. h. sie werden meistens gegen die Basis der Zellen verlagert und erscheinen gewöhnlich an der Spitze von den Schleimmassen rundlich eingedrückt und abgeplattet, bisweilen sieht man noch einen ganz feinen, lichten Saum in die Schleimkugel selbst einragen (Taf. 14, Fig. 2). Aus diesen innigen Beziehungen des Kernes zu den Schleimsphäroiden erklärt es sich, dass die Mucinsubstanz chemisch dem Nucleïn sehr nahe steht; schliess- Taf. 14. Fig. 2.

Tafel 14.

Fig. 1. **Schleimige Entartung der Carcinomzellen in einem Carcinoma gelatiniforme des Magens.** Hämat.-Eosin. Vergr. 80.

1. Erhaltene Epithelzellen.
2. Stroma.
3. Blasig verquollene Carcinomzellen, mit an die Wand gedrückten Kernen von Schleimkugeln erfüllt.
4. Freie Schleimkugeln.
5. Kernreste.

Fig. 2. **Schleimbildung in einem papillären Cystadenom des Ovarium.** Hämat.-Eosin. Vergr. 625.

1. Bindegewebiges Stroma
2. Hochcylindrische Epithelzellen.
3. Fusspunkte von Becherzellen.
4. Durch Schleimkugeln am oberen Pol eingedrückte Kerne von Becherzellen.
5. Aufgetriebene äussere Hälfte der Becherzellen.
6. Freie Schleimkugeln.

Fig. 3. **Colloidbildung in einer parenchymatösen Struma.** Hämat.-Eosin. Vergr. 280

1. Wände von Drüsenalveolen mit gut erhaltenem Epithel.
2. Teilweise abgestossenes Epithel.
3. Homogene Colloidmassen.
4. Vacuolen in denselben.

Fig 4. **Colloidbildung in einer Schrumpfniere.** Alauncochenille-Nigrosin. Vergr. 280

1. Mit Colloidcylindern ausgefüllte Harnkanälchen.
2. Cystisch erweitertes Harnkanälchen mit grossen Colloidmassen.
3. Epithelreste desselben.
4. Vacuolen in den Colloidmassen.
5. In das Colloid eingeschlossene Kernreste.
6. Glomerulus.

---

lich wölben die angesammelten Schleimmassen die Oberfläche der Zelle stark vor, dieselbe kommt zum Platzen und die Schleimkügelchen treten nach aussen vor, um als rundliche Gebilde oder als zusammenfliessende, fädige Massen auf der Oberfläche des Schleim producierenden Epithels zu liegen. Nach der Entleerung collabieren die Zellen und gehen manchmal, aber nicht immer zu Grunde. Es scheint, dass eine Recreation derselben von den erhalten gebliebenen Protoplasma- und Kernteilen aus eintreten kann; bisweilen sieht man eine Teilung des Kernes vor



Fig. 1.



Fig. 2.

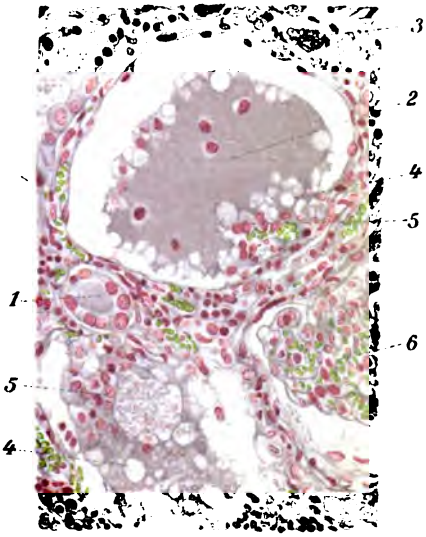

dem Austritt der Hyalosomen. Neben den Becherzellen sind immer noch andere Cylinderzellen vorhanden, in welchen die Schleimmetamorphose noch keinen so hohen Grad erreicht hat. Wahrscheinlich kann jede Epithelzelle unter Umständen in eine Becherzelle verwandelt werden; so sieht man z. B. bei Tieren nach experimenteller Pilocarpin-Vergiftung eine sehr reichliche Becherzellenbildung auftreten.

Auch unter pathologischen Verhältnissen geht die Schleimbildung gewöhnlich unter Entstehung von Becherzellen, ganz wie unter normalen Verhältnissen, vor sich, nur ist dieselbe eine ausserordentlich gesteigerte; die Schleimzellen liegen auf kleinem Raum sehr nahe zusammen, ihre Production wird eine massenhafte. Alle Processe, welche man als Katarrh bezeichnet, sind durch eine solche vermehrte Becherzellenbildung der betroffenen Schleimhäute charakterisiert. Gleichzeitig treten dabei vermehrte Leukocyten durch die Epithelreihen hindurch und geraten in den nach aussen abgeschiedenen Schleim. Auch an diesen selbst kann eine schleimige Degeneration unter Zugrundegehen ihres Protoplasmaleibes und ihrer Kerne auftreten.

Ganz ebenso wie beim Katarrh kommt eine vermehrte Schleimbildung in manchen epithelialen Neoplasmen unter Vermittlung von Becherzellen zustande, so namentlich in Adenomen des Darmkanals und in den cystischen oder papillär gebauten Adenomen der Eierstöcke. In den letzteren kann es bisweilen zu ungeheuren Ansammlungen von Schleimmassen kommen, welche sich aber gewöhnlich durch das Fehlen der Essigsäurereaction als Pseudomucin darstellen. Auch in Carcinomen tritt manchmal eine ausserordentlich ausgebreitete Verschleimung des Geschwulstparenchyms ein und zwar kann dieselbe primär auftreten, so dass von vorne herein jede Epithelzelle der schleimigen Metamorphose unterliegt (Carcinoma gelatiniforme), oder es tritt nachträglich in Krebsgeschwülsten eine partielle Verschleimung einzelner Epithelverbände ein. Hiebei kommt es gewöhnlich zur Bildung von grossen, blasenförmigen oder ballonartig aufgetriebenen Taf. 14 Fig. 1.

Zellindividuen, in welchen die paraplastische Schleimmasse in Form zahlreicher Sphäroide angesammelt ist, während das Zellprotoplasma sich nur mehr in wenigen, feinen Fäden und Strängen nachweisen lässt und die Kerne zu schmalen, halbmondförmigen oder sichelförmigen Gebilden an die Zellwandung gepresst erscheinen. (Taf. 14, Fig. 1.)

Übrigens ist die schleimige Metamorphose durchaus nicht immer an das Vorhandensein von Zellen epithelialen Charakters gebunden; dieselbe kann unter pathologischen Verhältnissen auch im Bindegewebe Platz greifen und dasselbe in eine gallertige Masse verwandeln, welche die grösste Ähnlichkeit mit der Warthon'schen Sulze des Nabelstranges hat. Auch hiebei kommt es von seiten der Zellen und zwar der spindelförmigen Bindegewebszellen zu einer Ausscheidung von Schleimsphäroiden, welche sich zwischen den Zellen als Intercellularsubstanz ansammeln und zu einer gleichmässigen, schleimig-fädigen Masse zusammenfliessen. Meist bleiben dabei die Zellen noch in einem gegenseitigen, organischen Verbande, indem sie mit feinen gegen die Zellleiber sich kegelförmig verbreiternden Fortsätzen untereinander anastomosieren; hiedurch kommen die für das sogenannte Myxomgewebe so sehr charakteristischen Spinnenformen und Sternformen der Zellen zustande. Eine solche schleimige Degeneration des Bindegewebes findet mitunter in grösserer Ausbreitung im Unterhautzellgewebe statt und zwar sehen wir diesen Process auftreten bei angeborenem Fehlen der Schilddrüse oder bei Atrophie derselben, oder nach vollständiger operativer Entfernung dieser Drüse. Man bezeichnet diesen Zustand, welcher oft mit anderen degenerativen Merkmalen im Bereich des Nervensystems verbunden ist, als Myxödem (Kachexia strumipriva). Auch umschriebene schleimige Degenerationen des Bindegewebes können vorkommen. Im hohen Alter sehen wir bisweilen die Schleimmetamorphose im Fett, am Knorpel, am Knochen und endlich auch am Knochenmark; dieselbe ist natürlich überall mit einer bedeutenden Consistenzverminderung dieser Organe verbunden.

Übrigens ist zu beachten, dass zum Nachweis einer wirklichen schleimigen Degeneration der auf chemischem Wege zu erbringende Beweis gehört, dass die Intercellularsubstanz wirklich aus Mucin besteht. Sehr häufig wird eine durch die Ansammlung von Ödemflüssigkeit bewirkte Verquellung der Gewebe fälschlich als schleimige Entartung bezeichnet, es handelt sich dabei aber nur um eine stärkere, seröse Durchtränkung und eine Auseinanderdrängung der bindegewebigen Zellelemente, wodurch histologisch allerdings vielfach der Charakter des Schleimgewebes vorgetäuscht werden kann.

Auch in bindegewebigen Neubildungen kommt schleimige Metamorphose vielfach zur Beobachtung. Das Myxom ist ein Tumor, welcher sogar ausschliesslich aus Schleimgewebe sich aufbaut (siehe dasselbe unter Geschwülste). Weiterhin können Fibrome und Chondrome der Verschleimung anheimfallen; endlich kann in epithelialen Geschwülsten, z. B. in Carcinomen, eine umschriebene und auf das bindegewebige Stroma beschränkte Schleimentartung Platz greifen.

Colloide Degeneration.

Man versteht unter Colloid eine Masse, welche sich makroskopisch gewöhnlich als eine bräunlich durchscheinende, zäh-klebrige Substanz von dem Aussehen und der Consistenz halb erstarrten Tischlerleimes präsentiert, daher der Name Colloid von colla = Leim. Über das chemische Verhalten dieses Körpers ist bis jetzt noch nicht viel bekannt, doch wissen wir, dass er als ein normales Product der Drüsenalveolen, der Glandula thyreoidea, anzusehen ist und hier mit der lebenswichtigen Substanz dieser Drüse, dem Jodothyrin, in bestimmten Beziehungen steht. Ausser in der Schilddrüse kommt das Colloid normal noch vor in der Hypophysis cerebri, in den Samenblasen, in der Prostata und in den Nebennieren.

Das Colloid ist vollkommen unlöslich in kaltem und heissem Wasser, sowie in Alkohol und in Äther. Beim

Kochen in Wasser gibt es keinen Leim; zur Unterscheidung von Mucin dient vor allem sein Verhalten gegen Essigsäure, in welcher es sich nach vorgängiger starker Verquellung vollkommen auflöst. Auch in schwacher Salzsäure findet gänzliche Lösung statt, in Alkalien Verquellung; die Xanthoproteïnreaktion ist positiv. Die tinctoriellen Reactionen sind sehr inconstant.

Unter pathologischen Verhältnissen kann das Colloid erstens in denjenigen Organen, in welchen es normaler Weise vorkommt, in sehr gesteigertem Masse produciert werden, oder es kann zweitens auch in Organen auftreten, welche normaler Weise kein Colloid beherbergen. Ersteres erscheint in der Schilddrüse bei der Struma colloides. Die Drüsenalveolen pflegen dabei stark erweitert zu sein und enthalten manchmal bis zu erbsengrosse, zusammenhängende Kugeln von zähem Colloid. Es kommt hiedurch zu einer bedeutenden Vergrösserung der ganzen Drüse, welche bisweilen bedrohliche Compressionserscheinungen auf die Nachbarschaft ausüben kann. Mikroskopisch findet sich dabei in vielen Drüsenalveolen des Epithel durch den Druck der angesammelten Colloidmassen niedrig, platt und atrophisch. Die Colloidkugeln erscheinen auf dem Durchschnitt als gleichmässige (hyaline) Scheiben; nur an ihren Randbezirken pflegen blasenartige Vacuolen eingelagert zu sein. Manchmal sind losgestossene Zellen der Drüsenwandungen oder eingewanderte Leukocyten in diesen Vakuolen eingeschlossen. An den noch relativ normalen Drüsenteilen, in welchen die Hohlräume noch klein sind, kann man die gesteigerte Colloidbildung erkennen. Dieselbe ist nämlich als das Resultat einer zelligen Umbildung aufzufassen. Die colloide Substanz entsteht, ähnlich wie der Schleim, in Form von Sphäroiden in der peripheren, dem Drüsenlumen zugekehrten Zellhälfte; nach dem Austritt derselben aus den Zelleibern fliessen sie zu der homogenen Masse zusammen und erstarren zu der bekannten, halbfesten, leimartigen Consistenz. In den Nieren tritt Colloidbildung hauptsächlich bei chronischen Entzündungsprocessen auf, wenn durch die ausgebreitete Bindegewebsneubildung

Taf. 14. Fig 3 u. 4.

einzelne Harnkanälchen oder Gruppen von solchen aus dem Zusammenhang mit dem umgebenden Drüsengewebe isoliert werden. Man sieht dann im Lumen dieser erweiterten Harnkanälchen, seltener auch im Lumen von Bowman'schen Kapseln nach Zugrundegehen der Glomerulusschlingen, jene homogene, am Rande von zahlreichen Vacuolen durchsetzte Substanz auftreten (Taf. 14, Fig. 4). In dieselbe sind losgestossene Zellen oder Trümmer von solchen, auch einzelne Kerne, mitunter auch rote Blutkörperchen eingeschlossen. Zuweilen sind Harnkanälchen vollkommen durch Colloidkugeln, bezw. -Cylinder verlegt. Beim Anwachsen der Colloidmassen können sich dieselben cystisch über die Oberfläche erheben und als bis zu kirschgrossen, mit leimartiger Substanz erfüllte Blasen zur Beobachtung kommen.

Hyaline Degeneration.

Unter Hyalin versteht man nach der Definition von von Recklinghausen einen Körper von eiweissartiger Natur, welcher sich vor den im Vorhergehenden beschriebenen, verwandten Substanzen vor allem durch sein optisches Verhalten, durch seine homogene Beschaffenheit und durch sein grosses Lichtbrechungsvermögen auszeichnet. Bereits bei Gelegenheit der Darstellung der amyloiden Entartung wurde oben erwähnt, dass hyaline Degeneration und amyloide Degeneration gelegentlich nebeneinander vorkommend beobachtet wird, und man hat hieraus geschlossen, dass das Hyalin als eine Vorstufe des Amyloids auftreten kann; es ist dies aber durchaus nicht in dem Sinn zu verstehen, als ob jeder amyloiden Entartung eine hyaline Degeneration vorausgehen müsste. Die färberischen Reactionen der hyalinen Substanz stimmen mit denjenigen des Amyloids nicht überein, vor allem fehlt beim Hyalin vollkommen die Jodreaction. Durch Säuren findet keine Gerinnung von Hyalin statt, auch nicht durch starke Mineralsäuren. Es bleibt unverändert in Wasser, Kochsalzlösung, sowie in Alkohol und Äther; in Ammoniak findet ein Verquellen statt. Chemisch ist das Hyalin

Tafel 15.

Fig. 1. **Hyaline Entartung in einem Glomerulus und hyaline Cylinder bei chronischer Nephritis.** Hämat.-Eosin. Vergr. 280.

1. Hyalin entartete Gefässschlingen eines Glomerulus.
2. Anfangsteil eines Harnkanälchens mit losgestossenem Epithel.
3. Harnkanälchen mit fast ganz abgestossenem und entartetem Epithel.
4. Hyaline Cylinder in demselben.

Fig 2. **Hyaline Entartung des Bindegewebes in einem corpus fibrosum ovarii.** Hämatox. Orange. Vergr. 280.

1. Stroma des ovariums.
2. Gefässdurchschnitte.
3. Hyalin entartetes Bindegewebe.
4. Erhalten gebliebene Bindegewebszellkerne.

Tafel 16.

Fig. 1. **Hyaline Entartung der Glomeruli in einem organisierten Infarct der Niere.** Hamatox.-Orange. Vergr. 67

1. Neugebildetes Bindegewebe.
2. Zusammengeschnürte Reste von Harnkanälchen.
3. Erhaltener Glomerulus.
4. Fibröse Kugeln an Stelle früherer Glomeruli mit hyalinen Randzonen.

Fig. 2. **Hyalines Fibrin in einer diphtheritischen Pseudomembran der Epiglottis.** Alauncochenille, Weigert's Fibrinfärbung. Vergr. 745.

1. Hyaline Fibrinbalken.
2. Zu dickeren Klumpen zusammengesintertes, hyalines Fibrin.
3. Kerne von nekrotisch gewordenen Epithelzellen.
4. Kernwandhyperchromatose an solchen.

---

sehr schwer charakterisierbar und als chemisches Individuum ist dieser Körper noch weniger umschrieben als die amyloide und colloide Substanz; jedenfalls handelt es sich auch beim Hyalin um Eiweisskörper, doch scheint sich unter dem, was wir nach unseren jetzigen Kenntnissen als hyaline Substanz charakterisieren, eine Reihe von verschieden zusammengesetzten chemischen Körpern zu bergen. Färberisch zeichnet sich das Hyalin aus durch seine starke Affinität zu sauren Anilinfarben, Eosin, Orange und Säurefuchsin; auch durch Carmin und Pikrocarmin wird es lebhaft tingiert. Das Hyalin tritt im Körper unter sehr verschiedenen Bedingungen und offenbar her-



Fig. 1.

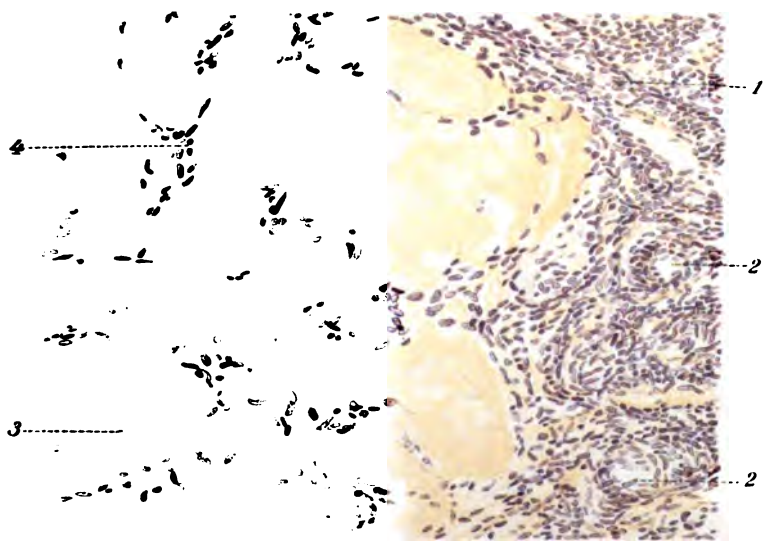

Fig. 2.

Lith. Anst. F. Reichhold, München



Fig.1.

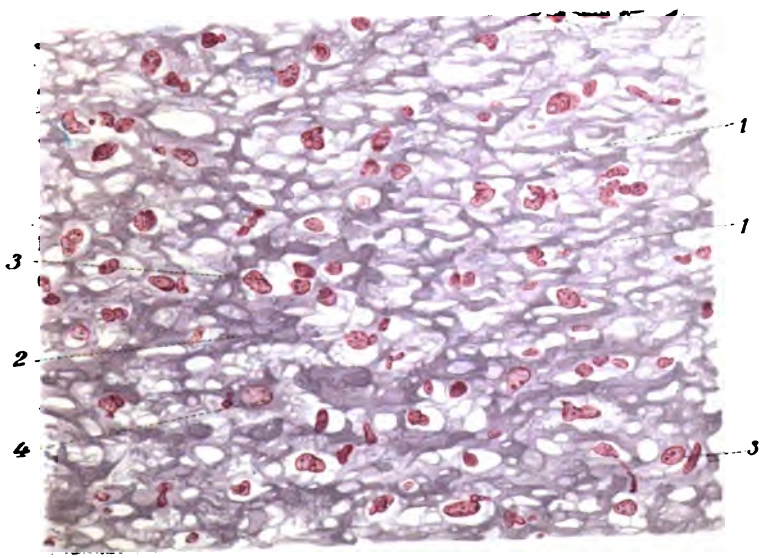

Fig.2.

vorgehend aus sehr verschiedenartigen Muttersubstanzen auf. Vor allem hat man wohl zu unterscheiden zwischen dem intracellulär und dem extracellulär entstehenden Hyalin.

Das intracellulär auftretende Hyalin wird gewöhnlich wiederum eingeteilt in epitheliales und in conjunctivales Hyalin, je nachdem Epithel oder Bindegewebe der Ort seiner Entstehung und Ablagerung ist. Das erstere kommt dadurch zustande, dass durch irgendwelche Einflüsse das Zellprotoplasma oder Teile desselben in hyaline Substanz umgewandelt werden und diese als fertig gebildetes Hyalin aus den Zellen austritt; man spricht daher auch in diesem Falle von secretorisch-degenerativem Hyalin. Es tritt beispielsweise auf in den Nieren bei länger dauernden Entartungsprozessen der Epithelien in Form von kugeligen und cylindrischen Einlagerungen. Man findet dabei (Taf. 15, Fig. 1) die erweiterten, zum Teil ihrer Epithelien beraubten Harnkanälchen, ausgefüllt mit einer nahezu ganz homogen aussehenden, mit Säurefuchsin lebhaft rot tingierbaren Masse, in die am Rande manchmal noch vereinzelte Zellen oder Trümmer von solchen eingeschlossen sind. Weit häufiger noch begegnen wir dem Hyalin im Körper an solchen Stellen, an welchen Bindegewebe entweder neu gebildet wurde, oder schon präexistente Bindesubstanz gewisse sklerotische Veränderungen durchmacht; die Bindegewebsfibrillen sind alsdann nicht mehr erkennbar, sondern an ihrer Stelle liegen glänzende Schollen oder gewundene Wülste von oftmals sehr erheblicher Breite. Auch die Bindegewebszellen und die spindelförmigen Kerne sind innerhalb dieser Substanz meistens verschwunden oder nur mehr ganz vereinzelt in spärlichen, kettenförmigen Anordnungen zwischen den Wülsten sichtbar. Zuletzt stellen diese hyalinen Herde sehr derbe, trockene, glänzende, auf der Schnittfläche etwas gummiartig vorspringende Kugeln und Knollen dar, welche schon makroskopisch eine gewisse Ähnlichkeit mit käsigen Knoten zeigen und auch mikroskopisch diese Ähnlichkeit hervortreten lassen. Nur stellt sich zumeist eine intensivere Färbung mit sauren

Anilinfarbstoffen ein und die homogen-glänzende Beschaffenheit ist gegenüber dem feinkörnigen Gefüge der käsigen Herde deutlich ausgesprochen.

Diese hyaline Entartung, oder wie man sich vielleicht besser und allgemeiner ausdrücken könnte „Homogenisierung" des Bindegewebes kommt häufig am Endocard, besonders an den Klappen, in dem Intimabindegewebe der grossen Gefässe, an Narbengeweben des Unterhautzellgewebes und der Hornhaut, in den fibrösen Körpern des Ovariums, welche schliesslich die geplatzten Graaf'schen Follikel ausfüllen, sowie in Bindegewebsnarben zur Beobachtung, welche sich im Anschluss an organisierte Infarcte in verschiedenen Organen entwickeln. Im Ovarium sieht man in unmittelbarer Nachbarschaft des zellreichen Stromas dieses Organes die eigentümlich ineinandergewundenen und gedrehten Wülste auftreten; zuweilen sind an einzelnen Stellen noch spärliche Bindegewebszüge mit erhaltenen Zellen und Kernen dazwischen nachweisbar. (Taf. 15, Fig. 2.) Die Ähnlichkeit mit verkästen Gewebspartien tritt manchmal um so stärker zu Tage, als bisweilen auch ein richtiger Zerfall und eine allmähliche Auflösung der Kerne in dem hyalinen Gewebe erkennbar ist. Eine reichliche Fundgrube von hyalin entartetem Bindegewebe stellen gewöhnlich auch partiell tuberculös infiltrierte Lymphdrüsen dar. Man sieht in der Nachbarschaft der käsigen oder kalkigen Herde das Reticulum mächtig verdickt, glänzende, wurstförmige Körper, Schollen, Bänder und Wülste darstellend, zwischen denen das lymphadenoide Gewebe vollkommen verdrängt werden kann, so dass auch hier makroskopisch und selbst mikroskopisch auf den ersten Anblick der Eindruck von käsiger Gewebsentartung erweckt wird. (Vergl. Bd. I. Taf. 16, Fig. 1.)

Taf. 15. Fig. 2

In Infarctnarben entwickelt sich die Homogenisierung des Bindegewebes gleichfalls unter zunehmendem Schwund der Zellen und der Kerne, besonders werden in organisierten Infarcten der Nieren die Stellen der zu Grunde gegangenen Glomeruli manchmal von rundlichen, kernlosen Anhäufungen hyaliner Bindesubstanz eingenommen,

welche als stark glänzende Kügelchen vortreten. (Taf. 16, Fig. 1.) Zuweilen ist das Hyalinwerden der concentrisch in die Bowman'schen Kapseln eingewachsenen Bindegewebslage vom Rande her fortschreitend erkennbar; im Innern sind die Zellen und Kerne noch erhalten, und diese Centren werden von vollkommen hyalinen Ringen umschlossen. (Siehe Fig. III, 3). Taf. 16. Fig. 1. Fig. III.

Für das extracellulär auftretende Hyalin hat Weigert angenommen, dass dasselbe durch einen Coagulationsvorgang entsteht, während von Recklinghausen auch diese Substanz von dem Zellprotoplasma besonders von weissen Blutkörperchen, eventuell auch von Gefässendothelien ableitet. Thatsächlich sehen wir in sehr vielen Fällen des Auftretens dieses extracellulären Hyalins, welches man vielfach als Coagulationshyalin bezeichnet hat, Beziehungen zu der Fibringerinnung, indem es entweder neben dieser zur Beobachtung kommt, oder sich aus wirklichem Fibrin entwickelt. Auch hier lassen sich wieder zwei grössere Gruppen unterscheiden, das hämatogene und das conjunctivale Hyalin. Das erstere tritt auf in Form von hyalinen Thrombosen, welche meistens an kleineren Gefässen, besonders Capillaren, z. B. bei diphtheritischen Entzündungen von Schleimhäuten, im Bereich von hämorrhagischen Lungeninfarcten, von croupösen Entzündungsherden der Lunge, bei acuter interstitieller Nephritis in den Glomerulis beobachtet werden. Die Gefässe sind in diesen Fällen von ganz homogenen, glänzenden, wurstförmigen Körpern verlegt, die Endothelzellen zumeist abgestorben (Taf. 15, Fig. 1). Taf. 15. Fig. 1. In den Glomerulis tritt dann im Gefolge einer hyalinen Thrombose der Gefässschlingen eine Losstossung des Epithels und Abschwemmung desselben durch die Harnkanälchen auf, sodass die hyalinen Wülste manchmal ganz von Zellen entblöst in dem Bowman'schen Kapselraum liegen. Ferner sehen wir manchmal solche hyaline Thrombosen noch in der Leber bei Eklampsie, in den Hirngefässen bei Chorea und in den Capillaren der Haut bei Erfrierungen und Verbrennungen.

Figur III.

Hyaline Degeneration in den Glomeruli in einem alten Niereninfarct. Vergr. 280.

1. Harnkanälchen.
2. Reste von Glomeruli, in einzelnen Schlingen noch Blutkörperchen.
3. Hyalines Bindegewebe in den Randzonen.

Figur VI. Text pag. 190.

Harnsäureinfarct der Niere vom Neugebornen. Frisch isolierte Harnkanälchen aus der Marksubstanz, teilweise erfüllt von kugeligen und drusenartigen Concrementen. Vergr. 280.

Auch in exsudativen Processen kommt in vielen Fällen von vorne herein die Abscheidung einer hyalinen Substanz zur Beobachtung; namentlich kann das Fibrin bei pseudomembranösen (diphtheritischen und diphtheroiden) mit Nekrose einherschreitenden Entzündungen in Form von breiten und schmäleren, sich verflechtenden, knorrigen Balken und Bändern zur Abscheidung kommen. (Taf. 16, Fig. 2.) Zuweilen sieht man einen Teil des Fibrins in der bekannten, feinfädigen Anordnung auftreten, während namentlich die in das Gewebe hereinragenden Teile sofort unter dem Bilde eines hyalinen Balken- und Netzwerkes erscheinen. Oftmals kommt es auch erst nachträglich zu einem Verkleben und zu einer Art von Zusammensinterungsprocess an den Fibrinfäden und man sieht dann namentlich bei vorgeschrittener Organisation fibrinöser Auflagerungen auf serösen Häuten, zuweilen umgeben von Granulationsgewebe oder von schon fertig gebildetem Bindegewebe, rundliche Inseln und Schollen, welche alle morphologischen und tinctoriellen Merkmale des Hyalins zeigen. (Vergl. Taf. 36, Fig. 2.) Auch in Fibrinthromben kann es zu einer derartigen Verklumpung und Homogenisierung der Fäden zu einer gleichmässig glänzenden, scholligen Masse, zur Bildung von Coagulationshyalin kommen.

Taf. 16. Fig. 2.

Ferner scheint das Hyalin eine bestimmte Form des localen Gewebstodes zu sein, welcher unter Gerinnung der Eiweissubstanz bei gleichzeitiger, lebhafter Einwirkung des Plasmastromes zustande kommt. So sieht man Hyalin oftmals neben spärlichem Fibrin und neben

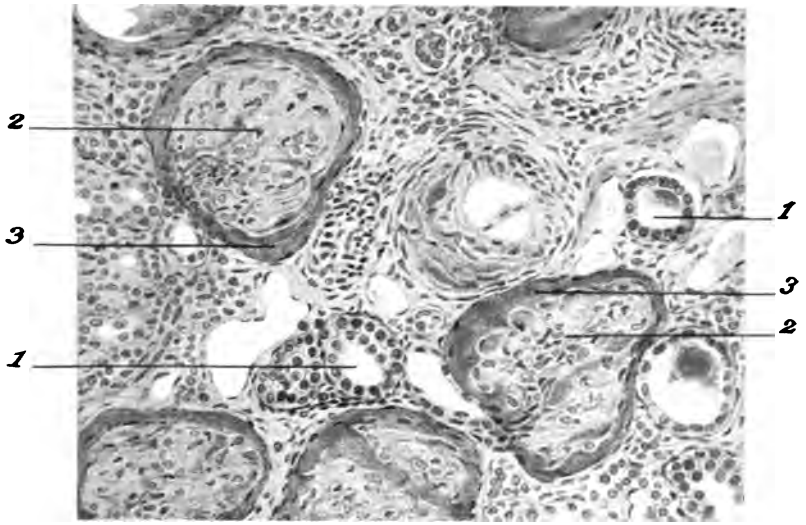

Fig. III.

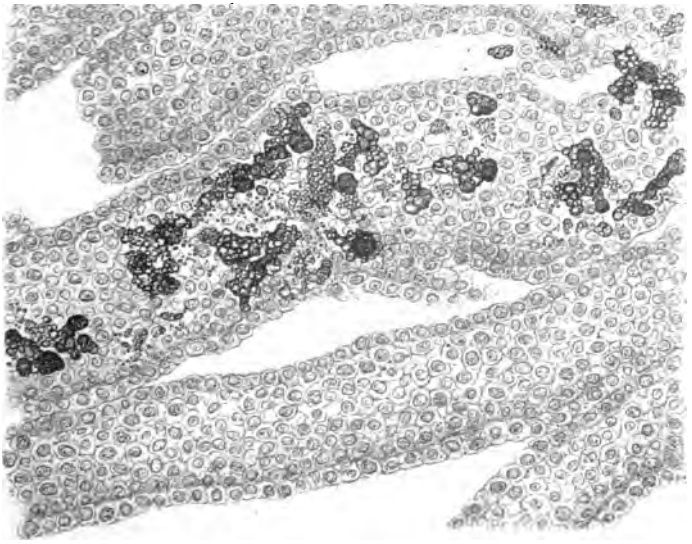

Fig. VI.

ausgedehnter käsiger Nekrose in Tuberkeln auftreten. Ebenso ist wohl die Entstehung der hyalinen Substanz zu denken, welche bei der sogenannten „wachsartigen Degeneration" quergestreifter Muskeln auftritt, man sieht dazwischen noch intacte Muskelbündel, glänzende, homogene Bänder oder Kügelchen, in Ketten angeordnete Schollen. Von Zencker hat diese „wachsartige Degeneration" der Muskeln zuerst in der Bauchmuskulatur beim Abdominaltyphus beschrieben, sie wird auch bei anderen Infectionskrankheiten vielfach beobachtet.

Eine hyaline Degeneration kommt endlich auch noch in vielen Geschwülsten zur Beobachtung, namentlich in Endotheliomen und in Angiosarkomen. Die hyaline Substanz ist hier vielfach in Form von cylindrischen Röhren und Mänteln um die Gefässe angeordnet, was die Benennung dieser Geschwülste als Cylindrome zur zur Folge hatte.

Verkalkung. Calcification, Petrification.

Kalk kommt normaler Weise im menschlichen Organismus vor als kohlensaurer und als phosphorsaurer Kalk. Derselbe imprägniert im Skelettsystem die Knochengrundsubstanz so innig und gleichmässig, dass eine Structur seiner Ablagerung nicht wahrnehmbar ist. Unter pathologischen Verhältnissen sehen wir neben dem kohlensauren und phosphorsauren Kalk auch noch oxalsauren, fettsauren und harnsauren Kalk auftreten. Aber die pathologische Kalkablagerung zeigt für gewöhnlich keine so innige Verbindung mit zelligen Elementen ihrer Niederschlagsstätte oder der entsprechenden Intercellularsubstanz, sondern wir sehen den Kalk hier meist in Form von verschieden grossen Körnchen von sphärischer oder eckiger Gestalt abgelagert.

Ihr physiologisches Vorbild hat die Verkalkung in der Ossification; wir beobachten sie dabei zunächst als krümelige Verkalkung des Knorpels, es findet eine Imprägnation der Knorpelgrundsubstanz sowie der Zell-

kapseln nach einer vorgängigen, eigentümlichen Umordnung der Knorpelzellen mit Kalksubstanz statt. Weiterhin tritt dann auch eine Kalkablagerung in der vorher kalkfreien, osteoiden Knochengrundsubstanz ein.

Die pathologische Verkalkung kann in zweierlei Weise vor sich gehen: Entweder es lagert sich der Kalk in Form von amorphen Kügelchen und Körnchen oder in Form von grösseren, drusenartigen Gebilden ab, welche wir dann, soweit sie in der Zwischensubstanz oder in Hohlräumen deponiert werden, als Concremente bezeichnen. Auch diese Concrementbildung hat aber ihr physiologisches Prototyp, und zwar in dem sogenannten Hirnsand oder acervulus cerebri, welcher in Form von rundlichen oder maulbeerförmig geschichteten Körnern von makroskopischer Sichtbarkeit das Gewebe der Zirbeldrüse und der Adergeflechte in den Hirnventrikeln durchsetzt.

Morphologisch kann die Kalkablagerung gelegentlich mit Fettropfen verwechselt werden, zeichnet sich aber durch ihr geringeres Lichtbrechungsvermögen, durch die unregelmässigere Gestalt der Körnchen und durch deren matten Glanz aus. Besonders charakteristisch ist das mattglänzende, weissliche Aussehen im auffallenden Licht bei vollkommener Abblendung. Bei Zusatz von Säuren lösen sich die Kalkablagerungen auf, wobei die Anwesenheit von kohlensaurem Kalk sich durch die Entstehung von Kohlensäuregasblasen zu erkennen gibt. Bei der Behandlung der Kalkmassen mit reiner Schwefelsäure bildet sich schwefelsaurer krystallinischer Kalk und die Gipskrystalle schiessen in Form von zierlichen, spitzigen Nadeln an, welche sich vielfach in büschelförmigen und sternförmigen Gruppen zusammenlagern (s. Fig. IV). Diese Reaction ist durchaus charakteristisch und muss für den Nachweis der pathologischen Verkalkung stets ausgeführt werden. Gelöste, in den Körpersäften kreisende Kalksalze ergeben diese Reaction nicht. Mit Hämatoxylin, besonders gut mit der Delafield'schen Lösung desselben färbt sich die Kalkmasse intensiv blau, ähnlich wie sonst nur die Chromatinsubstanz der Kerne.

Die Kalkablagerung erfolgt entweder intracellulär und kann in Form feinster, staubförmiger Krümelchen die Zellleiber vollkommen erfüllen; nachträglich kann es dann zu einer Zusammensinterung der kleinen Körnchen zu grösseren Partikeln und durch Zerfall der umschliessenden Zellen zu einem Freiwerden derselben kommen. Oder der Kalk lagert sich von vorneherein extracellulär in der Zwischensubstanz ab.

Über die Ursache und das eigentliche Wesen der Verkalkung sind wir noch sehr wenig unterrichtet. Es kann sich dabei einmal um eine Präcipitation von in den Körpersäften kreisenden Kalksalzen handeln, welche ihre Quelle entweder in dem in der Nahrung zugeführten Kalk haben, oder aus dem Zerfall und der Auflösung von präexistenten Kalkmassen in den Skeletteilen hervorgehen. Aber man kann sich auch vorstellen, dass innerhalb der Zellen bezw. der intercellulären Substanz eine Ausfällung von Kalksalzen infolge von Alteration der Lösungsverhältnisse zustande kommt. In ersterem Falle hätten wir es zu thun mit einer Präcipitation importierter Kalkmassen, in letzterem Fall wären wir wohl berechtigt, von einer wirklichen Kalkdegeneration zu sprechen.

Nahezu überall im Körper, wo die pathologische Verkalkung vorkommt, geht derselben ein localer Gewebstod an der Stelle ihres Niederschlages, bezw. ihrer Abscheidung voraus. Wenigstens sehen wir fast überall zuerst einen Schwund der Kerne eintreten, bevor sich die Kalkkrümelchen in grösseren Massen anhäufen; doch hat Marchand an verkalkten Krebsen in Zellen mit beginnender Verkalkung noch eine Teilung der Kerne gesehen; jedenfalls dürfen wir annehmen, dass die verkalkten Gewebsterritorien für den Körper ein für allemal unwiderruflich verloren sind und an dem Stoffwechsel sowie an den functionellen Vorgängen sich nicht mehr beteiligen.

Das Vorkommen von Verkalkung im Körper ist ein sehr verschiedenartiges und besitzt je nach dem Ort ihres Auftretens, ihres Umfanges und der Schnelligkeit

ihres Zustandekommens eine ausserordentlich verschiedene pathologische Bedeutung.

1. Der physiologischen Verkalkung und der echten Ossification steht am nächsten jene Kalkvermehrung, welche wir im hohen Alter so gut wie regelmässig in gewissen knorpeligen Teilen, namentlich in den Kehlkopfknorpeln und in den Rippenknorpeln eintreten sehen. Es ist schwierig, in diesem Falle die Grenze gegenüber der Norm zu ziehen, denn auf einer gewissen Altersstufe sehen wir die Kalkablagerung in diesen Teilen immer, wenn auch nicht in gleicher Ausbreitung eintreten, ganz ebenso wie sich gewisse atrophische Vorgänge im Skelett im hohen Alter mit sicherer Regelmässigkeit abspielen. Es handelt sich bei dieser senilen Knorpelverkalkung um eine Ablagerung krümeliger Kalkkörnchen in der Knorpelgrundsubstanz, ganz ebenso, wie eine solche beim Beginn der Ossification als sogenannte präparatorische Kalkablagerung vorkommt. Gleichzeitig finden dabei gewöhnlich an benachbarten Knorpelteilen Erweichungen unter dem Bild der Verschleimung (s. d.) statt. Diese Verkalkung darf nicht mit echten Verknöcherungen verwechselt werden, denn es kommt dabei niemals zur Ausbildung von Havers'schen Lamellen und von eigentlichen Knochenkörperchen, wenn auch die Knorpelzellen nach compacter Verkalkung ihrer Kapseln lange Zeit am Leben bleiben und solche vortäuschen können; die Ausbildung von Ausläufern an denselben wird jedoch nicht beobachtet.

Schon deutlicher im Bereich der krankhaften Veränderungen ist jene Verkalkung gelegen, welche wir im hohen Alter ebenfalls mit einer an Regelmässigkeit grenzenden Häufigkeit an den arteriellen Blutgefässen eintreten sehen. Hier tritt das Pathologische des Processes schon an der Störung der Function infolge Beeinträchtigung oder Aufhebung der Gefässelasticität deutlicher hervor. Die Kalkablagerung befällt dabei meist die Tunica media und bei grösseren Gefässen auch die Intima, ohne dass aber hiebei Zerfallsprocesse wie bei der Atheromatose nebenherzulaufen brauchen. Wir sehen

einfach zwischen den Bindegewebs- und Muskelfasern der Media kleine, glänzende, eckige Körnchen sich ablagern, welche im Anfang von ausserordentlicher Feinheit sind und leicht mit Fetttröpfchen verwechselt werden können. Dieselben vermehren sich, werden immer dichter eingestreut und fliessen schliesslich zu auf grösseren Strecken zusammenhängenden Lagern zusammen, wobei gleichzeitig an den elastischen Fasern sich Continuitätstrennungen und Zerklüftungen, und an den Muskelfasern Verdrängungs- und Compressionserscheinungen bemerklich machen können. So stellen diese Kalklager bisweilen grössere ringförmige oder halbringförmige Figuren dar, ohne dass das Gefässlumen in Bezug auf seine Weite oder die übrigen Gefässwände in Bezug auf ihre Structur wesentlich verändert zu sein brauchen; aber solche Arterien sind dann starrwandige Röhren geworden, die ihre Elasticität eingebüsst haben und infolgedessen auch für die Triebkraft des Herzens von Bedeutung werden müssen. Auch in der Niere finden sich bei sehr alten Leuten bisweilen umschriebene Verkalkungen der Glomeruli, ohne dass sonstige Veränderungen am Parenchym ausser einem gleichmässigen Schwund der Rinde, jedoch ohne wesentliche Bindegewebsvermehrung, zu constatieren wären. Bisweilen sieht man auch an den geraden Harnkanälchen der Markkegel bei Greisen eine in Form von feinen radiären Streifen sich absetzende Kalkablagerungen, welche manchmal, namentlich die Mündungen der Sammelröhren im cribrum umgreifen kann. Dieselben bestehen aus kohlensaurem und phosphorsaurem Kalk, doch hat man sich gerade hier vor Verwechslungen mit der Ablagerung von Uraten in acht zu nehmen.

2. Eine abnorme Kalkablagerung kann auch bei der Involution der Thymusdrüse, besonders wenn dieselbe verspätet eintritt, an den sogenannten Hassal'schen Körperchen derselben zur Beobachtung kommen. Die concentrischen, streifigen Gebilde werden dabei in glänzende Kalkkügelchen umgewandelt.

3. Sehr häufig sieht man eine pathologische Verkalkung eintreten bei den verschiedensten Formen

Tafel 17.

Fig. 1. **Verkalkung der Nierenepithelien bei acuter Sublimatintoxication.** (5 Tage.) Delafield Hämat. Vergr. 300.

1. Harnkanälchen mit losgestossenen und grösstenteils mit Kalkkrümeln erfüllten Epithelien.
2. Nekrotische Harnkanälchenepithelien ohne Kalk.
3. Erhaltene, noch kernhaltige Harnkanälchenepithelien.

Fig. 2. **Verkalkung in der Aortenwand bei Arteriosklerose und Atheromatose.** Hämat.-Eosin. Vergr. 42.

1. Verdickte Intima.
2. Muscularis.
3. Adventitia
4. Sklerotisches, neugebildetes Bindegewebe der Intima.
5. Kalkmassen in demselben, zusammenhängende Splitter bildend.
6. Zerfallshöhlen im Bindegewebe, von Fett und Detritusmassen erfüllt.
7. Aus der Adventitia in Media und Intima eingewachsene Gefässe.

---

nutritiver Störungen an den Geweben. Es scheint, dass eine solche die Kalkablagerung in hohem Grade begünstigt, in dem Sinne, dass nach Ernährungsstörungen von Zellcomplexen, welche bis zu deren Absterben führen, eine Verkalkung immer auftreten kann, aber durchaus nicht auftreten muss. Warum es in dem einen Falle sehr rasch zur Abscheidung von Kalk, im andern Falle zum dauernden Ausbleiben von Verkalkung kommt, darüber sind wir noch vollständig im Unklaren. Vor allem sind Prozesse, welche zur Coagulationsnekrose von Geweben führen, in hohem Grade geeignet, dieselben einer nachträglichen Kalkeinlagerung zugänglich zu machen, und zwar kann eine solche bisweilen recht schnell einsetzen, denn wir sehen z. B. beim Kaninchen nach vorübergehender Ligatur der Nierenarterien, wenn dieselbe nur zwei Stunden gedauert hat, das Gewebe im Laufe der nächsten 24 Stunden der Coagulationsnekrose anheimfallen, und schon in den nächsten Tagen stellt sich eine sehr ausgedehnte Verkalkung der Nierenepithelien ein. Wir können uns dabei wohl vorstellen, dass der im Blut kreisende, gelöste Kalk von den schwer geschädigten, bezw. abgetöteten und zu ihren normalen Functionen untauglich gewordenen Zellen zurückgehalten

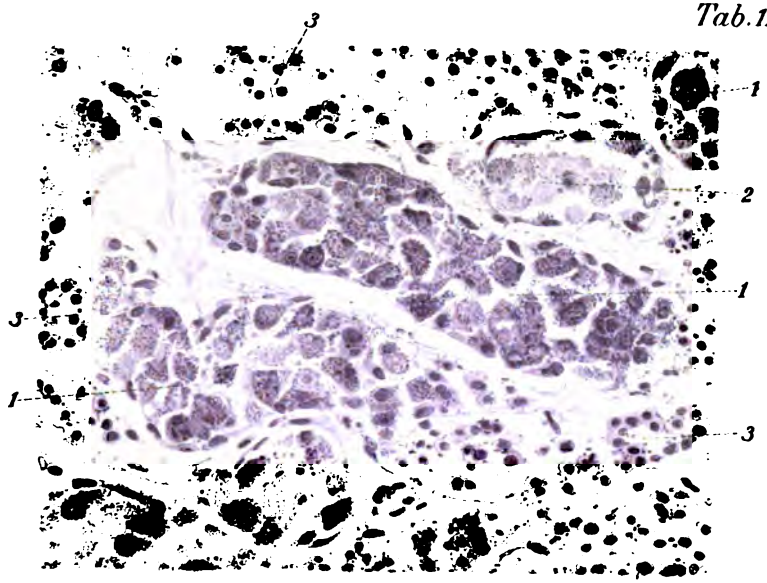

Fig. 1.

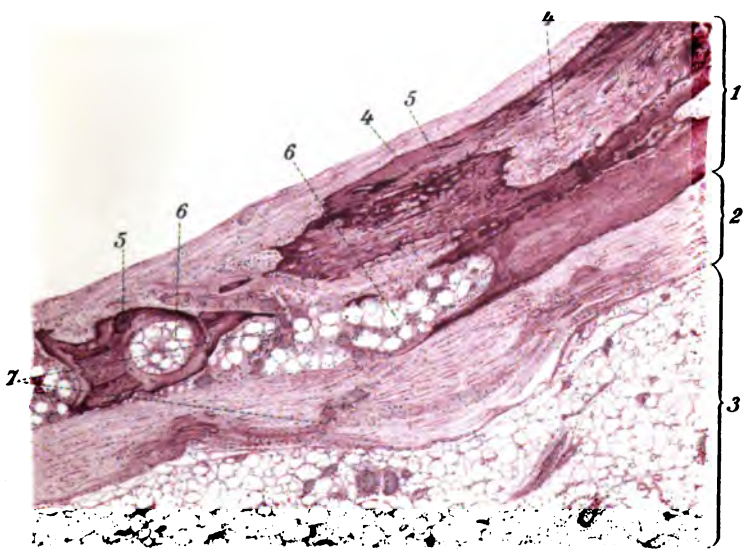

Fig. 2.

wird. Diese Verkalkungen, welche sich rasch einstellen, sind im übrigen wohl zu unterscheiden von jenen, welche später in ausgebildeten Infarcten verschiedener Organe vorkommen und von welchen weiter unten die Rede sein wird.

4. Manchmal kommen besonders in der Niere sehr ausgedehnte Verkalkungen innerhalb weniger Tage im Anschluss an acute Vergiftungen zustande. Besonders disponiert die Sublimatvergiftung zu einer solchen, obgleich auch hier in vielen Fällen die Verkalkung vermisst wird, während sie in anderen, welche in ganz der gleichen Zeit zum Tode führten, in ausserordentlicher Ausdehnung zur Beobachtung kommen kann. Ausser Sublimat führen noch Intoxicationen mit Aloin, Wismuth, Jodoform, Blei, Kupfer, Oxalsäure und Chromsäure bei experimenteller Einverleibung, sowie gelegentlich auch bei zufälligen Vergiftungen zur Verkalkung der Nierenepithelien. Das Bild der acuten Nierenverkalkung (Taf. 17, Fig. 1) ist ein ausserordentlich charakteristisches: Das Organ zeigt im Bereich der ganzen Rinde die Erscheinungen hochgradigster degenerativer Vorgänge. Die Epithelien sind überall geschwellt, massenhaft von ihrer Unterlage abgehoben, in das Lumen der Harnkanälchen verlagert und dicht von Fettkugeln und -tropfen durchsetzt. Die Kerne sind grösstenteils nicht mehr erkennbar. Daneben fallen aber schon bei Betrachtung des frischen Zupfpräparates in den nekrotisch gewordenen Epithelien unregelmässige, eckige und rundliche Schollen und Körnchen von sehr verschiedener Grösse und von dem im auffallenden Licht typisch weissen Glanze auf. Zusatz von Schwefelsäure lässt unter Entwicklung von Gasblasen augenblicklich die nadelförmigen Gipskrystalle hervortreten (Fig. IV). Noch deutlicher ist die Ausbreitung dieser Störung im gefärbten Dauerpräparat erkennbar, indem hier die mit Hämatoxylin dunkelblau färbbaren Klumpen und Schollen die losgestossenen Epithelzellen streckenweise fast vollkommen zu erfüllen scheinen. Besonders pflegen die gewundenen Harnkanälchen zweiter Ordnung geschädigt zu sein; kaum eine einzige Zelle weist hier noch einen färbbaren Kern

Taf. 17. Fig. 1

Figur IV.

Verkalkung der Nierenepithelien bei Sublimatvergiftung. Gefrierschnitt, nach Schwefelsäurezusatz. Vergr. 280.

In dem Gewebe sind einige Gasblasen (Kohlensäure) entstanden und massenhafte, in Büscheln und Sternen angeordnete nadelförmige Krystalle von schwefelsaurem Kalk (Gipsreaktion).

Figur V.

Verkalktes Epitheliom der Haut. Vergr. 300. (Präparat von Herrn Dr. Chilesotti)

1. Plattenepithel mit noch erhaltenen Kernen.
2. Epithelien, welche an den Rändern schon verkalkt sind.
3. Total verkalkte Epithelien.
4. Gefässhaltiges Stroma.

---

auf, und die massenhaft losgestossenen Epithelien haben sich stellenweise zu förmlichen Kalkcylindern im Innern der Röhren der membrana propria zusammengeballt. Dagegen pflegen die Epithelien der Glomeruli von der Verkalkung wenigstens gewöhnlich frei zu sein (doch hat Fettdegeneration an denselben meistens schon eingesetzt); in den geraden Harnkanälchen stecken gekörnte, kalkhaltige Epithelcylinder, deren eigenes Epithel aber gewöhnlich zur Zeit des Todes noch frei ist.

5. In grosser Ausbreitung wird manchmal die Ablagerung von Kalksalzen und zwar von phosphorsaurem und kohlensaurem Kalk im Innern von Granulationsgeschwülsten beobachtet, wenn dieselben der käsigen Nekrose anheimgefallen sind. Besonders können Tuberkel und Gummen nach Vollendung der käsigen Nekrose ihrer Centren zur Ablagerungsstätte voluminöser Kalkmassen werden. Die letzteren treten dabei zuerst als feine Körnchen und staubförmige Partikelchen in dem käsig nekrotischen Gewebe auf, fliessen aber dann oft zu compacten, grösseren, knorrigen concrementartigen Steinchen zusammen, so dass es zu einer vollkommenen Petrification der käsig-tuberculösen Infiltrate kommt; schreitet der tuberculöse Process dabei an den Rändern nicht weiter, die Verkalkung dagegen bis zu der bindegewebigen Kapsel fort, welche derartige alte, tuberculöse Granulome zu umgeben pflegt, so kann es auf diese Weise zu einer spontanen Aus-

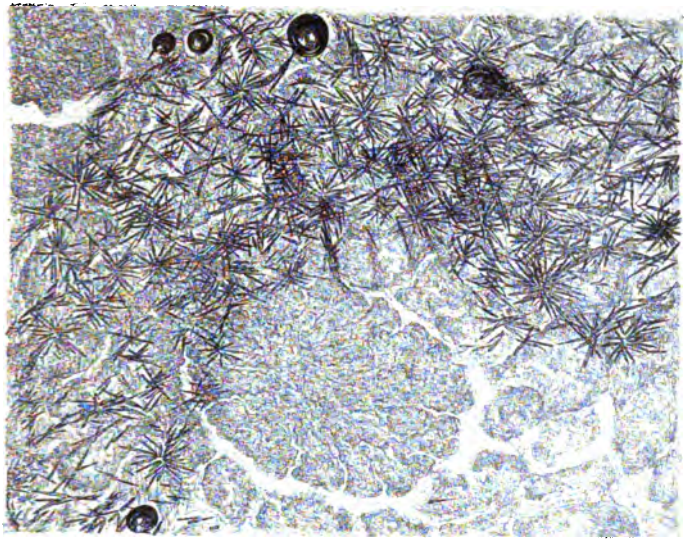

Fig. IV.

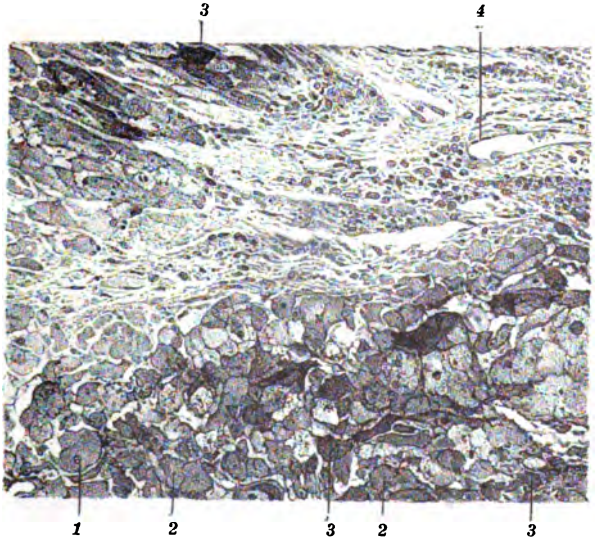

Fig. V.

heilung der Tuberkulose kommen. Wir sehen dieses am öftesten in den Lungenspitzen und besonders in gewissen Lymphdrüsengruppen, namentlich in den peribronchialen Lymphdrüsen eintreten. Bisweilen kommt es hier zur Ablagerung trockener, kreidiger oder mörtelartiger Herde, welche nur mehr aus amorphen, scholligen Kalkmassen bestehen. Bei manchen Tieren, besonders bei Rindern, ist diese Ablagerung von Kalksalzen eine ganz regelmässige Erscheinung der Tuberkulose nach dem Eintritt der centralen Verkäsung in den Granulomen; sie führt hier nicht zu einer durchgreifenden Verkalkung, sondern die Eruption von Tuberkeln schreitet oft am Rande fort, während die Mitte schon compact verkalkt ist. Uebrigens haben die auf die Erzielung einer für die Ausheilung von Tuberkulose so sehr wünschenswerten Verkalkung gerichteten Versuche mit Zufuhr von grossen Kalkmassen in der Nahrung bis jetzt noch zu keinem befriedigenden Ergebnis geführt. Es scheint also nach diesen Experimenten, dass die Kalkablagerung in käsig-nekrotischen Tuberkeln nicht sowohl in gelösten, im Blute cirkulierenden Kalksalzen, als vielmehr in einer kalkigen Umwandlung des käsig entarteten Gewebes ihre Quelle hat. Auch bei syphilitischen Granulomen kommt es zuweilen zu sehr ausgedehnten Kalkablagerungen, welche in morphologischer Beziehung den bei der Tuberkulose beobachteten durchaus gleichen.

6. Auch im Centralnervensystem können sich unter dem Einfluss bestimmter nutritiver Störungen oder traumatischer Läsionen oftmals in kurzer Zeit Verkalkungen der specifischen Gewebselemente einstellen, und zwar unterliegen derselben hauptsächlich die Ganglienzellen. Diese zeigen starke Schrumpfung und sind erfüllt von dicht gedrängten, reihenweise angeordneten, glänzenden Kalkkörnchen, welche selbst bis in die Fortsätze der Zellen hineinreichen können. Im Kleinhirn sieht man bisweilen die Purkinje'schen Zellen partiell oder ganz verkalkt, wobei meist auch deren weit verästigte Ausläufer zum Teil von den feinen Incrustationskörnchen besetzt sind. Im Rückenmarke findet sich nach abge-

laufener Poliomyelitis ebenfalls bisweilen eine Verkalkung der Ganglienzellen in den geschwundenen Vorderhörnern. Gleichzeitig kann es dabei zu einer mehr oder minder ausgedehnten Verkalkung von Capillargefässen kommen.

7. Am häufigsten stellen sich Kalkablagerungen im Bindegewebe ein, indem dessen Fasern eine sogenannte mineralische Umbildung erleiden, sich mit Reihen von sehr feinen Kalkkörnchen beladen, welche weiterhin zu stäbchenförmigen, cylindrischen, drusenförmigen und knorrigen Ablagerungen anwachsen. Am häufigsten stellt sich diese Veränderung ein nach einer vorausgegangenen hyalinen Entartung des Bindegewebes, und man kann sagen, dass jede hyaline Bindegewebsdegeneration geradezu zu einer nachträglichen Verkalkung prädisponiert. Namentlich wird sehr häufig an grösseren Gefässen die Intima und die Media betroffen, nachdem eine Verdickung, schwielige Umwandlung und hyaline Entartung in diesem Gewebe Platz gegriffen hat. An den grossen Gefässen ist dieser Vorgang eine der gewöhnlichsten Begleiterscheinungen der Atheromatose und darf hier nicht mit den einfachen Verkalkungen verwechselt werden, welche ohne vorgängige oder gleichzeitige destructive und degenerative Processe nahezu regelmässig im hohen Alter sich einstellen (siehe unter 1.). Bei der Atheromatose der grossen Gefässstämme kommt es einerseits zu Wucherungen der Bindegewebslager, andererseits zu Verfettungen mit der Bildung von Einschmelzungshöhlen. In dem verdickten Bindegewebe nun sieht man sehr häufig kleinere und grössere Schollen von Kalksalzen sich ablagern, welche im Anfang nur als vereinzelte, feine, körnchenförmige Einsprengungen sich bemerklich machen, später aber zu ausserordentlich ausgedehnten, zackigen, schalenartigen und scherbenförmigen, scharfkantigen Einlagerungen führen können, welche indes das Gefässrohr selten ringförmig umgeben, sondern meistens auf der einen Seite stärker ausgebildet sind als auf der anderen. Auf Durchschnitten präsentieren sich diese Verkalkungsherde als ganz unregelmässig gestaltete, zackige, vielfach von rundlichen Lücken unterbrochene Bänder. Das Gefüge der Kalk-

massen ist nicht überall von gleicher Dichtigkeit und infolge dessen die färberische Reaction mit Hämatoxylin ungleichmässig und fleckig (Taf. 17, Fig. 2). Die Lücken in diesen Bändern entsprechen den Einschmelzungshöhlen; sie erweisen sich im frischen Präparat ausgefüllt von einer krümligen Detritusmasse, in welcher schon makroskopisch die fischschuppenartig glänzenden Cholestearintafellager erkennbar sind. Dieselben können hier zu ausserordentlich grossen Massen sich ansammeln; dazwischen finden sich Fettsäurekrystalle in Form von büschelförmig angeordneten Margarinnadeln, Fettkörnchenzellen und freies, meistens feintropfiges Fett. Im gefärbten Präparat sieht man in diesen Lücken nur mehr ein feines Netzwerk, entsprechend den verfetteten Bindegewebszellen, während das Fett selbst und die Cholestearinmassen ausgezogen sind. Die Verkalkung durchsetzt die Intima oft in ihrer ganzen Breite, nur gegen das Lumen zu pflegen die Kalkschalen noch von einer nahezu homogenen und an elastischen Fasern sehr armen Bindegewebslage bedeckt zu sein. Auch in der Media kann bei vorgeschrittenen Fällen die Kalkeinlagerung Platz greifen, ohne dieselbe aber gänzlich zu verdrängen; die Adventitia dagegen bleibt immer frei. Gar nicht selten setzt sich dieser Petrificationsprocess von dem Aortenbogen auf das Klappenendocard der Aortenklappen und der Mitralis fort, so dass auch hier stäbchenförmige, lamellöse oder unregelmässig zackige, riffartige Einlagerungen mit gleichzeitiger Verkürzung der Klappen und Verwachsung derselben untereinander entstehen. Auch hier pflegt der Verkalkung ein vollkommenes Homogenwerden des Bindegewebes voraus zu gehen. Übrigens können nicht nur die grossen Gefässe, sondern alle arteriellen Gefässstämme von der Atheromatose befallen werden, auch nachträglich in ihren Wandungen verkalken; an kleineren Arterien, z. B. den Coronargefässen des Herzens, den Gehirngefässen führt dieser Vorgang oftmals zur Bildung von ganz starrwandigen, drahtharten Kalkcylindern, meistens mit Verengerung des Lumens und mit völligem Verlust der Elasticität. Man bezeichnet diesen im Gefolge von Atheromatose sich

Taf. 17. Fig. 2.

einstellenden Process der Schwielenbildung und nachträglichen Verkalkung als Arteriosklerose. Auch in den Capillaren kann nach hyaliner Entartung oder hyaliner Thrombosierung eine Verkalkung auf ganze Strecken hin zustande kommen.

Auch sonst sehen wir sehr häufig an verschiedenen Stellen des Körpers, namentlich auf Grund chronisch entzündlicher Processe neugebildetes Bindegewebe der Verkalkung anheimfallen. So lagern sich mit grosser Vorliebe Kalkplättchen in pleuritischen Schwarten ab, nachdem die Bindegewebsfibrillen kernlos geworden und miteinander zu einer compacten, sklerotischen, hyalinen Masse verschmolzen sind. Bisweilen nehmen auch hier die Verkalkungen ausserordentlichen Umfang an, so dass ganze Lungen in kürassähnliche Kalkhüllen eingebettet werden können, oder bei chronisch-fibröser Pericarditis das Herz von panzerartigen, kalkigen Platten und zusammenhängenden Ringen umgeben wird. Eine Lieblingsstelle für hyaline Umwandlung des Bindegewebes ist bekanntlich die Schilddrüse, und dementsprechend sehen wir hier auch ungemein häufig kalkige Ablagerungen nachträglich sich einstellen; manchmal in dem Umfange, dass grosse Kropfknoten von einem förmlichen Kalkgerüst durchzogen oder selbst zum grössten Teil kalkig umgewandelt werden. (Steinkropf, Struma petrificans.) Weiterhin können organisierte Thromben sich mit Kalk beladen, und es entstehen auf diese Weise die schon oben erwähnten Arteriolithen und Phleboliten, welche nach vorausgegangener Kanalisierung des Thrombus oft nur schalenartige Einlagerungen an einem Teil der Wand darstellen und dann leicht mit Verkalkungen verwechselt werden, welche auf Grund von arteriosklerotischen Processen entstanden sind. Wir haben schon oben gehört, dass bindegewebig organisierte Infarcte bisweilen die Ablagerungsstätte von krümelig-kalkigen oder zusammenhängenden, concrementartigen Einlagerungen sind, die sich hier häufig als kreidige, pulverartige, weissliche Massen präsentieren und von verkreideten Tuberkeln oft nur schwer unterscheidbar sind.

Zu umschriebenen, bindegewebigen Verdickungen mit hyaliner Entartung und nachträglicher Kalkablagerung kommt es bisweilen auch in der Pia mater des Rückenmarkes, wo sich dann längliche, zackige oder schüppchenförmige, steinharte Plättchen finden, die fälschlich als Osteome der Pia bezeichnet werden, aber nur aus einfachem, verkalkten Bindegewebe bestehen, ohne dass es dabei zu einer wirklichen Knochenbildung kommt. Es muss überhaupt wiederholt darauf hingewiesen werden, dass die Verkalkung von Bindegewebe von der ebenfalls vorkommenden echten Verknöcherung strenge zu scheiden ist; das histologische Kriterium bildet die Entstehung von Lamellen mit Havers'schen Kanälen und echten mit Ausläufern begabten Knochenkörperchen bei der wirklichen Ossification gegenüber einer einfachen aus verschmolzenen Körnchen bestehenden Gewebsverdichtung bei der Petrification. Während der letztere Process also einen ausgesprochen degenerativen Charakter trägt, gehört zur Verknöcherung eine wirkliche Metaplasie, wovon später, im Kapitel der Geschwülste, ausführlicher die Rede sein wird.

Kalkablagerungen stellen sich auch ganz regelmässig in der Umgebung von abgestorbenen grösseren Parasiten, in den Kapseln von toten Trichinen und sterilen oder abgestorbenen Ecchinococcusblasen ein und können auch zu einer völligen kalkigen Umwandlung der toten Parasitenkörper selbst führen.

In diese Gruppe gehören endlich auch jene Verkalkungsprocesse, welche wir so sehr häufig an dem Stroma von Geschwülsten verschiedener Art beobachten. Zuweilen können ganze Bindegewebstumoren der Verkalkung anheimfallen, z. B. Fibrome und namentlich Myome (letztere bilden gelegentlich bis zu kopfgrosse, steinharte Kugeln von ausserordentlich festem Gefüge und bedeutendem Gewicht), ferner Chondrome und Endotheliome. Namentlich kommen im Gehirn teils nach dem Typus der Fibrome, teils endothelial gebaute Geschwülste vor, in welchen die Verkalkung in eigentümlich concentrischen Streifen, Kugeln oder maulbeerförmig gestalteten Gebilden, soge-

nannten Sphärolithen, eintritt. Man nennt diese Geschwulstformen ganz allgemein Psammome, ohne dass aber mit diesem Namen irgend etwas Bestimmtes über den histologischen Bau und die Entstehung dieser Tumorformen gesagt wäre; er soll nur ausdrücken, dass sich Kalkablagerungen vorfinden, welche dem normalen Hirnsand in den Plexus und der Zirbeldrüse analog gebaut sind. Auch in epithelialen Tumoren, z. B. Carcinomen, kann es natürlich mitunter zu Verkalkungen im Stroma kommen.

8. Gewisse epitheliale Neubildungen zeigen aber von vorne herein oder nach einiger Zeit ihres Bestehens eine Verkalkung ihres Parenchyms, d. h. die Epithelien selbst oder deren nestartige Anhäufungen sind die Stätte einer krümligen Kalkablagerung, nach vorgängiger Nekrose der Zellen mit Schwund ihrer Kerne. Man hat diese Tumoren, welche vorzugsweise im Ovarium zur Beobachtung kommen, als Psammocarcinome bezeichnet. Auch in der Mamma sind psammöse Carcinome beschrieben worden. Eine gesonderte Stellung in dieser Gruppe nimmt das sogenannte verkalkende Epitheliom ein, welches seinen Ausgang von den Plattenepithelien der äusseren Fig. V. Haut nimmt und bisweilen multipel auftritt. Diese nach dem Muster der Cancroidperlen gebauten Epithelansammlungen oder auch diffusen Anhäufungen von Plattenepithelien zeigen Einsprengungen kalkiger Herde, innerhalb deren die Epithelzellen entweder eine periphere, kalkige, in ihrem Zellleib gelagerte Hülle aufweisen oder auch vollkommen gleichmässig verkalkt sind, nachdem die Kerne gewöhnlich schon vorher aus diesen Stellen verschwunden sind. (Stieda, Chilesotti.) (S. Fig. V.)

9. Bei der sogenannten Fettnekrose, welche sich vorzugsweise im subperitonealen Fettgewebe und an dem interacinäsen Fettgewebe des Pankreas einstellt, sieht man häufig, wie zuerst Chiari gezeigt hat, schwach glänzende, gelblichbräunliche, runde und eckige Klumpen, Ringe und Schollen entstehen, die an Stelle der Fettzellen liegen, oder es bilden sich an den leer gewordenen Hüllen der letzteren büschelförmige Nadelkrystalle von fettsaurem Kalk aus.

10. Eine sogenannte Kalkmetastase (Virchow) wird zuweilen beobachtet bei Erkrankungen des Skelettsystems, welche mit Entkalkungsvorgängen an den Knochen verbunden sind; z. B. bei destruierenden Tumoren, welche Knochensubstanz zur Einschmelzung bringen, oder bei tuberculöser Caries der Knochen. Die Kalksalze werden bei diesen Processen entweder nicht vollkommen gelöst, oder sie fallen nachträglich aus den Körpersäften, wo sie sich in abnorm concentrierter Lösung befinden, an bestimmter Stelle wieder aus und man kann dann förmliche Kalkdepots in gewissen Organen, Lungen, Nieren, Magenschleimhaut etc. finden, indem es hier zu einem staubförmigen Niederschlag von Kalkkörnchen in die Zwischensubstanz sowohl, wie in die Parenchymzellen selbst kommt.

11. Verkalkungen bilden sich oft auch an toten, abgestorbenen Gewebsteilen oder eingedickten Secreten aus. Auf diese Weise kommen in den Ausführungsgängen von Speicheldrüsen und vom Pankreas concrementartige Bildungen zustande, welche aus losgestossenen Epithelien dieser Organe bestehen, die durch eingedicktes Secret verbacken sind. (Speichelsteine, Pankreassteine.) So entstehen auch die Tonsillarsteine, welche in den Lacunen der Tonsillen aus losgestossenen Epithelien und stagnierenden Schleimhautsecreten hervorgehen, und die Präputialsteine, welche sich bei verengtem Präputium aus den Talgmassen und den denselben beigemischten Plattenepithelien des Smegma präputii bilden. Das grossartigste Beispiel einer Verkalkung abgestorbenen Gewebes haben wir bei der Bildung der sogenannten Steinkinder oder Lithopädien, welche sich durch Imprägnation der Gewebe des abgestorbenen und im Uterus (bezw. in der Tube) retinierten Fötus bis zu dem Grade ausbilden können, dass die ganze Frucht schliesslich eine steinharte, mineralische Substanz darstellt.

12. Endlich sehen wir den Kalk unter pathologischen Verhältnissen im Organismus auftreten in Concrementen, welche sich in den Harnwegen und in den Gallenwegen ablagern können. In den Harnsteinen ist der Kalk an Harnsäure, Phosphorsäure oder Oxalsäure gebunden, und

imprägniert hier, wie man sich durch Entkalkung der betreffenden Concremente überzeugen kann, eine eiweissartige Grundsubstanz, welche die ganzen Steine vom Centrum bis in die Peripherie als eine Art von Gerüst durchsetzt. Selbst die kleinsten Concremente weisen ein derartiges Stroma auf, z. B. die Krümel bei dem sogenannten Harnsäureinfarct des Neugebornen (Fig. VI), welcher von Ebstein als pathologische Bildung aufgefasst und auf degenerative Vorgänge im Epithel der gewundenen Nierenkanälchen zurückgeführt wird, die ihrerseits wahrscheinlich auf dem schädigenden Einfluss gesteigerter Harnsäureausscheidung beruhen.

Auch in den Gallensteinen, welche ausser Kalk Gallenfarbstoff und namentlich grosse Mengen von Cholestearin beherbergen, kann man ein derartiges organisches Gerüst nachweisen.

Pigment.

Normaler Weise kommen im Organismus die verschiedenen gefärbten Körper oder Pigmente in zweierlei Form vor: 1. gelöst und 2. körnig. Zur ersten Form gehört das Hämoglobin und die Gallenfarbstoffe, zur letzteren die Pigmente, welche die Färbungen der Haut und der Hautanhänge, der Netz- und Aderhaut bedingen. Die Menge der letzteren schwankt bekanntlich schon normaler Weise ausserordentlich bei den verschiedenen Rassen, und selbst innerhalb ein und derselben Rasse kommen sehr verschieden stark pigmentierte Individuen vor. Weiter zeigen noch gewisse innere Organe, namentlich Herzmuskel und Nebenniere, unter normalen Verhältnissen eine gewisse Menge von körnigem Pigment.

Die unter pathologischen Verhältnissen im Körper auftretenden Pigmente lassen sich in folgende Gruppen einteilen:

1. Aus Blutpigment hervorgehendes Pigment und zwar
   a) aus extravasiertem Blut,
   b) aus Umwandlungs- und Zerfallsvorgängen der roten Blutkörperchen ohne Extravasation.

2. Gallenpigment.
3. Pigmente, welche durch metabolische Thätigkeit von Zellen in deren Protoplasmaleibern entstanden sind.
4. Pigment, welches in letzter Instanz der Haut oder dem Auge entstammt.
5. Von aussen her dem Körper zugeführte Pigmentstoffe.

Ad. 1. Die Schicksale, welche die aus den aus dem Gefässsystem durch Zerreissungen oder durch langsam erfolgende Diapedesisblutungen ausgetretenen roten Blutkörperchen erleiden, sind bereits früher (im Kapitel Hämorrhagie) eingehend geschildert worden, und es erübrigt hier nur noch kurz auf jene Pigmentierungen hinzuweisen, die sich in gewissen Organen infolge von langsam entstehenden, aber längere Zeit andauernden Blutungen einstellen und zu charakteristischen Veränderungen derselben Veranlassung geben. Hieher gehört in erster Linie die sogenannte braune Induration, welche in manchen Organen, namentlich in der Lunge bei dauernd behindertem Blutrückfluss, also namentlich bei Herzfehlern zur Beobachtung kommt. Infolge des andauernd vermehrten Druckes, welcher auf den venösen und capillären Gefässen lastet, finden an denselben fortgesetzte kleine Diapedesisblutungen statt. Die roten Blutkörperchen treten in das umgebende Gewebe hinaus und verfallen der oben genauer geschilderten Pigmentmetamorphose. In der Lunge werden die dabei entstehenden Körnchen von Hämosiderin und Hämatoidin in Zellen incorporiert, welche zum Teil wohl als Epithelzellen der Alveolarauskleidung, zum Teil als Wanderzellen des Bindegewebes und Lymphocyten anzusprechen sind. Die Pigmentschollen werden von diesen Zellgebilden zum Teil an der inneren Lungenoberfläche deponiert und können von hier aus durch den Bronchialbaum mit dem Bronchialsecret nach aussen befördert werden, wo sie als sogenannte „Herzfehlerzellen" zum Vorschein kommen. Zum Teil sammeln sie sich in dem infolge der Stauungsvorgänge verdickten bindegewebigen Lungeninterstitium zu grösseren und kleineren

Tafel 18.

Fig. 1. **Blutpigment aus einem alten, apoplektischen Herd des Grosshirns.** Hämat-Eosin. Vergr. 280.

1. Spindelzellen der neugebildeten Bindegewebskapsel.
2. Neugebildete Gefässe.
3. Amorphes Hämatoidin
4. Grosse, drusenartige Schollen.
5. Hämatoidinkrystalle.
6. Unvollständig ausgebildete, kleine zusammengesinterte Krystalle.

Fig. 2. **Hämosiderin in einem alten apoplektischen Herd des Grosshirns.** Carmin-Ferrocyankalium und Salzsäure. Vergr. 280.

1. Lockere Bindegewebskapsel des apoplektischen Herdes.
2. Diffus von Hämosiderin imbibiertes Gewebe.
3. Grössere Hämosiderinschollen in Zellen.

Fig. 3. **Pigmentierung der Lunge bei brauner Induration.** Hämat.-Eosin. Vergr. 300.

1. Geschwellte Alveolarepithelien.
2. Alveolarepithelien mit Blutpigment beladen.
3. Im vermehrten Interstitium intracellulär gelagertes Blutpigment.

Gruppen an; teilweise werden sie in das Lymphgefässsystem geschleppt, den Lymphdrüsen zugetrieben, wo der Farbstoff dann weiter verarbeitet werden kann. Taf. 18. Fig. 3. (Taf. 18, Fig. 3.) Ähnliche mit durch Zerfall von Erythrocyten hervorgerufenen Pigmentierungen verbundene Stauungsindurationsprocesse spielen sich gelegentlich in der Leber oder in den Nieren und im Magen und Darmkanal ab. Sehr starke Färbungen durch extravasiertes Blutpigment werden bei der sogenannten Pachymeningitis haemorrhagica interna und externa (s. d. Bd. II) hervorgerufen. Man findet in den dabei neu entstehenden Bindegewebsmembranen meist alle Stadien von Blutpigment, vom intacten Erythrocyten bis zum krystallinischen extracellulären Hämatoidin.

Zu den gleichfalls dem Blute entstammenden Pigmentierungen gehörten:

a. Die Haemosiderosis; sie kommt schon physiologisch in den blutbildenden und blutzerstörenden Organen vor: also in Milz, Leber, Knochenmark, und

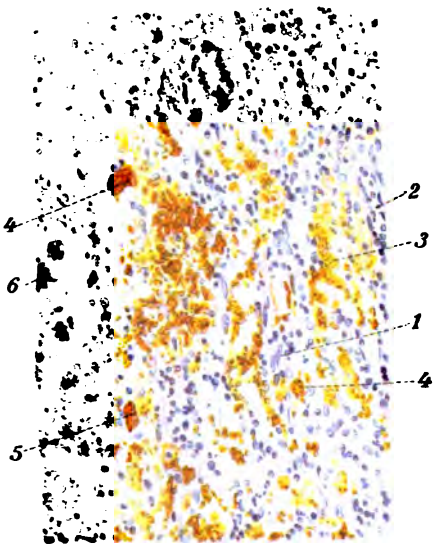

Fig. 1.



Fig. 2.

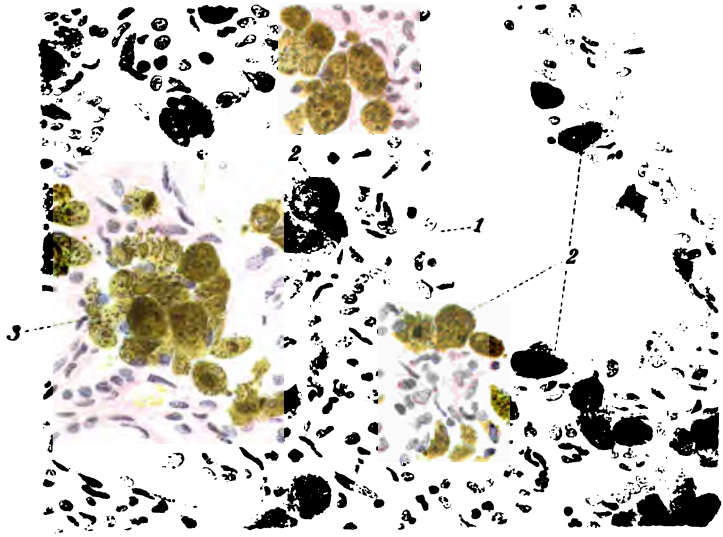

Fig. 3.

wird hier durch alle den Untergang der roten Blutkörperchen steigernden Vorgänge oder durch künstliche Eingriffe vermehrt z. B. bei der perniciösen Anämie und bei künstlich hervorgerufener Plethora. Die künstlich hervorgerufene Hämatolyse, z. B. nach Vergiftungen mit Toluylendiamin, bewirkt Auflösung des Hämoglobins der Erythrocyten im Plasma und Aufnahme von roten Blutkörperchen in Leukocyten, welche besonders in der Milz, in den Capillaren des Magens und Darmkanals und ferner im Knochenmark vor sich geht. Von diesen Stätten aus werden die blutkörperchenhaltigen (globuliferen) Zellen der Leber zugeführt, wo ihr Hämoglobin verarbeitet wird zu dem eisenfreien Gallenfarbstoff (Bilirubin), der in die Gallenwege secerniert wird und dem eisenhaltigen Rückstand, der als Hämosiderin wieder von Leukocyten aufgenommen und mit diesen durch den Blut- und Lymphstrom über die Organe verteilt und abgelagert wird. (Biondi.)

Bei acuter perniciöser Anämie findet sich namentlich in der Leber sowie im Knochenmark und in der Niere eine bisweilen sehr reichliche Ablagerung sehr feinen, körnigen, hellbraungelblichen, die Eisenreaction ergebenden Pigmentes. In der Leber ist diese Pigmentierung durch die Feinheit der Granula sehr leicht schon morphologisch vom Gallenfarbstoff zu unterscheiden (Taf. 19, Fig. 1); auch in cirrhotischen Lebern wird eine derartige Hämosiderinpigmentierung oftmals wahrgenommen (Kretz). Man nimmt für das Zustandekommen der Cirrhose mit Pigmentierung eine Schädigung der Blutbeschaffenheit und eine gleichzeitige Alteration der Leberzellen an. Die Leberzellen vermögen die roten Blutkörperchen nicht mehr bis zum Hämatoidin zu verarbeiten, sondern dasselbe bleibt in denselben in der eisenhaltigen Vorstufe als Hämosiderin liegen. Taf. 19. Fig. 1.

b. Eine zuerst von von Recklinghausen beschriebene, ebenfalls mit dem Zerfall von Erythrocyten zusammenhängende Erscheinung, ist die Hämochromatose. Man beobachtet bei derselben oft in der Leber, in den Lymphdrüsen und im Fettgewebe aus-

Tafel 19.

Fig. 1. **Hämosiderosis der Leber, bei perniciöser Anämie.** Hämat.-Eosin. Vergr. 280.

1. Vena centralis.
2. Leberzellbälkchen mit Fettvacuolen.
3. Erweiterte Lebercapillaren.
4. Feinkörniges, in die Leberzellen abgelagertes Hämosiderin.

Fig. 2. **Pigmentierung des Gehirns bei chronischer Malaria.** Hämat.-Eosin. Vergr. 280.

1. Gehirnsubstanz.
2. Kleine Arterien mit reichlichen Melaninablagerungen in der Wand.
3. Capillaren, Querschnitt.

---

gebreitete Hämosiderosis; ausserdem aber namentlich in den glatten Muskelfasern der Magen- und Darmwand, der Blut- und Lymphgefässe, der Harnblase, Ureteren, Vasa deferentia, ferner in den an Saftkanälen reichen Bindegewebsscheiden der Blutgefässe und Drüsen, weiterhin in den Epithelien von Magen- und Darmdrüsen, Speichel- und Thränendrüsen, Schleim- und Schweissdrüsen, immer intracellulär, ein feinkörniges, hellbraunes, eisenfreies Pigment, welches von Recklinghausen Hämofuscin genannt hat. Besonders im Darmkanal ist die Pigmentierung bisweilen eine so intensive, dass das Peritoneum allenthalben oder an gewissen Stellen dunkelbraun durchscheint. Das Pigment leitet sich offenbar von kleinen capillären Blutungen oder Diapedesen ab und ist als der Ausdruck einer hämorrhagischen Diathese zu betrachten. Man glaubt, dass das Hämofuscin den Geweben in gelöster Form zugeführt und innerhalb der Zellen erst nachträglich verdichtet wird. Übrigens hat man gefunden, dass gerade die Darmmuskulatur beim Erwachsenen fast ausnahmslos schon normaler Weise, wenigstens in einzelnen Zellen, feine, gelbliche, eisenfreie Pigmentkörnchen aufweist, und dass ihre Menge proportional dem Alter wächst. Kachektische Zustände steigern die Ablagerungen, namentlich chronische Tuberkulose und Carcinose; auch bei schwerem Alkoholismus sieht man diese Pigmentierung bisweilen besonders

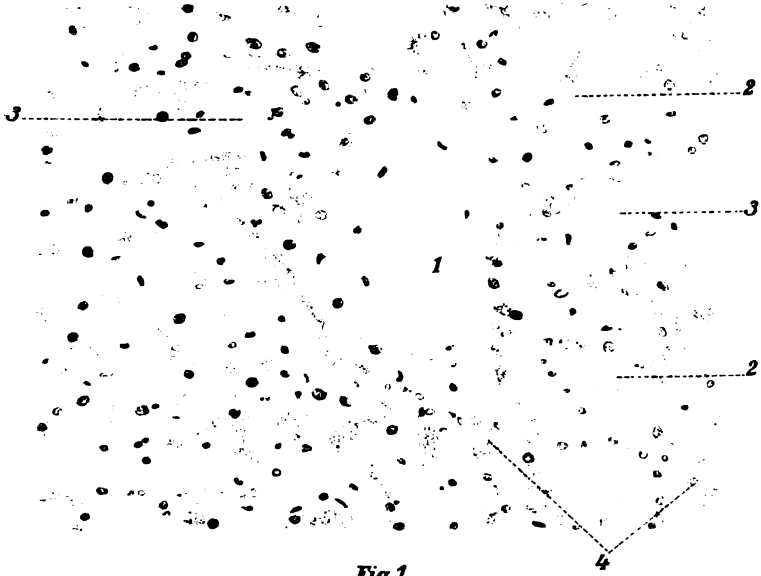

Fig. 1.

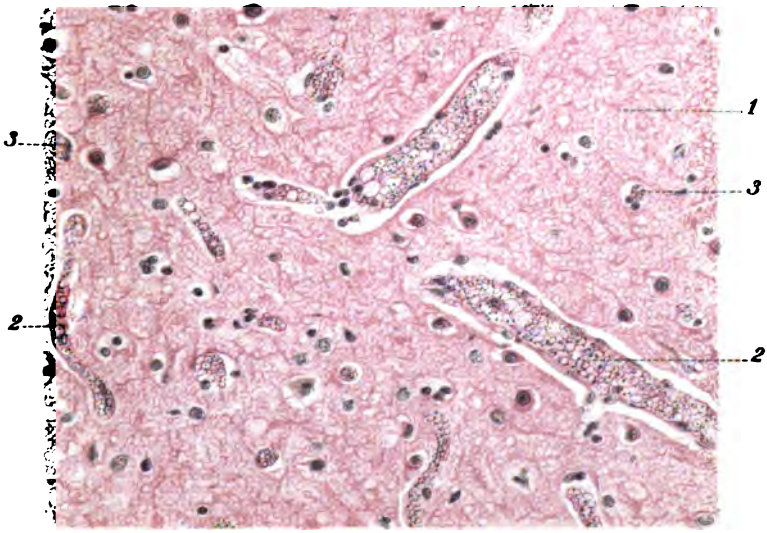

Fig. 2.

Lith. Anst. F. Reichhold, München

intensiv ausgesprochen. Am stärksten beteiligt ist gewöhnlich das Jejunum, weniger das Ileum, das Coecum und das Colon. Überall liegt das Pigment allein oder doch reichlicher in der Längsmuskulatur als in der Ringmuskulatur. Die Zellen weisen dabei keine Atrophie auf, sondern häufig sogar Vergrösserung, und enthalten förmliche Pigmentspindeln, d. h. grosse, spindelförmige Anhäufungen des gewöhnlich sehr feinkörnigen Farbstoffes, welcher die Kerne nahezu vollständig überdecken kann. (S. Bd. I, Taf. 55, Fig. 2.)

c. Als Ochronose ist von Virchow eine eigentümliche, tintenschwarze Pigmentierung der Knorpel, Sehnen, Bänder, Gelenkkapseln beschrieben worden, welche gelegentlich auch die Aortenintima und die Lymphdrüsen befällt. Die Färbung wird hervorgebracht durch diffuse Imbibition der Intercellularsubstanz oder auch durch Ablagerung von körnigem Pigment. Virchow nimmt für ihre Entstehung an, dass man es mit einer Steigerung der bei alten Leuten häufig zu beobachtenden Braunfärbung der Knorpel zu thun habe und dass der Farbstoff dem Blutrot entstammt.

d. Bei chronischer Malaria entsteht eine rauchgraue Verfärbung vieler Organe, namentlich der Leber, des Gehirns, der Milz und des Knochenmarkes, welche man als Melanämie bezeichnet. Dieselbe kommt dadurch zustande, dass die in den roten Blutkörperchen schmarotzenden Hämamöben (Plasmodien) der Malaria die Erythrocyten bei ihrer Entwicklung zerstören und aus deren Hämoglobin das schwarze Pigment producieren. Bei der mikroskopischen Untersuchung findet man in den genannten Organen, besonders in den Wandungen der kleinen Arterien und der Capillaren eine bisweilen ausserordentlich grosse Menge von sehr feinen, schwarzen Körnchen eingelagert, welche wie Tuschpartikelchen aussehen. Sie befinden sich zum Teil in Zellen eingeschlossen, namentlich können Leukocyten damit völlig beladen sein, zum Teil liegen sie in der Intercellularsubstanz oft an der Stelle der Kittleisten der Endothelien. (Taf. 19, Fig. 2). Die Körnchen geben keine Eisenreaction. Taf. 19. Fig. 2.

Tafel 20.

Fig. 1. **Stauungsikterus der Leber bei Carcinom des Pankreaskopfes.** Hämat.-Eosin. Vergr. 280.

1. Vena centralis.
2. Leberzellbalken.
3. Diffus ikterisch pigmentierte Leberzellen.
4. Gallepigmentcylinder aus einer kleinen Gallencapillare.
5. Mit Gallepigment gefüllte intracelluläre Secretvacuolen.

Fig. 2. **Pigmentierung der Haut bei morbus Addisonii.** Hämat.-Eosin. Vergr. 280.

1. Stratum corneum.
2. Rete Malpighii.
3. Stark pigmentierte cylindrische Basalschicht.
4. Chromatophoren im Cutisgewebe.
5. Papillarkörper.

---

e. Auf besondere Veränderungen des Hämoglobins wird noch endlich jenes Pigment bezogen, welches gewissen sarkomatösen, meistens vom Periost ausgehenden Tumoren eine höchst eigentümliche, gewöhnlich nur im frischen Zustande intensive und deutlich wahrnehmbare grüne Verfärbung verleiht und welche deswegen als Chlorome bezeichnet werden. Da man das Auftreten derselben gelegentlich mit perniciöser Anämie gepaart fand, so hat man die Färbung auf den gleichzeitig eintretenden Zerfall von roten Blutkörperchen bezogen, obgleich Eisenreaction an diesem Pigment nicht nachweisbar ist.

2. Ikterus, Gallenpigment.

Die als Ikterus bezeichnete, durch das eisenfreie Bilirubin hervorgerufene Pigmentierung kann auf zweierlei Weise zustande kommen; entweder durch eine Umwandlung von Blutfarbstoff in das dem Hämatoidin identische Bilirubin innerhalb des Gefässsystems und Ausfällung desselben in die Organe; man nennt diesen Zustand hämatogenen Ikterus; oder die ikterische Färbung ist bedingt durch eine Vermehrung der Bilirubinproduction in der Leber und Ablagerung des Farbstoffes an abnormen Stellen, hepatogener Ikterus. Das Gallepigment hat gewöhnlich eine diffuse Imbibition der Inter-

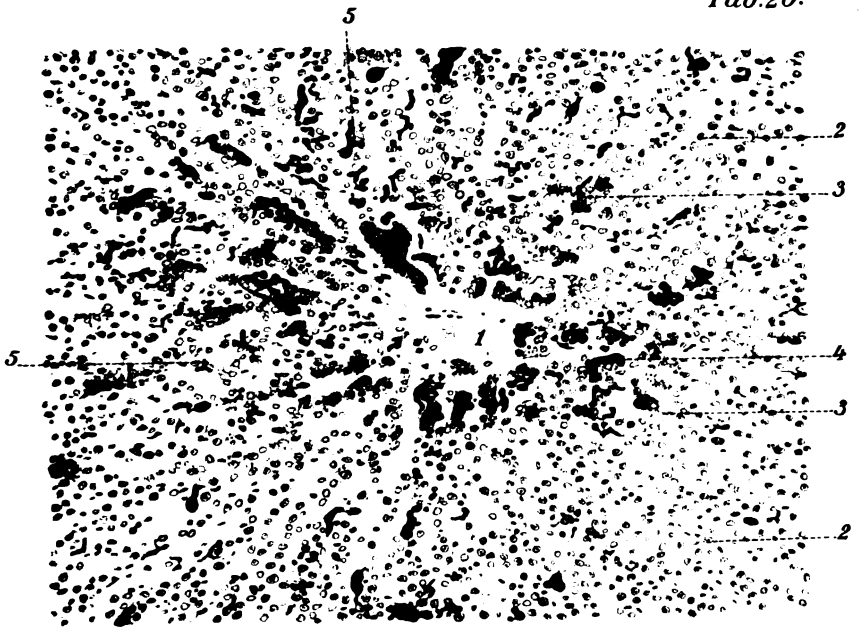

Fig.1.

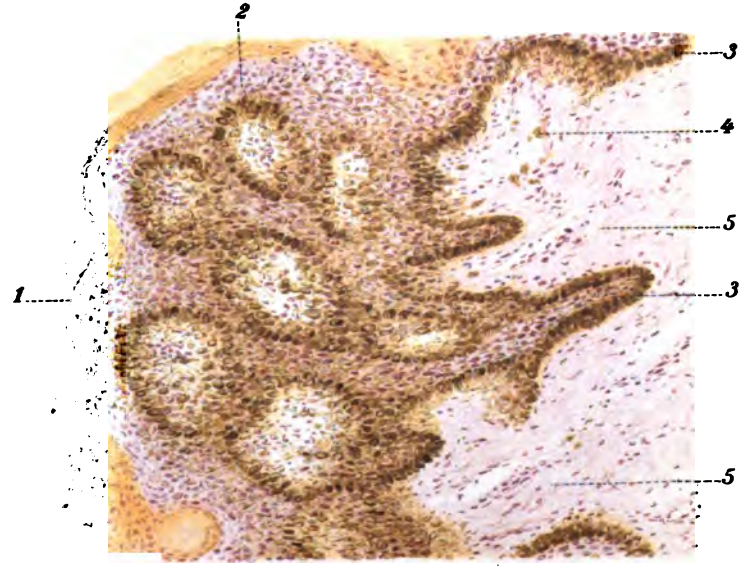

cellularsubstanz und der Zellen zur Folge, nur in sehr hohen Graden von Ikterus wird derselbe in Form von Schollen und Körnchen intracellulär abgelagert. Ein ämatogener Ikterus kommt beim Neugebornen manchnal zur Beobachtung und findet seinen Ausdruck in dem \uftreten krystallinischen Pigmentes in Form rubinroter, hombischer Täfelchen, hauptsächlich in den Nieren, ein 'organg, welcher auch als Bilirubininfarct bezeichnet ird. Die Krystalle liegen vorwiegend innerhalb der larnkanälchen und sind (wohl als Folge postmortaler eränderungen) auch im Blute auffindbar. Zum Nacheis des Bilirubins bedient man sich auch mikroskopisch :r bekannten Gmelin'schen Reaction mit Salpeterure, welche etwas salpetrige Säure enthält. Die Krystalle achen in rascher Folge ein Farbenspiel von grün durch t in gelb durch.

Bei Behinderung des Gallenabflusses aus der Leber mmt es zu einer Stauung des Secretes in den Gallengen, welche in ihrer Wirkung bis auf die allerfeinsten usläufer derselben in den Zellen sich äussern kann und s Stauungsikterus bezeichnet wird. Man findet ıbei namentlich die centralen Partieen der Leberacini :fallen (Taf. 20, Fig. 1) und überladen von dunkel- Taf. 20. Fig 1.
ünem Pigment, welches zum Teil eine diffuse Imbibition :r Zellen zur Folge hat, zum Teil in denselben in Gelt wurstförmiger oder keulenförmiger oder verzweigter :bilde eingelagert ist; häufig kann man an diesen ein ineinreichen in die Leberzellen bis in die sogenannten :cret-Vacuolen und Verbindungen derselben mit den tercellularen Gallencapillaren erkennen. Es erscheinen .nn die feinsten Gallenwege von der gestauten und ein:dickten Galle förmlich injiciert. Auch die Endothelien :r Blutcapillaren können dabei von grünem Farbstoff ffus imprägniert sein. Oft macht sich dabei eine Verttung der Leberzellen in Form von Einlagerung zahlicher kleiner Fettkörnchen bemerklich. In hohen Graden ɔn allgemeinem Ikterus kann das ikterische Pigment ıch in anderen Organen in Form von Schollen, Klumpen nd Körnchen zur Ablagerung kommen, z. B. in den

Nieren, wo besonders die Epithelien der gewundenen Harnkanälchen betroffen werden und zuweilen gänzlich ausgefüllt sind von dichtstehenden, feinen Bilirubinkörnchen. (Taf. 80, Fig. 2, Bd. II.) Häufig finden sich dabei auch die infolge der gleichzeitigen Verfettung von Nierenepithelien aus losgestossenen Epithelzellen sich bildenden Cylinder sowie etwaige wachsartige, aus Eiweissubstanz bestehende oder hyaline Cylinder diffus gallig imbibiert. Auch am Herzmuskel kann es zur Ablagerung von körnigem Gallenpigment kommen, wobei die Muskelzellen gewöhnlich diffus von den feinen Körnchen durchsetzt sind zum Unterschied von der bei der braunen Atrophie zur Beobachtung kommenden Pigmentierung.

3. Durch metabolische Zellenthätigkeit nehmen wir an, dass das Pigment gebildet wird, welches sich schon normaler Weise in geringer Menge in Herz, Nieren, Nebennieren und Hoden intracellulär abgelagert findet. Es erfährt im hohen Alter gewöhnlich eine Steigerung, die oft mit gleichzeitiger Atrophie der betreffenden Organe verbunden ist. (Vergl. Atrophie.) Die Bildung dieser Pigmente geht in den betreffenden Parenchymzellen vor sich, sie sind normale Producte des Stoffwechsels, welche sich im Alter anhäufen. Für ihre Ableitung von Blutpigmenten liegt keinerlei Grund vor.

4. Die vierte Gruppe von Pigmenten wird gebildet von jenen Farbstoffen, welche normaler Weise in der Haut und im Auge vorkommen und die unter pathologischen Verhältnissen in der Haut sowohl wie namentlich in gewissen Geschwülsten, welche von dieser oder vom Bulbus ihren Ausgang nehmen, eine kolossale Vermehrung finden können. Man hat diese Farbstoffe im Gegensatz zu den dem Blutpigment entstammenden, vielfach auch als autochthone Pigmente bezeichnet, weil man annahm, dass sie in den Zellen selbst durch eine metabolische Thätigkeit des Zellprotoplasmas entstehen, oder als Stoffwechselproducte der Zellen aufzufassen sind.

Das normale Hautpigment liegt grösstenteils in dem cylindrischen Basalstratum, und je mehr die Pigmentierung des Individiums ausgesprochen ist, desto höher reicht die Pigmenteinlagerung in das Stratum Malpighii hinauf. Sie besteht aus sehr feinen, rundlichen und zackigen Körnchen, die grösstenteils innerhalb, zuweilen auch zwischen den Zellen angetroffen werden. In der Basalschicht findet man daneben auch stäbchenförmige Conglomerate von Pigmentkörnchen. Die Menge des abgelagerten Pigmentes wechselt ungemein nach der Rasse und ist selbst innerhalb ein und derselben Rasse grossen individuellen Schwankungen unterworfen. Auch in dem Corium findet sich stets, namentlich bei stark pigmentierten Menschen, eine wechselnde Menge von Pigmenteinlagerung, welche an dreieckige, sternförmige oder weitverzweigte Zellen gebunden ist. Diese Zellen heissen Chromatophoren und sind als die Transportmittel des Farbstoffes anzusehen. Wird weisse, unpigmentierte oder sehr wenig pigmentierte Haut auf ein schwarzes Individuum (Neger) transplantiert, so sieht man alsbald durch massenhaft im Corium auftretende Chromatophoren eine neue Einschleppung von Farbstoff, so dass nach einiger Zeit das unpigmentierte Hautstück ebenso gefärbt wird wie seine Umgebung. Die Chromatophoren wandern dabei vom Corium in das Epithel hinein, geben ihren Farbstoff an die Zellen ab und wandern entweder zurück in das Corium, oder sie zerfallen innerhalb der Epidermis und lösen sich dort auf.

Umgekehrt sieht man bei der Verpflanzung von dunkler Negerhaut auf ein weisses Individuum alsbald ein Abblassen des transplantierten Stückes, indem ein Rücktransport des Farbstoffes von der Epidermis nach dem Corium ebenfalls wiederum durch die Vermittlung der Chromatophoren stattfindet. In der Epidermis beladen sich dieselben mit den Pigmentkörnchen, begeben sich dann auf die Wanderschaft in die tiefen Schichten des Coriums und Cutisgewebes und führen den Farbstoff bis in die nächstgelegenen Lymphknoten ab, wo derselbe entweder deponiert oder weiter verarbeitet werden kann.

Diese Chromatophoren spielen also bei der Entwicklung aller normalen und pathologischen Pigmentierungen mit sogenanntem autochthonem Farbstoff die grösste Rolle; jedoch ist immer noch keine vollständige Klarheit darüber erzielt, aus welchen Quellen dieselben den Farbstoff in letzter Instanz beziehen, ob derselbe als eine Art von Auswurfstoff des Organismus angesehen werden kann und innerhalb der Zellen seinen Ursprung nimmt, oder, wofür manche Anzeichen sprechen, in letzter Beziehung doch vom Blute abstammt.

Eine mitunter ausserordentlich starke Vermehrung des Hautpigmentes auch bei sonst nicht hervorragend stark gefärbten Individuen findet man bekanntlich bei dem als morbus Addisonii besprochenen Symptomencomplex. Fast in allen Fällen sind dabei Erkrankungen an den Nebennieren, meistens tuberkulöser Natur zu constatieren. Man hat in neuerer Zeit (Lubarsch) auf Grund des Nachweises der Glykogen bildenden Thätigkeit der Nebennieren angenommen, dass diesem Organ die Function zukommt, aus dem mit dem Blut und dem Saftstrom zugeführten Material eine eigentümliche Modification des Eiweisses zu bilden, welche normaler Weise zur Glykogenbildung führt, welche aber an anderen Stellen zur Pigmentbildung benutzt werden kann. Meistens handelt es sich dabei um eine colossale Überladung der Epidermis mit braunen Pigmentkörnchen, welche in dem Basalstratum am dichtesten und dunkelsten abgesetzt sind und sich gegen die obere Schicht zu allmählich verlieren. (Taf. 20, Fig. 2.) Aber auch im Bindegewebe des Corium sind die schon normal hier nachweisbaren Pigmenthäufchen vermehrt, und man sieht zuweilen typisch verzweigte Chromatophoren unmittelbar unter der Basalschicht liegen, ihre Fortsätze zwischen die Epithelzellen hinein erstrecken und so ihr Pigment an diese abliefern. Zuweilen finden sich auch die kleinen, perivasculär angeordneten Lymphknötchen der Haut bei dieser Erkrankung pigmentiert und selbst die regionären Lymphdrüsen können unter Umständen beträchtliche Pigmentablagerung aufweisen. (Schmorl.)

Taf. 20. Fig. 2.

Hieher gehört endlich jenes Pigment, welches in der Haut umschrieben in Form von fleckenartigen Einlagerungen vorkommt und je nach seiner Ausbreitung als Chloasma, als Sommersprossen- oder Leberfleckenbildung (Ephelides, Lentigines) bezeichnet wird. Sind diese Flecken erhaben und mit einer Vermehrung des Cutis- oder Epidermisgewebes verbunden, so werden sie Pigmentwarzen, Naevi genannt. Über den histologischen Bau dieser Geschwülste werden wir bei Gelegenheit der Besprechung des Melanosarkoms noch Genaueres erfahren; hier soll nur erwähnt sein, dass die Pigmentablagerung bei den Naevi zumeist an Bindegewebszellen mit mehr oder minder ausgebildeten Fortsätzen gebunden ist, welche in Form von nestartigen Verbänden unter der oftmals verdünnten Epidermis gelegen sind. (Taf. 21, Fig. 2.) Taf. 21. Fig. 2. Diese Zellen sind auch hier als Chromatophoren oder vermehrte Abkömmlinge von solchen zu deuten und können zuweilen ausserordentlich dicht angeordnet und dunkel mit Pigment überladen sein. Zuweilen sind die Pigmentnaevi schon beim Neugebornen ausgebildet oder sie erscheinen erst im späteren Alter.

Den Höhepunkt der Ausbildung des autochthonen Pigments sehen wir eintreten bei den pigmentierten, sarkomatösen Geschwülsten, die ihren Ausgang entweder von der Haut oder vom Bulbus nehmen und als Melanosarkome bezeichnet werden. Man muss sich übrigens davor hüten, jede braun gefärbte Geschwulst als eine melanotische anzusprechen, denn es kann sich unter Umständen eine nahezu diffuse Pigmentierung auch im Anschluss an continuirliche Diapedesisblutungen einstellen, wie solche namentlich bei perivasculär entwickelten Sarkomen zustande kommen. Auch innerhalb der Melanosarkome kann ein Teil des Pigmentes aus Blutextravasaten infolge von Arrosion von Gefässen oder hämorrhagischer Infarcierung entstehen.

Primär pflegt das Melanin der Pigmentsarkome stets intracellulär zu liegen, kann aber nachträglich durch Zerfall der Zellen frei werden. Die Pigmenthäufchen wahren dann noch eine Zeit lang in der Form ihrer Lagerung

ihren ursprünglichen Zusammenhang, werden aber später durch den Plasmastrom auseinander gerissen und können zu diffusen Pigmentablagerungen des Gewebes führen. Bisweilen hat es geradezu den Anschein in manchen sehr dunkel gefärbten Stellen dieser Geschwülste, als ob die Pigmentansammlung die Ursache des Zellzerfalls wäre; sie ist auch als solche angesehen worden (von Rindfleisch), und man hat geradezu von einer Pigmententartung der Geschwulstzellen gesprochen; es wird dann natürlich auch die Zwischensubstanz mehr oder minder stark gefärbt. Vielfach sieht man Leukocyten und contractile Zellen sich mit Pigmentkörnchen beladen, ebensolche können in grosser Menge in die Lymphdrüsen getragen werden. Die serösen Häute und namentlich die Nieren können eine ausgebreitete Pigmentierung ihrer Zellen und ihrer Zwischensubstanz zeigen, so dass im Harn massenhaftes Pigment zum Vorschein kommt (Melanurie).

Die chemische Untersuchung des Pigmentes dieser melanotischen Geschwülste hat kein übereinstimmendes Resultat geliefert. Berdez und Nencki haben den Farbstoff dieser Tumoren als Phymaturhusin und denjenigen der identischen Geschwülste beim Pferde als Hippomelanin beschrieben und einen auffallend starken Schwefelgehalt des Pigmentes nachgewiesen. Man glaubte hieraus den Schluss auf die intracelluläre Entstehung des Farbstoffes ziehen zu können, doch wurde von anderer Seite vielfach die Annahme einer hämatogenen Entstehung aufrecht erhalten (M. B. Schmitt), da an vielen Pigmentkörnern wenigstens zeitenweise eine Hämosidorinreaction (vergl. S. 7) zu erzielen ist. Jedenfalls ergaben sich aus der chemischen Untersuchung des Haut- Haar- und Augenfarbstoffes, von welchem doch das Pigment der Melanosarkome seinen Ursprung nimmt, keine zwingenden Gründe für seine Ableitung aus dem Hämoglobin. Vielfach beobachtet man das Auftreten von schwarzgefärbten Geschwülsten gerade bei sonst unpigmentierten, albinotischen Individuen; so werden bekanntermassen unter den Pferden am meisten die Schimmel

vom Melanosarkom befallen, und beim Menschen hat man diese Geschwulstform auftreten sehen bei gleichzeitigem spontanem Schwund des Pigments in anderwärts bestehenden Naevi, oder die Entwicklung der Geschwulst ist gelegentlich von rapidem Weisswerden der Haare begleitet gefunden worden. Man hat in diesen Fällen von einer vicariierenden Pigmentierung gesprochen.

5. Als exogene Pigmente bezeichnet man diejenigen Farbstoffe, welche als selbstgefärbte Fremdkörper von aussen her in den Organismus gelangen. Ihre Eintrittspforten sind die Respirations- und Digestionsorgane und die Haut, letztere aber nur nach Verwundungen. Die erste Stelle unter diesen exogenen Farbstoffen nimmt das Lungenschwarz, die Anthrakosis, ein. Früher glaubte man (Hasse, Virchow), dass es sich hier um einen im Körper und zwar in den Lungen selbst gebildeten und aus dem Blute stammenden Farbstoff handle, bis Traube im Jahre 1860 bei Holzkohlenarbeitern in dem anthrakotischen Pigment die charakteristischen Tüpfelzellen verkohlter Pflanzenteile nachwies. Der eingeatmete Staub wird zum Teil in sogenannten Staubzellen eingeschlossen, welche sowohl von Epithelien der Lungenalveolen wie von Leukocyten gebildet werden und von rundlicher oder eckiger und polygonaler Gestalt sind. Diese Staubzellen vermögen die pigmentierten Fremdkörper in das Gewebe hinein zu tragen, ein Teil tritt von den Alveolen aus frei durch die Kittleisten zwischen den Epithelien in die Saftbahnen der Alveolarwandungen ein, um entweder in den verschiedenen intrapulmonalen Lymphknötchen deponiert zu werden, oder bis in die peribronchialen und peritrachealen Lymphdrüsen zu gelangen (Arnold). Die Ansammlung anthrakotischen Pigmentes kann bei Menschen, welche in ihrem Beruf sich viel in kohlenstaubhaltiger Atmosphäre aufhalten (Bergleute, Heizer, Kaminkehrer), ausserordentlich hohe Grade erreichen. Man sieht dann im Lungengewebe namentlich das perivasculäre und peribronchiale Bindegewebe von schwarzen Staubmassen dicht erfüllt (Taf. 21, Fig. 1). Dieselben liegen teils frei, teils noch in Zellen

Taf. 21. Fig. 1.

Tafel 21.

Fig. 1. **Anthrakosis der Lunge; Ablagerung von Kohlepigment im perivasculären Bindegewebe.** Alauncochenille. Vergr. 300.
1. Endothel eines Blutgefässes.
2. Intracellulär gelegenes Pigment in den Lymphspalten.
3. Grosse Haufen von freiem Pigment.
4. Kohlekörnchen in losgestossenen Alveolarepithelien.

Fig. 2. **Naevus pigmentosus der Haut vom Fussrücken.** Frisches Zupfpräp. Vergr. 260.
1. Wenig pigmentierte Bindegewebszellen.
2. Mit dunklen Pigmentschollen überladene kugelige Zellen.
3. Freie Fettkügelchen.

Fig. 3. **Argyrosis der Niere.** (Vom Menschen). Carmin. Vergr. 280.
1. Harnkanälchen.
2. Mit Silberkörnchen überladene Glomeruli.
3. In der membrana propria von Harnkanälchen abgelagerte Silberkörnchen.

Figur VII.

Tätowierung der Haut des Vorderarms. Vergr. 150.
1. Stratum corneum.
2. Verdünnte Schichten des rete Malpighii.
3. Abgeflachter Papillarkörper.
4. Pigmentkörnchen in demselben.
5. Grössere Pigmentschollen im Corium.

---

eingeschlossen, hauptsächlich in den erweiterten Lymphspalten dieses Gewebes; ein Teil der Farbstoffkörnchen liegt in den Alveolarräumen in desquamierten Epithelien, von wo aus durch die Expectoration und die Flimmerbewegung des bronchialen Epithels eine fortgesetzte Eliminierung des grösseren Teiles dieses Farbstoffes stattfindet. In den Lymphdrüsen kommt es bei sehr dichter Ablagerung infolge der Reizwirkung der Fremdkörper zu chronisch entzündlichen Processen. Im Anfang erscheint das Pigment hauptsächlich in den Lymphsinus und an der Peripherie der Follikel deponiert. Später geht eine Neubildung von Bindegewebsfasern von den Trabekeln und vom Reticulum aus, welche bei ihrem Fortschreiten allmählich zu hochgradigen Indurationen der Drüse und Verarmung derselben an lymphatischen Zellen führen kann. Die Hauptmasse der so veränderten Lymphknoten besteht dann aus sklerotischem Faser-

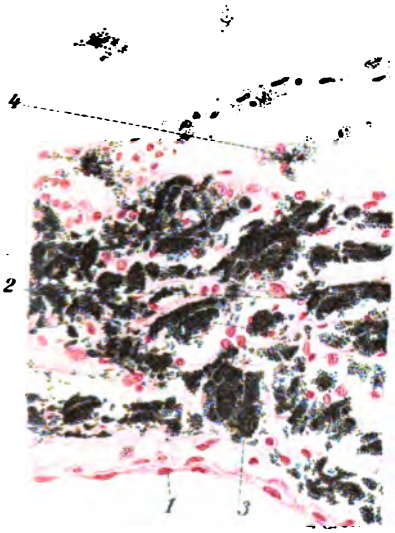

Fig. 1.

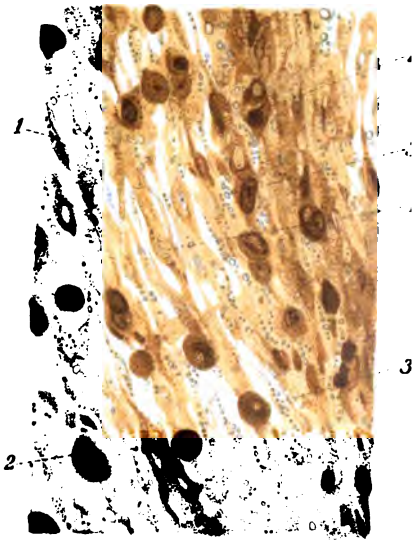

Fig. 2.

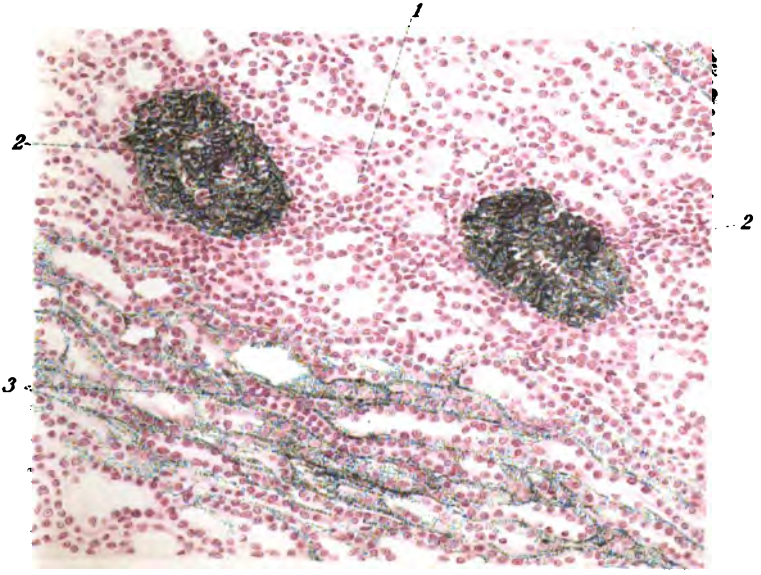



Fig. VII.

gewebe, welches dicht mit staubförmigen, freien Kohlekörnchen imprägniert ist. Zuweilen kommt es dabei auch zu einer Vergrösserung der Drüsen und zu einem Durchbruch derselben in Nachbarorgane, z. B. in die Bronchien, von wo aus dann eine Exfoliation des pigmentüberladenen Drüsengewebes und eine Expectoration der tintenschwarzen Massen eintritt. Oder solche Drüsen können anliegende Blutgefässwandungen arrodieren, und es kann zu einer Ausspülung des Farbstoffes durch den Blutstrom mit Metastasierung in entfernte Organe kommen. Zuweilen sieht man bei hochgradiger Anthrakosis dann auch Milz und Leber mit schwarzen Kohlepigmenthäufchen durchsät. Natürlich können auch andere, staubförmige, gefärbte Partikel dem Lungengewebe eine charakteristische Färbung verleihen und dessen Eigenfarbe verdecken. So tritt bei langdauernder Einatmung von Eisenoxyd, z. B. bei Blattgoldfabrikarbeitern, oder bei Papierfärbern, bei Polierern etc., eine Rotfärbung der Lungen infolge Ablagerung dieses Stoffes ein (Siderosis, v. Zencker).

In der Haut sehen wir Pigmentierung durch exogene Pigmente bei künstlicher Einverleibung derselben in Verwundungen, wie sie bei der Tätowierung der Natur- und Kulturvölker geübt wird. Die gefärbten Fremdkörper, Kohle- bezw. Tuschekörnchen, Zinnober, Ultramarinblau, Eisenoxyd liegen zumeist im Corium und im Cutisgewebe in grösseren und kleineren Häufchen oftmals intracellulär und in kleinen, lymphatischen Knötchen zu grösseren Ansammlungen zusammengeballt. (S. Fig. VII.) Fig. VII. Innerhalb des Tätowierungsbezirkes selbst ist die Epidermis durch die an den zahllosen kleinen Stichwunden eingetretenen Vernarbungsprozesse verdünnt, die Schichten des Stratum Malpighii sind vermindert, der Papillarkörper abgeflacht, die Papillen sehr gefässarm; auch hiebei können die regionären Lymphdrüsen stark mit verschleppten Pigmentkörnchen beladen werden, die sich namentlich in den Lymphsinus zu grösseren Conglomeraten anhäufen. (S. Bd. I, Taf. 14, Fig. 1.)

Als typisches Beispiel einer vom Magen-Darmkanal aus erfolgenden Pigmentierung des Organismus mit

fremden Farbstoffen kann die Argyrie gelten. Das meistens zu medikamentösen Zwecken in Form von salpetersaurem Silber aufgenommene Medikament wird zu metallischem Silber reduciert in Form von allerfeinsten Körnchen in vielen Organen abgeschieden und zwar in der Haut, Conjunctiva, Sklera, in den serösen Häuten der Dura mater, den pexus chorioidei und namentlich in der Niere. In hochgradigen Fällen sind in letzterem Organ besonders die Glomeruli geradezu versilbert und treten schon makroskopisch auf Durchschnitten als pechschwarze Körnchen hervor. Bei der mikroskopischen Taf 21 Untersuchung (Taf. 21, Fig. 3) erscheinen die Silber-Fig. 3. körnchen in den Gefässschlingen und zwar vornehmlich an den Kittleisten der Endothelien in Form von continuierlichen Reihen abgelagert. Die Kerne des Endothels und selbst die Epithelkerne können stellenweise durch die dichte Ansammlung verdeckt werden. Ausserdem finden sich noch solche Ablagerungen in den Capillaren, zwischen den Harnkanälchen namentlich in der Marksubstanz, sowie in diffuser Anordnung auch in der Membrana propria von Harnkanälchen und innerhalb von Bindegewebszellen um die Kerne herum. Zuweilen vermag eine solche Silberabscheidung die Wucherung von Bindegewebe hervorzurufen.

Etwas ähnliches sehen wir in dem sogenannten Bleisaum bei chronischer Bleivergiftung. Es handelt sich um einen Niederschlag von schwarzem Schwefelblei aus den im Blute von solchen Personen circulierenden Bleiverbindungen, nicht aber, wie man früher glaubte, um das Eindringen feinster Bleipartikelchen; auch hiebei findet die Deposition hauptsächlich in den Endothelien der Gefässe statt.

Nekrose.

Unabhängig von dem Tode des Gesamtorganismus und lange, bevor derselbe eintritt, können mannigfache schädigende Einflüsse zu einem Zugrundegehen von bestimmten Zellterritorien führen. Dabei können dieselben

als abgestorbene Gewebsteile räumlich und ihrer Form nach in dem Verbande des Organismus erhalten bleiben, während ihre Function und ihre Teilnahme an den Lebensvorgängen des übrigen Körpers zu existieren aufgehört hat. Ein solcher Untergang von Zellmaterial kann erfolgen:

1. durch degenerative Processe, wie dieselben im vorhergehenden Abschnitte in ihrem Verlauf und Ausgang des näheren beschrieben wurden. Wir haben dabei gesehen, dass schon unter normalen Verhältnissen sich solche Degenerationen an gewissen Zellcomplexen einstellen und zur allmählichen Ausschaltung derselben aus dem Zusammenhang des übrigen Körpers führen: So findet z. B. in der Haut eine fortgesetzte Verhornung der Epithelzellen in den oberen Schichten des Rete Malpighii statt, mit gleichzeitigem Absterben dieser Elemente und allmählichem Verlust derselben durch Abstossung und Abschilferung an der Oberfläche. Die verhornten Zellen verfallen dabei einem localen Gewebstode. Etwas Ähnliches sehen wir an vielen Drüsenzellen, welche durch ihren Zerfall das schliesslich nach aussen gelangende Secret der Drüsen bilden helfen und dabei als Bausteine dem Körper entzogen werden; stellt sich dieser Vorgang unvollständig ein und stehen die Zellen längere Zeit unter ungenügenden nutritiven Verhältnissen, so kommt es, wie wir bereits oben gesehen haben, mit Vorliebe infolge der mangelhaften Oxydationsprocesse in diesen Teilen zu Verfettungen, wie z. B. in bestimmten Gewebsabschnitten nach Verengerung der zuführenden Arterien infolge von chronisch entzündlichen Processen in deren Wandungen.

2. Ist jedoch die Absperrung der Ernährung eine vollkommene, so tritt ein localer Gewebstod, eine Nekrose der betreffenden Teile ein. Nicht alle Gewebe verhalten sich dabei in gleicher Weise empfindlich gegen die Beschränkung oder die gänzliche Verlegung der Nahrungszufuhr. Bei manchen Paremchymteilen genügt schon, wie z. B. bei den Nierenepithelien, eine zweistündige Unterbindung der zuführenden Arterie, um diese Gebilde un-

widerruflich dem Tode anheimfallen zu lassen, während andere Gewebsarten, z. B. Haut, Muskeln, Sehnen sich weit weniger empfindlich erweisen und längere Zeit eine Abschliessung von den zuführenden Ernährungsgefässen vertragen können. Ist aber einmal eine gewisse Zeitdauer überschritten, so hat auch eine nachträgliche Wiedereinleitung der vollen Blutzufuhr keine Erholung des betreffenden Gewebes mehr zur Folge, sondern im Gegenteil, das nachträgliche Einströmen der Ernährungsflüssigkeit scheint sogar den Eintritt des gänzlichen Gewebstodes und die Einleitung von Auflösungsvorgängen an denselben zu beschleunigen. Wir werden unten sehen, worauf diese Erscheinung zurückzuführen ist.

3. Können Organe oder bestimmte Zellcomplexe vernichtet werden durch Katastrophen, welche über dieselben hereinbrechen, ohne dass dadurch das Leben des Gesamtorganismus aufgehoben, oder je nach der Dignität des Gewebes auch nur wesentlich geschädigt zu werden braucht. Hieher gehören mechanische Einwirkungen, welche durch Druck, Stoss oder Erschütterung Läsionen und Zertrümmerungen bezw. Abtrennungen von Körpergeweben aus ihrem Zusammenhang zur Folge haben; ferner chemische und thermische Insulte. Von ersteren wirken natürlich besonders diejenigen energisch, welche augenblicklich Gerinnungen oder Lösungen der protoplasmatischen Eiweisssubstanzen des Körpers im Gefolge haben. Die thermischen Ursachen der Nekrose lassen sich in Verbrennungen und Erfrierungen einteilen; höhere Hitzegrade führen durch Gerinnung der Eiweisssubstanzen zum Zelltod, während andauernde Übererwärmungen meistens locale degenerative Processe auslösen. Auch elektrische Insulte können zu localem Absterben einzelner Gewebsbezirke führen, namentlich dann, wenn elektrolytische Vorgänge der Körpersubstanzen mit denselben verknüpft sind. Endlich gehören in diese Kategorie diejenigen Schädigungen, welche durch Infectionsprocesse ausgelöst werden und infolge der Einwirkung giftiger Stoffwechselproducte pflanzlicher oder tierischer Parasiten das Absterben umschriebener Gewebsteile nach sich ziehen.

Tritt der Tod eines Körpergewebes plötzlich in ganzem Umfange ein, und bleibt dieser Teil in dem Verband des Körpers erhalten, so nennen wir diesen Process Nekrose; findet aber infolge der aufgeführten schädigenden Einwirkungen ein allmähliches Absterben gewisser Zellcomplexe statt, bei welchem die vitalen Vorgänge sich mehr und mehr vermindern, bis sie schliesslich auf den Nullpunkt sinken, so bezeichnet man diesen Vorgang als Nekrobiose.

Je nach der Entstehungsursache und nach der besonderen Zusammensetzung des betroffenen Gewebes ist das mikroskopische Aussehen des nekrotischen Körperteiles ein sehr verschiedenartiges. Der Typus wird gebildet durch die infolge von Ernährungsstörungen eintretenden Gewebsmortificationen. Dieselben können, wie wir bereits oben gehört haben, am häufigsten eintreten durch Embolisationen, welche zum Verschluss der zuführenden Ernährungsgefässe führen, und im Tierversuch lassen sich dieselben am besten durch Unterbindung von arteriellen Gefässen, welche keine Collateralen besitzen, künstlich erzeugen. Hat die Ernährungsstörung eine bestimmte Zeit hindurch eingewirkt und ist es dabei nicht zu einem nachträglichen Einströmen von Blut in den infarcierten Bezirk gekommen, wie dies bereits oben (s. Embolie) näher beschrieben wurde, so stellt sich der „Infarct" schon makroskopisch als ein meistens dreieckig gestalteter mit dem verlegten Gefässe zugekehrter Spitze von sehr heller Farbe dar; seine Consistenz ist gegenüber der Umgebung vermehrt und ebenso sein Volumen, wenigstens in den ersten Stadien. Es pflegt dann der Infarct an der Oberfläche etwas über das Niveau seiner Umgebung emporzuragen. Die mikroskopische Untersuchung in diesen Teilen ergibt vollkommenes Abgestorbensein der zelligen Elemente, auf deren feinere Veränderungen wir sofort zurückkommen werden.

Seit Alters her stehen sich zwei verschiedene Theorien schroff gegenüber, welche die Ursache für den Eintritt des localen Gewebstodes nach Abschluss der Ernährung zu erklären versuchen. Die eine, hauptsächlich von Virchow

Tafel 22.

Fig. 1. **Vom Rande eines frischen, anämischen Infarctes der Niere.** Vergr. 70.

1. Harnkanälchen mit erhaltenen und noch gut färbbaren Kernen.
2. Harnkanälchen mit unfärbbar gewordenen Kernen.
3. Glomerulus mit nekrotischen Zellen.

Fig. 2. **Haut bei seniler Gangrän.** Vergr. 280.

1. Stratum corneum.
2. Rete Malpighii, Kerne grösstentheils nur mehr schwach durchscheinend, kaum noch erkennbar, einzelne derselben von Vacuolen durchsetzt.
3. Corium; auch hier die Zellkerne nicht mehr färbbar.
4. Körniges, amorphes Blutpigment.

---

und seinen Schülern begründete und verfochtene Ansicht sieht den Grund für das Absterben der Zellen in einer zunehmenden Vertrocknung nach Aufhebung des Blutzuflusses. Durch Wasserabgabe an seine Umgebung soll der betreffende Herd allmählich dem Tode verfallen, wie etwa ein Pflanzenteil abfällt oder verdorrt, wenn die Säfte in denselben nicht mehr einströmen. Allein gegen diese Theorie haben sich schwer wiegende Bedenken geltend gemacht, da wir von Anfang an ja sogar eine Volumvermehrung in dem infarcierten Bezirke nachweisen können, da ferner die chemische Untersuchung eine Verminderung des Wassergehaltes in demselben nicht feststellen lässt, und da wir endlich bei Infarcten in bestimmten Geweben (Centralnervensystem) regelmässig sehen, dass dieselben sogar Wasser aus der Umgebung aufnehmen und hiedurch in einen halbflüssigen oder flüssigen Zustand geraten. Dem gegenüber hat Weigert die Ansicht ausgesprochen, dass der locale Gewebstod im wesentlichen durch einen die Protoplasmaleiber der Zellen und die Intercellularsubstanzen er greifenden Gerinnungsvorgang ausgelöst wird, und er spricht demnach von einer Coagulationsnekrose. Diese Gerinnung ist jedoch nicht zu verwechseln mit Fibrinabscheidungen, welche sich in infarcierten Gewebsteilen regelmässig finden, sowohl intercellulär als namentlich auch in den Blutgefässen des embolisierten Bezirkes, nachdem eine Stasis

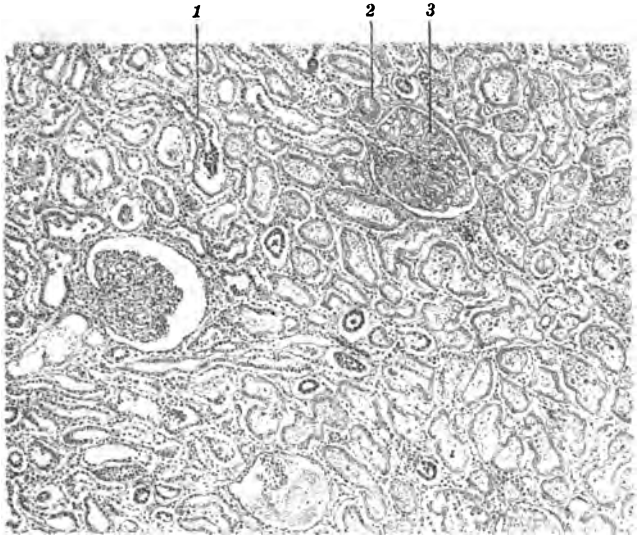

Fig. 1.

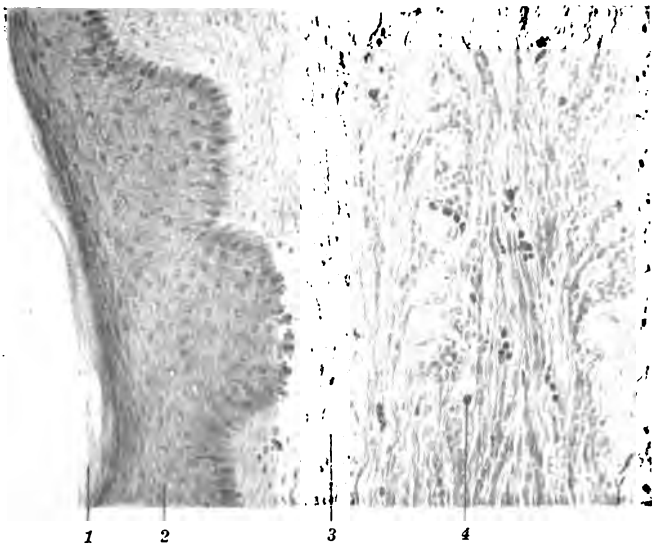

Fig. 2.

und im Anschluss an dieselbe eine fortschreitende Thrombose in denselben eintritt. Diese Gerinnung des Zelleiweisses kommt durch die Einwirkung des Plasmastromes auf die abgestorbenen, noch gerinnungsfähigen Elemente zustande. Der Plasmastrom zieht nach wie vor durch die toten Teile von der Nachbarschaft hindurch, nachdem dieselben ihrer eigenen Circulation schon beraubt sind. Es handelt sich dabei offenbar um einen der Fibringerinnung sehr nahestehenden, wenn auch nicht identischen Process, indem die abgestorbenen Zellen reichlich Fermente liefern, welche der fibrinogenen Substanz des Plasma Gelegenheit zur Einwirkung auf das nekrotische Zellmaterial gibt. Man kann sich nach den Untersuchungen von Schmaus und Albrecht von dem Eintritt dieser Gerinnung durch eine Behandlung der frisch isolierten Gewebszellen mit Wasser im mikroskopischen Präparat überzeugen. Werden normale Körperzellen, z. B. Nierenepithelien, der Einwirkung von Wasser ausgesetzt, so tritt eine sehr starke Verquellung und weiterhin eine Auflösung des Zelleibes ein, es findet eine sogenannte „tropfige Entmischung" statt. Nach Unterbindung der Nierenarterien bildet sich im Laufe von einigen Tagen aber eine körnige Structur der Zelleiber aus, welche sich weder in Wasser noch in Essigsäure, noch in Alkalien auflösen lässt. Es handelt sich also um die Bildung eines festen, in verdünnten Säuren, Alkalien und Neutralsalzen nicht mehr lösbaren Körpers aus ursprünglich in flüssigem Zustande befindlichen Bestandteilen. Vielleicht erklärt sich auch aus diesen Gerinnungsvorgängen die Thatsache, dass hyaline Bildungen und Verkalkungen sich später oftmals als secundäre Erscheinungen in coagulationsnekrotischem Gewebe einstellen.

Neben diesen chemischen Veränderungen im Protoplasma gehen wichtige, morphologische Alterationen in dem nekrotisch gewordenen, oder der Nekrose zusteuernden Gewebe vor sich, welche zu einem schliesslichen Verschwinden der Kerne und zu einer Umwandlung von Zellen und Kernen in eine homogene Masse führen. Diese Vorgänge sind zum Teil sehr complicierter Natur

Tafel 23.

Fig. 1. **Karyorrhexis in einem frischen, anämischen Infarct der Niere.** Carmin-Pikrinsäure. Vergr. 850.

1. Harnkanälchen mit schollig zerklüfteten Epithelien und kaum noch erkennbaren Kernen.
2. Vorgeschrittene Karyolysis in Harnkanälchenepithelien.
3. Von Leukocyten infiltriertes Interstitium.
4. Kernwandhyperchromatosen und andere karyorrhektitche Figuren an den Zellen des Interstitiums und den Leukocyten.

Fig. 2. **Beginnende Verkäsung in einer tuberculösen Pneumonie.** Carmin, Weigerts Fibrinfärbung. Vergr. 625.

1. Alveolarwand.
2. Geschwellte, losgestossene Epithelien.
3. Kerntrümmer in Epithelien.
4. Erhaltenes Fibrin.
5 Käsige Masse aus untergegangenen Zellen des Exsudates.
6 Kernwandhyperchromato-en.

---

und weisen mannigfache Berührungspunkte einerseits mit den proliferativen Zuständen der Zellkerne bei der mitotischen Teilung der Zellen, andererseits mit den cadaverösen Veränderungen auf, welche sich bei den nach dem eingetretenen Gesamttod des Organismus sich abspielenden Vorgängen einstellen. Freilich wird in letzterem Falle das Bild der einfachen Nekrose unter natürlichen Verhältnissen sehr bald getrübt durch den Eintritt von Fäulniserscheinungen, welche durch die Lebensthätigkeit von Spaltpilzen ausgelöst werden, aber an frischen, unter aseptischen Cautelen entnommenen und in sterilen Gefässen aufbewahrten Organstücken lassen sich viele der gleich zu erwähnenden Vorgänge ebenfalls auffinden. Man kann dieselben in verschiedene Gruppen nebeneinander herlaufender Deconstitutionsprocesse zerlegen, von denen je nach der Beschaffenheit des betroffenen Organes und nach äusseren Umständen bald mehr die eine, bald mehr die andere überwiegt. Vor allem macht sich an dem absterbenden Gewebe ein zunehmender Schwund der Chromatinsubstanz der Kerne bemerklich, ein Vorgang, den man als Karyolysis bezeichnet (Klebs). Die Kernfärbungen an Schnitten durch solche Gewebe ergeben nicht mehr die normale kräftige Tinction wie in



Fig. 1.

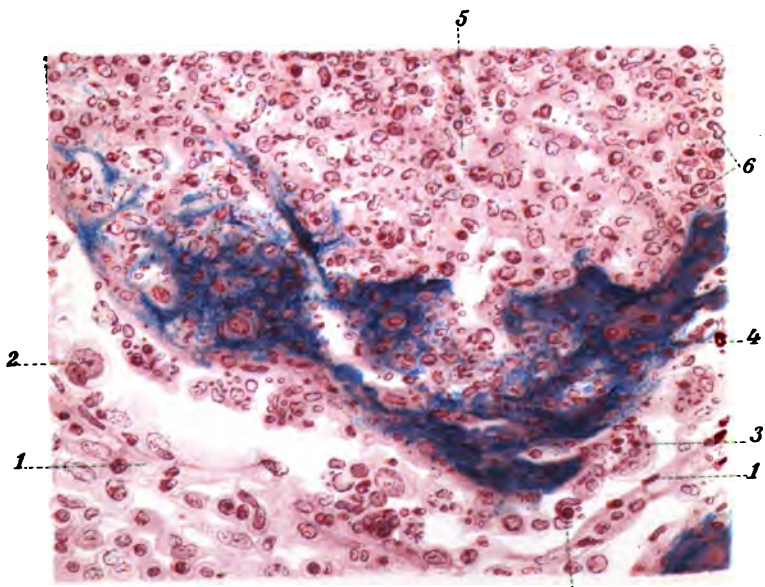

Fig. 2.

Lith. Anst. F. Reichhold, München.

der gesunden Umgebung, sondern, soweit die Kerne überhaupt noch darstellbar sind, erscheinen sie ungemein blass, zum Teil lässt auch das Zellprotoplasma eine leichte Färbung mit den sonst specifisch kernfärbenden Mitteln erkennen. Auch diese Vorgänge werden ebenso wie der Eintritt der Gerinnung auf die Einwirkung des Plasmastromes zurückgeführt, indem es infolge der Durchspülung der abgestorbenen Teile mit Lymphe zu einer Lösung und allmählichen Auslaugung des Chromatins kommt. Man kann sich sehr wohl vorstellen, dass eine vorgängige Lockerung der Chromatinsubstanz in ihren natürlichen Trägern dem Kerngerüst, den Nucleolen und der Kernwand Platz gegriffen hat, so dass nun schon der noch andauernde Plasmastrom genügt, um dieselben aufzulösen oder auszuschwemmen. Daneben oder gelegentlich schon vorher tritt eine eigentümliche Umlagerung des Chromatins ein, welche schliesslich zu einer Zertrümmerung des Chromatingerüstes in kleine Partikelchen führt. Dieselben entstehen aber nicht in regelloser Form und Anordnung, sondern dieser Vorgang, welcher als Karyorrhexis bezeichnet wird (Klebs), spielt sich in einer ganz bestimmten Reihenfolge und scheinbar nach bestimmten Gesetzen ab, so dass durch die hiebei entstehenden Bilder vielfach die Erinnerung an gewisse Analogien bei der normalen Karyokinese wachgerufen wird. Zunächst kommt es zu einer Anhäufung des Chromatins mit scheinbarer Vermehrung der chromatischen Substanz; dicke, plumpe, bisquit- und hantelförmige, oder unregelmässig eckige und sternförmige Chromatinkörner lagern sich dem Kerngerüst an und führen so zu dem Zustand der Gerüsthyperchromatose. Manchmal entstehen dabei auch eigentümliche, rosettenförmige Figuren, welche an die Sterne der Tochterknäuel der Mitose erinnern. Die Chromatinkörner können sich auch entweder in vielen unendlich feinen oder in einzelnen wenigen Gruppen rundlicher oder eckiger Körner in der Kernwand anhäufen, und man spricht dann von einer Kernwand-Hyperchromatose. Weiterhin wird die Continuität der Kernwand vielfach unterbrochen, und

man sieht einen allmählichen Austritt von Chromatinteilen in den Zelleib hinein in Form von sogenannten Sprossungsfiguren. Die chromatische Substanz kann entweder in einzelnen grösseren klumpenförmigen und tropfigen Gebilden den Kern verlassen und in das Protoplasma hinüberfliessen, oder in Form von zahlreichen feineren Kügelchen durch die Kernwand hindurchtreten und den chromatinarm gewordenen Kern kreisförmig umstellen, so dass maulbeerförmige oder selbst traubenförmige Sprossungsfiguren zustande kommen. Endlich findet an der Kernwand eine völlige Auflösung statt, so dass der Kern kein geschlossenes Bläschen mehr darstellt, sondern nur aus einer grösseren oder kleineren Menge von höchst irregulär angeordneten, vielfach untereinander noch mit fadenförmigen Verbindungsbrücken zusammenhängenden Klümpchen besteht. Auch hiebei können natürlich wiederum Figuren entstehen, welche auf den ersten Blick ausserordentlich an Mitosen erinnern. Es muss dabei übrigens bemerkt werden, dass nahezu die gleichen Vorgänge wie an den ruhenden Kernen sich wirklich auch an solchen einstellen können, die sich in Karyokinese befinden, wodurch die Erscheinungsformen natürlich noch mannigfacher und vielgestaltiger werden. Vielfach sieht man nun eine Verdichtung der Kernsubstanz eintreten, und ihr Chromatin, welches gleichzeitig einer Auslaugung unterliegen kann, zerklüftet sich in einzelne weniger dichte Tropfen. Diese Erscheinung, bei welcher also Kerngerüst und Kernwand schon nicht mehr wahrnehmbar sind, wird als Pyknose bezeichnet. (Schmaus und Albrecht.) Auch an der restierenden achromatischen Kernsubstanz machen sich Structurveränderungen bemerklich, so dass dieselbe von dem Zellprotoplasma nicht mehr unterschieden und nun auch durch Essigsäurezusatz im ungefärbten Zustande der Zelle ein Kern nicht mehr sichtbar gemacht werden kann. Damit erst ist der Kernschwund ein completer geworden.

Bis zu einem gewissen Grad, doch meistens in geringerer Ausbildung lassen sich die Erscheinungen der

Karyorrhexis vielfach auch an aseptisch aufbewahrten, frisch entnommenen Gewebsstückchen wahrnehmen.

Die als Sklerose beschriebenen, an den Kernen von Ganglienzellen des Centralnervensystems bei Vergiftungen mit Brom, Cocaïn, Nicotin etc. auftretenden Veränderungen sind wohl als der Pyknose analoge Vorgänge aufzufassen.

Gleichzeitig mit diesen Umlagerungsvorgängen am Chromatin kommen auch Veränderungen an den Elementarteilchen der Parenchymzellen, den schon wiederholt erwähnten Altmann'schen Granula, zur Beobachtung; man sieht zunächst eine Anhäufung derselben am freien Rand der Zellen, eine Aufhebung ihrer reihenförmigen oder stäbchenförmigen Anordnung, dann tritt oftmals eine Vergrösserung dieser Granula ein, und endlich kann es zur Ausstossung von solchen aus dem Zelleibe kommen, was wohl als eine Ausschwemmungserscheinung durch den Plasmastrom aus der in ihrer ganzen Structur gelockerten Zelle aufzufassen ist.

Sind alle diese Erscheinungen der Gerinnung, der Chromatinzerklüftung und Chromatinauswaschung abgelaufen, so haben wir endlich eine für die Kernfarbe gänzlich unzugängliche, mit sauren Anilinfarben meist noch leicht tingierbare Masse vor uns, in welcher, wie z. B. in einem vollkommen nekrotischen anämischen Infarct der Niere, die Structur im grossen und ganzen noch erkennbar sein kann, während die Abgrenzung der einzelnen Zellen voneinander vollkommen verwischt erscheint. (Tafel 22, Fig. 1 und 2.) Taf 22. Fig. 1 u. 2.

Wie schon öfter erwähnt, tritt in bestimmten Organen oder bei der Einwirkung bestimmter Noxen in dem absterbenden Gewebe eine Verflüssigung ein. Immer ist dies z. B. der Fall in der Substanz des Centralnervensystems nach Embolisation einzelner Abschnitte. Das Nervenmark nimmt offenbar aus seiner Umgebung vermehrte Flüssigkeit auf, und hiedurch kommt es nicht zu einer festen Gerinnung, sondern zu einer Colliquation des infarcierten Teiles, es tritt eine Encephalomalacie beziehungsweise Myelomalacie ein. Die Kerne er-

Tafel 24.

Fig. 1. **Nekrosierende Enteritis bei Urämie.** Carmin. Vergr. 40.
1. Vollkommen nekrotische Mucosa des Dickdarms.
2. Fusspunkte von Lieberkühn'schen Drüsen.
3. Dichte Leukocytenansammlung unter der nekrotischen Zone.

Fig. 2. **Brandblase von der Katzenpfote.** 3 Tage nach Auftropfen von heissem Siegellack. Hämat.-Eosin. Vergr. 66.
1. Stratum corneum.
2. Erhaltenes rete Malpighii.
3. Nekrotische Zone des Epidermis.
4. Lumen der mit serösem Exsudat und Zelltrümmern gefüllt gewesenen Brandblase.
5. Leukocytenansammlung.
6. Zum Teil neugebildetes, unter der Blase sich herschiebendes Epithel.
7. Corium.

---

leiden die gleichen Chromatinumlagerungen und Auslaugungen wie im festgeronnenen Infarct; die Zellenleiber und die Markmasse aber zerfallen sehr rasch in unendlich feine Fettkügelchen und Detrituskörnchen, welche von den schon früher erwähnten Körnchenzellen aufgenommen und durch Abführung in die perivasculären Lymphräume der Resorption entgegengeführt werden.

Findet bei dem Eintritt einer Gewebsnekrose gleichzeitig die Bildung reichlicher Transsudatflüssigkeit aus dem Blute statt, wie dies z. B. bei Verwundungen oder Ätzungen der Haut zustande kommt, so sehen wir gleichzeitig neben allen typischen Erscheinungen der Nekrose eine teilweise Verflüssigung des abgestorbenen Gewebes eintreten; so besteht beispielsweise der getrübte Inhalt einer Brandblase grösstenteils aus verquollenen, durch Auslaugung ihrer Kerne beraubten und weiterhin sich auflösenden Zellen des Rete Malpighii (Taf. 24 Fig. 2.) In den mittleren Schichten derselben kann es dabei zu einer stärkeren Flüssigkeitsansammlung kommen, welche dann als Brandblase imponiert, während in den darüber- und darunterliegenden Schichten die einfache Nekrose des Zellmaterials fortbesteht.

Taf. 24. Fig. 2.

Eine besondere Form der Nekrose, nicht aber eine principiell von derselben verschiedene Gewebsveränderung,

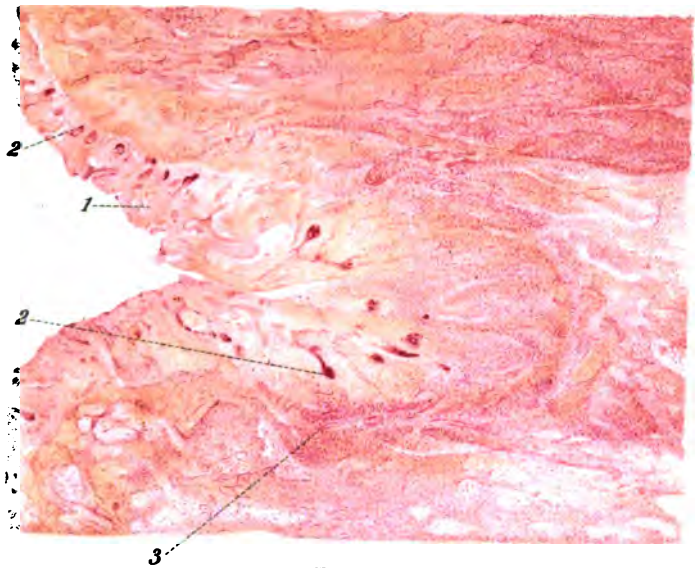

Fig. 1.

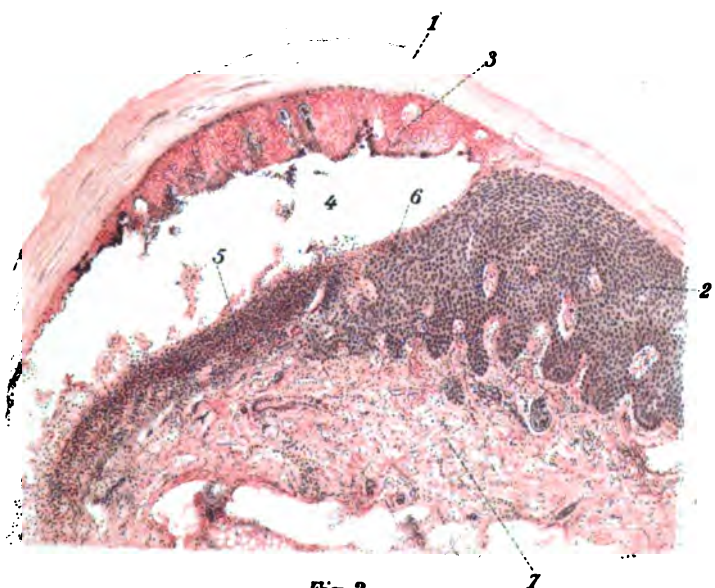

Fig. 2.

Lith. Anst. F. Reichhold, München

stellt die Verkäsung dar, wobei wir das entstehende Endresultat mit der undurchsichtigen Beschaffenheit entweder des festen oder des breiigen (Rahm-) Käses vergleichen. Diese Verkäsung kommt besonders in tuberkulösen und syphilitischen Granulomen zur Beobachtung, sie ist hier offenbar die Folge der Einwirkung specifischer Giftstoffe der betreffenden Infectionserreger auf das Gewebe; aber sie ist deswegen nicht charakteristisch für die Tuberkulose und Syphilis, denn sie kommt bisweilen in genau der gleichen Erscheinung und in bedeutenderer Ausbreitung auch in schlecht ernährten Abschnitten von rasch wachsenden Geschwülsten, sowie in eindickenden entzündlichen Exsudatmassen zur Beobachtung. Das Charakteristische der Verkäsung gegenüber der einfachen Gewebsnekrose liegt darin, dass neben dem Absterben der Zellen eine in letzter Instanz aus dem Blute herstammende und dann gerinnende Transsudatmasse zwischen die Zellen abgesetzt wird. Wegen ihrer morphologischen Ähnlichkeit mit dem sogenannten kanalisierten Fibrin, also einer hyalinen Bildung, hat man diese Substanz als Fibrinoid bezeichnet (Schmaus und Albrecht). Vermutlich sind bei der Bildung dieser Substanz auch die absterbenden Zellen selbst beteiligt und gehen in der Bildung derselben auf. Im übrigen kommen in tuberkulös-käsigem Gewebe alle Umlagerungsprocesse des Chromatins, welche wir als Karyorrhexis beziehungsweise Pyknose kennen gelernt haben, ebenfalls zur Beobachtung. (Taf. 23, Fig. 2.)

Taf. 23. Fig. 2.

IV. Kapitel.

Reparatorische Vorgänge.

Wundheilung und Organisation, Regeneration.

Während des ganzen Lebens spielen sich im menschlichen Körper fortwährend Regenerationsvorgänge ab, indem eine grosse Anzahl von Zellen bei ihren Functionen einer Abnützung oder Abstossung unterliegen und zu Verlust gehen und diese Verluste durch neu nachrückende Zellelemente gedeckt werden. So sehen wir eine unaufhörliche, rege Thätigkeit in den lymphatischen Organen und zwar in der Milz und in den Lymphdrüsen, in deren Keimcentren fortwährend grosse Mengen von Lymphocyten neugebildet werden, welche in die peripheren Schichten vorrücken und von hier in die Lymphsinus geraten, um dann weiter in die strömende Lymphe überzugehen. Auch die zelligen Elemente des Blutes bedürfen, da ein fortwährender Verbrauch derselben durch die Lebensvorgänge stattfindet, unausgesetzter Regeneration, welche im postfötalen Leben von der Milz und vom Knochenmark besorgt wird. In der Haut und in allen Schleimhäuten findet eine unausgesetzte Abstossung der oberflächlichen Schichten teils durch mechanische Abnützung, teils durch Umbildung in die Secrete der Haut und Schleimhautdrüsen statt, und auch hier müssen die entstehenden Defecte durch Proliferation von Seiten der Nachbarzellen bezw. der tiefer liegenden Schichten wieder ausgeglichen werden. Neue Bausteine rücken an

Stelle der unbrauchbar gewordenen. Fast überall im Körper sind fortgesetzt kleine Reparaturen notwendig, und wenn das zur Ausführung derselben bestimmte Material einmal verbraucht ist, so stellen sich in dem betreffenden Organ mehr oder minder schwere Schädigungen ein, welche wir im allgemeinen als Alterserscheinungen und Altersschwund bezeichnen.

Aber nicht nur die normalen Lebensvorgänge machen solche reparatorische Processe notwendig, bisweilen kommt es im Körper zum Untergang oder zur Läsion von grösseren Zellcomplexen, es finden locale Gewebsschädigungen teils durch mechanische, chemische, thermische Insulte, teils durch Krankheitsprocesse der verschiedensten Art statt, ohne dass hiedurch die Function der betroffenen Organe dauernd aufgehoben oder eingeschränkt würde, da allen Körpergeweben in mehr oder minder grossem Maasse die Fähigkeit eines Wiederersatzes zu Grunde gegangener Teile zukommt.

Im einfachsten Falle führen mechanische Läsionen zu Verwundungen, bei welchen es zu einer Dehiscenz sonst zusammenhängender Zellterritorien und zu einer mehr oder minder grossen Dislocation der getrennten Teile kommt. Schon durch die blosse Thatsache der Verwundung selbst kann eine Schädigung der Gewebe eintreten; Zellen, welche sonst durch eine schützende Decke vor der Einwirkung der athmosphärischen Luft bewahrt waren, werden derselben nun plötzlich ausgesetzt, und schon hiedurch machen sich gewisse Folgezustände in Form des Absterbens von Zellen bemerklich. Werden z. B. an der äusseren Haut oder an der Hornhaut die obersten Lagen des Epithels abgetrennt, so sterben die freigelegten Zellen des Rete Malpighii ab; aber der so entstehende Defect schliesst sich rasch wieder, indem in den unteren Zellschichten eine vermehrte Production von Zellen stattfindet, welche sich nach oben schieben, eine Umwandlung in Hornzellen durchmachen und so die schützende Decke wieder herstellen. Es findet also hier eine restitutio ad integrum statt, der entstandene Verlust wird sehr rasch wieder durch Zellen von genau dem

gleichen Charakter, wie die untergegangenen waren, bedeckt, und zwar findet für alle zu Grunde gegangenen Teile ein vollkommener Wiederersatz statt. Diese Fähigkeit einer vollkommenen Regeneration ist nicht allen Geweben des Körpers in gleicher Weise eigentümlich, sie ist auch bei verschiedenen Tierspecies eine ausserordentlich schwankende. So wissen wir z. B., dass bei Amphibien, namentlich in deren Jugendzuständen, eine vollkommene Regeneration in selbst compliciert zusammengesetzten Organen oder sogar von Gliedmaassen eintreten kann; es werden abgeschnittene Extremitäten durch neu nachwachsende so genau wieder ersetzt, dass die Ersatzstücke von den verloren gegangenen Teilen sich kaum mehr unterscheiden lassen. Bei den Säugetieren und beim Menschen ist dieses Regenerationsvermögen nicht mehr so stark entwickelt, aber auch hier zeigen verschiedene Gewebsarten bezw. die verschiedenen Differencierungen derselben eine sehr verschiedene Fähigkeit, zu Verlust gegangene Teile wieder durch ihresgleichen zu ersetzen. In manchen Geweben ist dieselbe eine sehr weitgehende, so dass selbst grössere Verluste einer vollkommenen Heilung in dem Sinne entgegengeführt werden können, dass in anatomischer und functioneller Hinsicht die restitutio ad integrum eintritt. In anderen jedoch wird zwar die Verbindung der getrennten Teile wieder hergestellt oder der entstandene Defect ganz oder grösstenteils ausgefüllt, aber der status quo ante wird in anatomischer und functioneller Hinsicht nicht wieder erreicht; das neu entstandene Gewebe bleibt dauernd ein minderwertiges, von dem Typus des zu Grunde gegangenen abweichendes, es ist ein sogenanntes Flickgewebe, eine Narbe entstanden.

Eine Heilung kann entweder im einfachsten Falle durch direkte Vereinigung der getrennten Teile stattfinden. Auch in diesem Falle werden stets einzelne Zellen schon durch die Einwirkung des die Verletzung hervorrufenden Insultes zu Grunde gehen; dann aber wachsen die Gewebe unmittelbar wieder aneinander und ineinander und die frühere Continuität wird wieder hergestellt. Weit häufiger

jedoch findet die Heilung getrennten oder lückenhaft gewordenen Gewebes durch Regeneration, d. h. durch Neuentstehen grösserer Zellcomplexe, statt. Wir werden unten sehen, dass diese Processe vielfach Berührungspunkte mit Entzündungsvorgängen bieten, indem das sich neubildende Gewebe zunächst ein indifferentes jugendliches Bindegewebe, sogenanntes Granulationsgewebe, darstellt. Treten Störungen der normalen Heilungsvorgänge ein, welche durch mechanische Ursachen, z. B. Quetschungen, durch thermische oder chemische Einwirkungen, vor allem aber durch das Eindringen von Mikroparasiten, sogenannten Infectionserregern, herbeigeführt werden, so sehen wir in dem die Regeneration vermittelnden Granulationsgewebe ein Überwiegen gewisser Zellarten. Es stellen sich Erscheinungen ein, welche wir als Entzündungsvorgänge deuten, die ungemein verschiedene Grade und Abstufungen zeigen können, zwischen denen sich scharfe Grenzen nicht ziehen lassen. Überwiegt z. B. die Einwanderung von Leukocyten sehr bedeutend, so sprechen wir von eitrigen Entzündungen. Auch dann kann sich noch eine vollkommene Heilung einstellen, eine Deckung des Defectes, die man früher als per secundam intentionem hergestellt bezeichnete; aber vom pathologisch-anatomischen Standpunkt aus haben wir es eben hier nicht mehr mit einem reinen „Heilungsvorgang" zu thun, sondern mit einem solchen, der durch Entzündungsvorgänge getrübt ist.

Man unterscheidet nun zweckmässig (Marchand) zweierlei Wundheilungen: 1. Primäre Heilungen oder directe Heilungen: Die einfache Regeneration des Epithels nach Continuitätstrennungen, die directe Vereinigung der Wunden ohne Substanzverluste und die Heilung unter dem Schorf. 2. Secundäre Heilung oder indirecte Heilung: Alle auf grösseren Umwegen herbeigeführten Heilungen der Wunden mit umfangreiche Substanzverlusten, welche eine langwierige Gewebsneubildung erfordern.

Jeder Heilungsvorgang an gefässhaltigen Teilen wird durch gewisse Veränderungen eingeleitet, welche wir eigent-

lich schon dem Gebiet der Entzündungsprocesse zuzählen. Es findet zunächst eine randständige Lagerung der Leukocyten statt, dieselben gleiten nicht mehr in gleichmässigen Abständen in der Randzone des strömenden Blutes innerhalb der Gefässe dahin, sondern sie häufen sich in den erweiterten Capillaren und Venen an. Taf. 31. Fig. 1. (Taf. 31, Fig. 1.) Die roten Blutkörperchen ballen sich zu dichteren Massen zusammen, so dass ihre Conturen undeutlich werden; es findet an denselben eine sogenannte globulöse Stase statt. Infolge einer abnormen Durchlässigkeit der Gefässwände kommt es zu einem vermehrten Austritt seröser Flüssigkeit aus den Gefässen in das umgebende Gewebe, welches unter Umständen bis zur blasigen Vorwölbung von Deckzellen führen kann. Weiterhin tritt dann eine Gerinnung der extravasierten, plasmatischen Flüssigkeit und eine Abscheidung von Fibrin ein, welche unter denselben Erscheinungen abläuft, wie wir sie bei der Lehre von der Blutung und von der Thrombose ausführlich kennen gelernt haben. Je mehr Zellmaterial bei der Verwundung zu Grunde gegangen ist, desto grössere Mengen von Fibrinferment werden in Freiheit gesetzt, und desto mehr Fibrin wird aus der fibrinogenen Substanz der serösen Flüssigkeit niedergeschlagen. Dasselbe erfüllt den Defect und tritt auch an die freie Oberfläche der verletzten Gewebe hinaus; ist das infiltrierte Gewebe ganz oder teilweise abgestorben, so kann die Durchsetzung mit Fibrin so innig werden, dass eine scharfe Trennung beider nicht mehr möglich ist. Das Fibrin hat nun die Aufgabe, zunächst den entstandenen Defect, z. B. die Lücke zwischen zwei dehiscierenden Wundrändern, vorläufig auszufüllen und die letzteren miteinander zu verkleben. Hiedurch wird immer schon ein einstweiliger Abschluss der Wundfläche gegen schädliche Einflüsse von aussen, z. B. gegen solche von Seiten der atmosphärischen Luft, geschaffen. Aber das Fibrin ist immer nur eine vergängliche Bildung; der Verschluss der Wunde durch dasselbe kann niemals ein dauernder werden; das Fibrin selbst wird nachträglich auch immer wieder entfernt, es hat nur die Aufgabe,

gewissermassen als Brücke oder als Leitbahn dem nun an seiner Stelle neu einwachsenden Granulationsgewebe den Weg zu weisen, und es ist für letzteres vielleicht auch von grosser Bedeutung als Ernährungsmaterial; es wird zum Teil resorbiert durch Aufzehrung durch die neu auftretenden Gewebselemente, die Leukocyten und Bindegewebszellen.

Das bei Regenerationsvorgängen auftretende entzündliche Exsudat ist aber niemals rein fibrinös, sondern es wird immer durch eine mehr oder minder grosse Zahl von Exsudatzellen durchsetzt.

Als Exsudatzellen bezeichnen wir im wesentlichen die Leukocyten, d. h. jene farblosen Blutkörperchen, welche meistens mit mehreren, zwei, drei und vier, oftmals untereinander durch fadenförmige Brücken zusammenhängenden Kernen ausgestattet sind, oder sogenannte fragmentierte Kerne, d. h. hufeisenförmige, kleeblattförmige, bisquit- und wurstförmig gestaltete Kerne, aufweisen. (Fig. 30, Taf. 1.)

Diese Zellen, in ihrer Gesammtheit auch polynucleäre Leukocyten genannt, treten durch die intacte Gefässwand hindurch und zwar, wie wir es bei der Diapedesis der roten Blutkörperchen gesehen haben, durch Dehiscenzen zwischen den Kittleisten von deren Wandzellen. Aber ihr Durchtritt stellt einen activen Vorgang dar; sie sind mit eigener amöboider Bewegungsfähigkeit ausgerüstet und können sehr mannigfache Formen dabei annehmen, während die roten Blutkörperchen, wie wir oben gesehen haben, lediglich durch den vermehrten Druck passiv durch die Gefässwandungen hindurchgepresst werden. Bei ihren Wanderungen in den Geweben nehmen Taf. 3 Fig. 2. die Leukocyten bisweilen höchst eigentümliche Gestalten an; das Protoplasma sendet lange, gestreckte Fortsätze aus, und die Kerne folgen allen Ausbuchtungen des Zellleibes, so dass man in gefärbten Präparaten an der Form der letzteren sehr gute Anhaltspunkte für die im übrigen im Schnittpräparat meistens schwierig erkennbaren Zellformen gewinnt. Es können sich fadenförmige, am Ende manchmal keulenartig anschwellende Fortsätze oder strahlen-

artige Ausläufer, bisweilen auch merkwürdige Verzweigungen und Sprossungsfiguren an den Kernen einstellen, so dass deren Gestalt eine ausserordentlich mannigfache wird. (Taf. 31, Fig. 2.) Dabei kommt es vielfach zur Bildung von Abschnürungen kernhaltiger Zellteile, namentlich beim Durchtritt derselben durch enge Gewebslücken und Spalten, und auf diese Weise zu einer directen Zellteilung, indem die Teilstücke zu einer selbständigen Lebensthätigkeit und zu einer nachträglichen Vergrösserung durch Assimilation von Nährmaterial befähigt sind. Im allgemeinen aber geht die Vermehrung der Leukocyten bei entzündlichen oder regenerativ-entzündlichen Processen nicht am Orte der Entzündung, sondern im Blute vor sich und da die Leukocyten normaler Weise nur den fünfhundertsten Teil der roten Blutkörperchen ausmachen, so wird der vermehrte Bedarf innerhalb der Bildungsstätten der Leukocyten, also der Lymphfollikel gedeckt. Diese senden sehr vermehrte weisse Blutkörperchen in die Blutbahn hinein, so dass bisweilen eine erhebliche Leukocytose zustande kommt. Für die Menge der am Entzündungsort sich ansammelnden Leukocyten ist die Grösse der von diesen ausgehenden chemotaktischen Wirkung massgebend. Es findet nämlich durch den Zerfall von Körperzellen, besonders aber durch die Anwesenheit von chemischen Substanzen, unter denen namentlich die Stoffwechselprodukte von belebten Entzündungserregern obenan stehen, eine anziehende oder anlockende Wirkung auf weisse Blutkörperchen statt, die im allgemeinen um so stärker angenommen werden muss, je grösser der Entzündungsreiz ist.

An die Vorgänge der Entzündung schliessen sich diejenigen der Gewebsneubildung an; oder vielmehr dieselben fallen sowohl zeitlich wie räumlich mit den ersteren zusammen, denn sie setzen bereits zu einer Zeit ein, wo die Entzündungserscheinungen, d. h. die vom Gefässapparat ihren Ausgang nehmenden exsudativen und cellulären Processe noch im vollen Gange sind. Im einfachsten und uncompliciertesten Falle führt diese Gewebsneubildung zu einem vollkommenen

Wiederersatz der verloren gegangenen Teile; es bilden sich genau dieselben zelligen Bausteine wieder, welche zerstört wurden: Es findet eine Regeneration des specifischen Organgewebes statt. Dies kann jedoch nur auf die Weise zustande kommen, dass die Zellneubildung von Seiten der entsprechenden Zellen der Umgebung eingeleitet und unterhalten und so der Defect gedeckt wird. Als allgemeines Gesetz gilt dabei, dass jede Neubildung stets nur von dem Gewebe der gleichen Art ausgeht. Wir werden später sehen, dass innerhalb der Bindesubstanzgruppe zwar eine gegenseitige Vertretung bezw. ein Ineinanderübergehen verschiedener Zellarten stattfinden kann, indem Bindegewebe sich auch aus Endothelzellen, Knorpel- und Knochengewebe auch aus Bindegewebszellen bilden kann, aber niemals ist z. B. Bindegewebe befähigt, Epithel zu producieren oder umgekehrt. In diesem Sinne hat also der zuerst von Bard ausgesprochene Satz „omnis cellula e cellula ejusdem generis" seine volle Geltung.

In vielen Fällen aber reicht die proliferative Fähigkeit des ganzen Organgewebes nicht zur Deckung des entstandenen Defectes aus, jedoch auch dann wird derselbe überbrückt und zwar dadurch, dass die Stützsubstanz des betreffenden Gewebes allein das Zellmaterial zur Ausfüllung des Verlustes liefert. Es findet eine Wucherung von jungem Bindegewebe statt, die man vielfach als entzündliche Neubildung bezeichnet hat und zwar deshalb, weil eben genau das gleiche Gewebe auch sehr häufig im unmittelbaren Anschluss an Entzündungen auftritt. Gewöhnlich nennt man das neugebildete Gewebe auch Granulationsgewebe und zwar deshalb, weil die sogenannten Fleischwärzchen oder Granulationen, welche im Grunde von Wunden entstehen, auch wesentlich aus jugendlichen Bindegewebszellen und Gefässen zusammengesetzt sind. Man hat nun diesen Namen übertragen auf alle jene Gewebsneubildungen, welche sich aus dem gleichen Material aufbauen und die oftmals nicht nur zum Verschluss von Wunden und Defecten,

Tafel 25.

Wundheilung; 4 Tage alte Schnittverletzung der Zunge vom Kaninchen. Färbung mit Haidenhains Eisenhämat.-Eos. Vergr. 280.

1. Epithel in Neubildung.
1.' Mitosen in Epithelkernen.
1." Direkte Kernteilungen in Epithelzellen.
2. Fibrin.
2.' Subepithelial abgelagertes Fibrin.
2." Reste eines Fibrinklumpens in neugebildetem Granulationsgewebe
3. Junge Bindegewebszellen (Fibroblasten).
3.' Mitotische Figuren in Fibroblasten.
3." Assymetrisch angeschnittene mitotische Figuren.
4. Leukocyten.
4.' Leukocyt in eine Muskelvacuole eingedrungen.
5. Kleines Gefäss mit gewuchertem Endothel.
6. Neugebildete junge Gefässe.
6.' Mitosen in Endothelien.
6." Mit Erythrocyten gefüllte Gefässsprossen.
7. Reste von quer gestreifter Musculatur.
7.' Nekrotisches Muskelstück.
8. Äusserlich aufgelagerte Bakterien.

---

sondern auch zur Substitution von unbrauchbarem Gewebe oder Gewebsteilen verwendet werden.

Es ergibt sich hieraus, dass ein principieller Unterschied zwischen der einfachen directen Regeneration und der sogenannten entzündlichen Regeneration nicht besteht, denn auch im letzteren Falle haben wir es mit einer Gewebsneubildung zu thun, bei welcher aber nur eine Gewebsart, eben das Gefäss-Bindegewebe beteiligt ist.

Wenden wir uns nach diesen allgemeinen Vorbemerkungen der Betrachtung der Regeneration und Neubildung der einzelnen Gewebsarten zu, so steht im Vordergrund des Interesses die Regeneration des Bindegewebes, und zwar deshalb, weil dieselbe von allen Gewebsneubildungen weitaus am häufigsten im Körper vorkommt. Sie findet sich nicht nur als regenerative Wucherung zum Ersatz von zerstörtem Bindegewebe, sondern sie füllt, wie bereits erwähnt, in vielen Fällen Defecte in Geweben und Organen aus, welchen die Fähigkeit eines Wiederersatzes durch Production

eigener, gleichartiger Zellelemente nicht zukommt; sie schliesst sich ferner als secundärer Vorgang an eine Reihe von entzündlichen Processen z. B. an der Oberfläche von serösen Häuten oder auch im Innern von Organen an; sie vermittelt endlich alle sogenannten Organisationsvorgänge, bei welchen es sich um die Substitution von auf irgend welche Art unbrauchbar gewordenem oder zu Grunde gegangenem Gewebe handelt. Wir sahen dieselbe bereits wiederholt auftreten bei der Umwandlung von Thromben und Infarcten, bei der „Heilung" von Blutergüssen und Abscessen, kurz überall da, wo es darauf ankommt, eine entstandene Gewebslücke auszufüllen.

Zunächst macht sich an dem in Wucherung geratenden Bindegewebe eine Vergrösserung der einzelnen Zellen und der Kerne bemerklich. An Stelle der ganz kleinen, schmalen, von dem dunklen Kern nahezu vollständig ausgefüllten Spindelzellen entstehen umfangreichere, kurze, dicke Spindelformen, oder auch gelegentlich mit mehreren Ausläufern ausgestattete, polyedrische Protoplasmaleiber mit grossen hellen, bläschenförmigen Kernen; an den letzteren sind meistens mehrere Kernkörperchen und ein zartes Chromatingerüst erkennbar; zuweilen finden sich mitotische Figuren in diesen Zellen; manchmal sind mehrere, zwei bis drei Kerne in ihren Zelllcibern nachweisbar. (Taf. 30, Fig. 4 u. Taf. 25, Fig. 3.) Man nennt diese gewucherten jungen Bindegewebszellen, die also auf ein Stadium zurückgekehrt sind, wie wir es in den fötalen Organen wahrnehmen können, nach Neumann und Ziegler Fibroblasten.

Die faserige Zwischensubstanz schwindet bei dieser Zellproliferation mehr und mehr, die Zellen liegen oftmals durcheinander und können dabei einen sogenannten „epithelioiden" Verband zeigen, d. h. ähnlich wie Deckzellen aneinander gelagert sein (ohne dass hiedurch die Zellform charakterisiert werden sollte). Handelt es sich bei dieser Wucherung nur um die Überbrückung und den Verschluss eines Defectes im Bindegewebe, so producieren diese Zellen nachträglich, sobald der Substanzverlust ausgefüllt ist,

wiederum faserige Zwischensubstanz; es macht sich an denselben eine allmähliche Rückwärtsverwandlung in die bekannten fixen Bindegewebskörperchen geltend, indem die Fortsätze der Fibroblasten sich in feine Fäserchen von anfangs pinselförmiger Anordnung auflösen und ihre Zellleiber ebenfalls in reihenförmig angeordnete, ihren Längsseiten parallel gelagerte Fibrillenbündel zerfallen. Die Bildung der Fasern geht also aus den Protoplasmaleibern und deren Fortsätzen selbst hervor, nicht aber aus einer Leistung der Intercellularsubstanz, denn die letztere kommt bei den Wucherungsvorgängen und der Entstehung der protoplasmareichen Fibroblasten gänzlich zum Schwund. Schliesslich büssen die Zellen durch fortgesetzte Spaltung ihrer Zellleiber in Fasern ihren Protoplasmagehalt grösstenteils wieder ein und kehren endlich auf jenes Stadium zurück, in welchem sie ganz schmale, mit dunklen, spindelförmigen Kernen versehene und allseitig von Fibrillen umgebene Zellplättchen darstellen.

Den jungen Bindegewebszellen kommt die Fähigkeit einer activen selbständigen Locomotion, einer amöboiden Beweglichkeit zu; sie vermögen sich z. B. in den Maschen von Fibrinnetzen oder in feinen Hohlräumen poröser Fremdkörper, oder z B. in den Maschen von durch Ätzung abgetötetem Hornhautgewebe unter Bildung von kegelförmigen oder spitzen, pseudopodienartigen Ausläufern vorwärts zu schieben. Die auf diese Weise entstehenden, mitunter sehr bizarren Formen dürfen nicht verwechselt werden mit den gleichfalls eigener, activer Beweglichkeit fähigen Leukocyten; sie zeichnen sich vor jenen meistens durch ihren grösseren Umfang und durch ihre bläschenförmigen Kerne gegenüber den dunklen, gelappten oder fragmentierten Kernen der Leukocyten aus. (Taf. 34 Fig 1.)

Aber auch andere Zellarten, welche ihrer Entwicklung nach den fixen Zellen des fertigen Bindegewebes nahe stehen, können bei der Bindegewebsneubildung in hervorragender Weise beteiligt sein. Die Fibroblastenwucherung wird nicht ausschliesslich von den Abkömmlingen ehemaliger Bindegewebszellen geliefert, sondern es

nehmen ausser diesen namentlich noch Endothelzellen an ihrer Bildung teil. Der oben citierte Satz „omnis cellula e cellula ejusdem generis" erleidet also insoferne eine Einschränkung, als auch bereits hoch differencierte, zu Gefässendothelien gewordene Abkömmlinge des Mesenchyms wieder auf ihr ursprüngliches indifferentes Stadium zurückkehren und sich an der Bildung eines undifferencierten (Bindesubstanz-) Keimgewebes beteiligen können. In grösseren Ansammlungen von Fibroblasten, welche von gefässhaltigem Bindegewebe ihren Ursprung nehmen, sieht man thatsächlich, dass die Endothelsprossen sich mit den von Bindegewebszellen abstammenden Zellproliferationen so innig vermischen, dass eine Trennung der beiden Zellarten voneinander kaum mehr möglich ist. (Tafel 25, 3 und 6.) In beiden treten reichlich Mitosen auf, und solange die einwachsenden Endothelsprossen noch keine Hohlraumbildung zeigen, welche von Blutkörperchen erfüllt werden, lassen sich dieselben in keiner Weise von den ebenfalls in länglichen Zügen angeordneten Reihen spindelförmiger Fibroblasten abgrenzen. Eine ganz ähnliche Rolle wie die Blutgefässendothelien spielen auch die Endothelien der Lymphgefässe und der Lymphspalten des Bindegewebes.

Eine vielumstrittene Frage dagegen ist es, ob aus der Blutbahn stammende Leukocyten imstande sind, sich an der Gewebsbildung activ zu beteiligen, ob sie Fibroblasten producieren können und weiterhin sich selbst in Bindegewebszellen umwandeln. Man hat früher diese Frage vielfach in bejahendem Sinne beantwortet (Cohnheim, Metschnikoff) und nahm an, dass die farblosen Blutkörperchen die Fähigkeit hätten, in sesshafte Zellen des Bindegewebes überzugehen, also selbst an dem Aufbau von bleibendem Gewebe Anteil zu nehmen. Allein die neueren, mit verbesserten Methoden nach dieser Richtung hin unternommenen Untersuchungen haben keinerlei Anhaltspunkte dafür ergeben, dass eine solche Umwandlung stattfinden kann. (Marchand). Die aus der Blutbahn ausgetretenen Zellelemente können nie-

mals mehr gewebsbildend im Körper wirken, sie sind nicht befähigt Intercellularsubstanz zu bilden und selbst wieder zu Bausteinen der Gewebe zu werden. Auch den eosinophilen Zellen, welchen man bisweilen eine besondere Fähigkeit der Bindegewebserzeugung zugeschrieben hatte (Arnold, Marwedel) kommt eine solche nicht zu (Enderlen). Bindegewebe vermag sich also nur aus Bindegewebszellen und aus den genetisch verwandten Endothelzellen des Blut- und Lymphgefässsystems zu bilden. Die Beteiligung der letztgenannten Zellarten an der Production von Bindesubstanz steht aber ausser allem Zweifel. Wir haben z. B. schon bei der Organisation der Thromben gesehen, welche wichtige Rolle das Endothel bei diesen Vorgängen zu spielen vermag.

Die bei der Proliferation des Bindegewebes auftretenden Zellen haben neben der Fähigkeit der Eigenbewegung auch diejenige, corpusculäre Elemente aller Art in ihren Protoplasmaleib aufzunehmen. Da man ihnen dabei eine zerstörende und verdauende Einwirkung auf organisierte Partikel zuschrieb, so nannte man sie Fresszellen oder „Phagocyten" (Metschnikoff), und da sie sich vor den ebenfalls phagocytär wirkenden Leukocyten durch ihren grössen Umfang auszeichnen, so hat schon Metschnikoff, der Entdecker der Phagocytose, diese Elemente (deren Abstammung vom Bindegewebe er aber leugnete) als „Makrophagen" gegenüber den Leukocyten („Mikrophagen") bezeichnet. Von Recklinghausen wählte für die mit der Fähigkeit ausgestatteten Zellen, Fremdkörper in ihr Protoplasma aufnehmen zu können, den weniger präjudicierenden Ausdruck „contractile Zellen", denn wir müssen jedenfalls annehmen, dass sowohl die Eigenbewegung wie die Möglichkeit des Einschlusses von Fremdkörpern auf einer contractilen Wirkung des Protoplasmas beruht. Infolge dieser Fähigkeit spielen diese Zellen eine sehr grosse Rolle bei allen Processen, welche mit molekularem Gewebszerfall einhergehen und bei denen die entstehenden Partikel nicht einfach von den Zelleibern assimiliert werden können. Fremdkörper

aller Art, sowohl von aussen in den Organismus gelangende als solche, die durch abgestorbene Zellen oder Zellteile gebildet werden, sind der Aufnahme in diese Phagocyten fähig. Wird z. B. einem Meerschweinchen eine Suspension von Fremdkörperchen (Stärkekörner, Lycopodiumsporen) in die Bauchhöhle injiciert, so sehen wir sehr bald an den Bindegewebszellen des Peritoneums, besonders des Netzes, eine ausserordentlich lebhafte Zellproliferation auftreten, besonders die adventitiellen Elemente der kleinen Blutgefässe geraten in starke Wucherung und bilden grosse, sehr protoplasmareiche Zellen, welche sich der Oberfläche der eingeführten Fremdkörper sehr innig anschmiegen, so dass z. B. an den Lycopodiumkörnern (Taf. 34, Fig. 1) reichliche, halbmondförmige und sichelförmige Zellen sich anlagern und zuletzt dieselben gänzlich umschliessen. Häufig sieht man dabei die Sporen von Protoplasmaklümpchen umlagert oder gleichsam umflossen, welche mehrere Kerne aufweisen und die sich somit als Riesenzellen charakterisieren. Taf. 34. Fig. 1.

Die Bildung dieser Riesenzellen oder Polykaryocyten kann bei jeder Gewebsneubildung auftreten, findet aber ganz besonders bei der Anwesenheit von Fremdkörpern statt, welche von aussen her in den Organismus gelangen. Man kann sich einen doppelten Modus der Bildung von Riesenzellen vorstellen, und es scheint auch thatsächlich ein solcher vorzukommen, nämlich einmal können Riesenzellen entstehen durch fortgesetzte Teilung des Kernes innerhalb einer und derselben Zelle. Man nennt diese Formen zweckmässig Proliferationsriesenzellen und stellt ihnen gegenüber jene Formen, bei welchen die Riesenzellen durch Zusammenfliessen und Verschmelzung von mehreren präexistenten Zellen zustande kommen, Conglutinationsriesenzellen. Natürlich ist an der fertigen Riesenzelle die Art ihrer Bildung durchaus nicht immer klar; nur wenn in ihrem Protoplasmaleib noch die Reste von Zellscheidewänden erkennbar sind, so erhellt hieraus, dass wir es mit aus Verschmelzung hervorgegangenen Riesenzellen zu thun haben. Die Zellleiber dieser Gebilde können auf diese Weise eine sehr erhebliche Grösse er-

reichen und zeigen entweder ein vollkommen homogenes Aussehen oder zuweilen eine feine Vacuolenstructur. Die Kerne sind ebenfalls gewöhnlich gross, bläschenförmig mit zartem Chromatingerüst und zeigen oft eine deutliche polare oder bipolare Anordnung, namentlich pflegen sie auf der den incorporierten Fremdkörpern entgegengesetzten Seite in stärkeren Ansammlungen vorhanden zu sein. (Taf. 30, Fig. 5.) Auffallender Weise sind Mitosen an den Kernen nur in Ausnahmefällen erkennbar, so dass wir annehmen müssen, dass die Kernteilung auch auf directem Wege in diesen Gebilden vor sich gehen kann.

Neben diesen sämtlich mehr polyedrischen Zellen und Riesenzellen mit länglich-ovalen, bläschenförmigen Kernen findet sich eine Menge teils grösserer, teils kleinerer rundlicher Zellen in jedem Granulationsgewebe, bei jeder Bindegewebsneubildung. Ihre Protoplasmaleiber sind gewöhnlich stark granuliert, bisweilen mit eosinophilen Körnchen überladen, oder mit Granulationen, welche von alkalischen Anilinfarben (Methylenblau) stark tingiert werden. Ihre Kerne sind dunkel, rundlich, oftmals in Mehrzahl vorhanden, das Chromatinnetz und Gerüst derselben mit grösseren, plumpen Chromatinkörnern besetzt. Man bezeichnet diese Zellelemente gewöhnlich als Plasmazellen (Waldeyer) (Taf. 30, Fig. 2) und rechnet zu ihnen auch jene kleinen einkernigen Elemente mit sehr schmalem, kaum wahrnehmbarem Protoplasmasaum, welche gewöhnlich als Lymphocyten aufgefasst werden. Ranvier hat zuerst im Bindegewebe von Amphibien und Säugetieren Zellen beschrieben, welche er wegen ihrer Fähigkeit, durch Abschnürung von Kern und Zellleib in Teilstücke zu zerfallen, als „Klasmatocyten" bezeichnete. Diese Gebilde sind wahrscheinlich identisch mit den von Ehrlich zuerst im Bindegewebe aufgefundenen und durch die Einlagerung von zahlreichen Granula ausgezeichneten Mastzellen (E. Neumann). Diese Plasmazellen und Lymphocyten sind nun gewöhnlich zu gruppenförmigen Häufchen, manchmal sehr deutlich perivasculär angeordnet und stellen in ihrer Gesammtheit das dar, was man als „kleinzellige

Infiltration" bezeichnet. Die Herkunft dieses Zellmaterials ist nicht ganz sicher gestellt, namentlich bestehen lebhafte Gegensätze der Meinungen darüber, ob dasselbe in letzter Instanz aus dem strömenden Blute stamme und aus den Gefässen durch Emigration austrete, oder ob es sich von den Fibroblasten, also ursprünglich den Bindegewebszellen, ableitet. Es scheint, dass wenigstens ein Teil der kleinen runden Elemente aus dem Blute stammt und aus den Gefässen durch active Auswanderung frei wird, denn sehr häufig ist ihre exquisit perivasculäre Anordnung auffallend, und man findet auch die Wandungen kleiner Blutgefässe von diesen Elementen durchsetzt; nachträglich kann dann wohl eine Teilung und Vermehrung an denselben auf mitotischem Wege eintreten, die Teilung der Kerne in den mehrkernigen Formen kommt meistens auf directem Wege zustande. Jedenfalls können aus den kleinen Lymphocyten durch Anschwellen der Protoplasmaleiber die grösseren Formen der Plasmazellen entstehen. Man hat lange Zeit daran festgehalten, dass wenigstens ein Teil derselben direct von Bindegewebszellen abstammt (Unna). Ribbert nimmt an, dass diese kleinzellige Infiltration hauptsächlich auf die an den betreffenden Orten schon normal vorhandenen Lymphocytenherde und Anschwellung ihrer Elemente zurückzuführen sei. Nach den neueren Untersuchungen von Marchand kann man die Entstehung der für das Verständnis der Proliferationsvorgänge im Bindegewebe so wichtigen kleinzelligen Infiltration durch die Annahme erklären, „dass die Blutgefässe regelmässig von einer Anzahl Zellen begleitet werden, welche die Fähigkeit besitzen, Elemente von der Beschaffenheit der Lymphocyten und der grossen einkernigen Leukocyten zu producieren, dass ferner die Möglichkeit vorliegt, dass diese Zellen in die Blutbahn gelangen und auf diese Weise wirklich Leukocyten bilden. Die Umwandlung in gewöhnliche multinucleäre Zellen, die Bildung der Granula in den Zellen, die Veränderungen der Kernformen sind secundäre Vorgänge, welche zum Teil in der Blutbahn, zum Teil wohl in bestimmten Organen, z. B. im Knochen-

mark, stattfinden." Marchand bezeichnet die ganze Gruppe dieser ausserhalb der Gefässe gebildeten Zellen als „leukocytoide Zellen", rechnet also zu diesen „sowohl die kleinen lymphoiden Zellen der kleinzelligen Infiltration, als die Plasmazellen in ihren verschiedenen Modificationen, die Mastzellen, die grossen Phagocyten der serösen Höhlen."

Mastzellen (Tafel 30, Fig. 3) werden jene in jungem Bindegewebe häufig auftretenden Gebilde genannt, deren Protoplasmaleiber dicht mit kugeligen, innerhalb ein- und derselben Zelle meistens ziemlich gleich grossen, in verschiedenen Zellen aber sehr verschieden grossen, mit alkalischen Anilinfarben sehr lebhaft tingierbaren Körnern erfüllt sind. Besonders deutlich lassen sich dieselben durch Gentianaviolett zur Darstellung bringen.

In neuester Zeit hat Maximow alle diejenigen Zellen, welche bei der Bindegewebsneubildung auftreten und welche nicht als Leukocyten und nicht als Fibroblasten anzusprechen sind, zusammengefasst unter dem Namen „Polyblasten". Man versteht also darunter nach der von diesem Autor auf solche Weise zweckmässig vereinfachten Nomenclatur Zellen, welche von verschiedenen Forschern unter den verschiedensten Namen beschrieben wurden, als: einkernige Leukocyten, Lymphocyten, Wanderzellen des Bindegewebes, histiogene Wanderzellen (einschliesslich der „eosinophilen Zellen") Plasmazellen (Waldeyer, Unna) Klasmatocyten (Ranvier), granulierte Zellen oder Mastzellen (Ehrlich) und leukocytoide Zellen (Marchand).

In letzter Instanz stammen also alle diese „Polyblasten" als farblose Blutelemente aus der Blutbahn; durch sie wird die sogenannte „kleinzellige Infiltration" erzeugt. Sie verschwinden aber nicht wie die multinuclären Leukocyten, wenn sie einmal aufgetreten sind, wieder vom Entzündungsfelde, sondern nach der Production von fibrillärer Bindesubstanz von Seiten der Fibroblasten bleiben sie zwischen den Bündeln collagener Zwischensubstanz liegen und werden so innig in das Narbengewebe eingefügt, dass sie schliesslich von den

echten Bindegewebszellen nicht mehr unterschieden werden können. Sie selbst producieren aber niemals echtes Bindegewebe. Ein Teil von ihnen legt sich aussen an die Endothelrohre der jungen Blutgefässe an und wandelt sich in gekörnte Adventitiazellen (Klasmatocyten) um. Diese Polyblasten liefern auch einen grossen Teil der namentlich nach der Einverleibung von Fremdkörpern auftretenden Riesenzellen.

Bei der Regeneration von Fettgewebe, also dem durch Infiltration der Bindegewebszellen mit Fett modificierten Bindegewebe, sieht man das Auftreten von grossen rundlichen oder polyedrischen ein- und mehrkernigen Zellen (Fibroblasten) innerhalb der die ursprünglichen Fettzellen umgebenden Membranen; sie entstehen durch fortschreitende Teilung aus den ehemaligen Fettzellen bezw. aus deren kernhaltigen Protoplasmaresten und zeigen oftmals innerhalb der Fettlücken eine epithelähnliche Anordnung.

Die Neubildung der elastischen Fasern geschieht verhältnismässig langsam. In Wunden der Haut, welche das Corium resp. das Subcutangewebe durchsetzen, findet sich erst nach 4—6 Wochen eine beginnende Regeneration der elastischen Elemente, und zwar gehen sie stets aus den alten elastischen Fasern, nicht aber etwa aus einer Umwandlung von Bindegewebsfasern hervor. Sie spriessen an der Grenze der erhalten gebliebenen Faserbündel in Form von feinen, verzweigten Reiserchen und zwar gewöhnlich nicht aus den Enden der alten Fragmente, sondern von deren Seiten unter spitzen Winkeln hervor (Enderlen). Allmählich wachsen sie von beiden Seiten einander entgegen und verbinden sich zu einem feinen Netzwerk. Aber noch nach vielen Monaten, ja selbst nach Jahren ist in alten Hautnarben ein sehr beträchtlicher Dickenunterschied der elastischen Fasern zu erkennen.

Gleichzeitig mit der Neubildung von Bindegegewebe entstehen auch Blutgefässe, welche in das neu entstandene Zellmaterial hineinwachsen und einen sehr wesentlichen Bestandteil des Granulationsgewebes ausmachen.

Tafel 26a.

14 Tage alte Laparatomiewunde der Bauchhaut. Vergr. 40.

1. Epidermis der Wundränder.
2. Cutisbindegewebe der Wundränder.
3. Junges, neugebildetes Bindegewebe zwischen den Wundrändern.
4. Neugebildete Gefässe.
5. Regenerierte Knäueldrüsen.
6. Fettgewebe.
7. Fibrin zwischen den tieferen Lagen des subcutanen Fettgewebes.

Tafel 26b.

14 Tage alte Laparatomiewunde der Bauchhaut, Detail des vorigen. Vergr. 125.

1. Altes Bindegewebe der Wundränder.
2. Junges, neugebildetes Bindegewebe mit Fibroblasten.
3. Neugebildete Gefässe.
4. Neugebildete niedrige Epidermis.

Sie treten zunächst an den Seiten der alten, erhalten gebliebenen Capillaren in Form sehr feiner, spitzig zulaufender Sprossen auf, welche sich aus ziemlich protoplasmareichen Spindelzellen aufbauen und die grösste Ähnlichkeit mit den oben genauer beschriebenen Fibroblasten besitzen. Man muss aber nach den neueren Untersuchungen annehmen, dass diese Sprossen selbst als echte Endothelien anzusehen sind, welche immer nur von präexistenten Endothelien ihren Ausgang nehmen und von diesen aus unter lebhafter mitotischer Teilung ihrer Elemente weiterwachsen (Taf. 25, 6). Eine Umwandlung von Fibroblasten, also Abkömmlingen fixer Bindegewebszellen, in Endothelien ist nicht sicher erwiesen, trotzdem, wie oben erwähnt, umgekehrt eine Umwandlung von Endothelien in Bindegewebszellen für manche Fälle sicher gestellt ist. Diese Endothelsprossen sind nicht von Anfang an hohl, sondern sie wachsen zunächst als solide Stränge in das neugebildete Gewebe hinein; ihre Aushöhlung und Entfaltung erfolgt erst später durch das aus den alten Gefässen nachdrängende Blut, welches die Zellen auseinanderdrückt und die compacten Stränge in röhrenförmige Hohlcylinder umwandelt. Dadurch, dass die einzelnen Sprossen sich entgegen wachsen und unter-

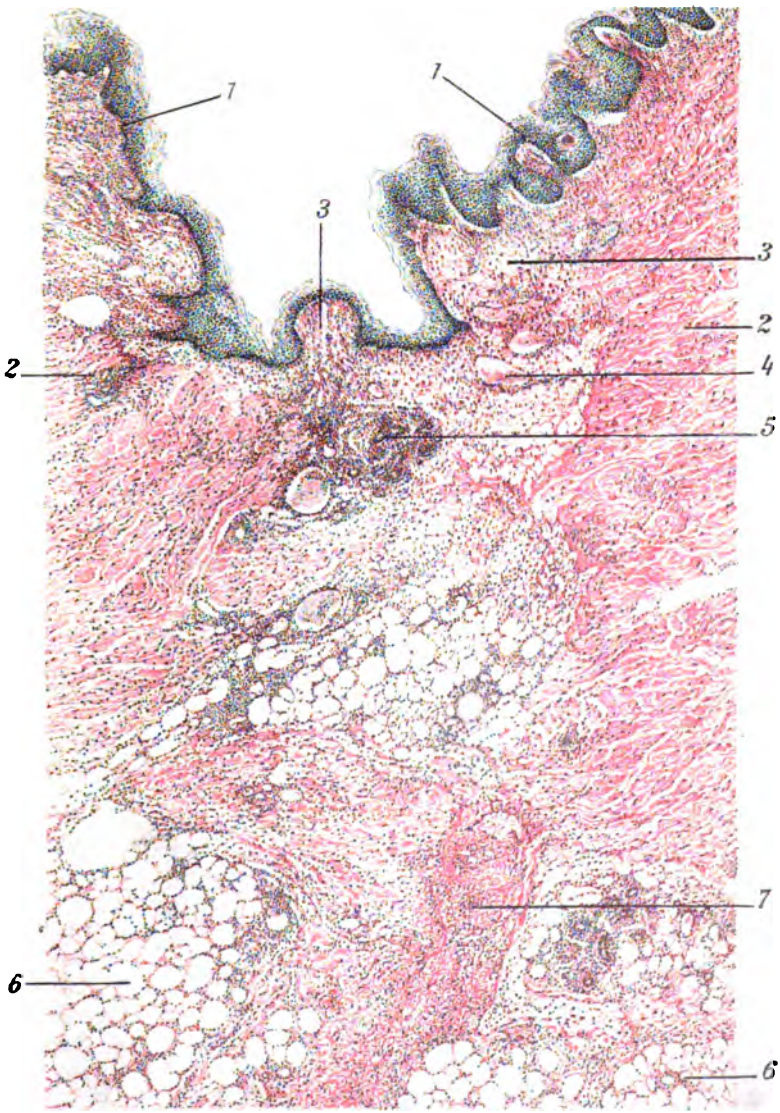
1
1
3
3
2
2
4
5
7
6
6

2
1
3
4
2

einander in Verbindung treten, entsteht schliesslich ein verzweigtes Gefässnetz in dem jungen Bindegewebe. Die Gefässsprossen werden gewöhnlich an ihrer Aussenseite von reihenförmig gestalteten Fibroblasten (auch von Plasmazellen) begleitet, welche sich an die Endothelien anlegen und später zu den adventitialen Elementen umwandeln. Diese Gefässentwicklung geht an sehr vielen Punkten gleichzeitig vor sich und führt meistens schon in frühen Stadien zu einer sehr reichlichen Vascularisation der Gewebsneubildung, aber sie stellt nur ein vorübergehendes Stadium dar. Mit der Ausbildung von collagener Substanz, d. h. von Fasern, durch die Fibroblasten schwinden allmählich diese dünnwandigen, blutführenden Endothelschläuche. Sie werden zusammengedrückt, das Lumen verklebt und verödet, und schliesslich kann sich auch hier aus den Endothelien wiederum faseriges Bindegewebe bilden, während nur die grösseren Gefässstämme mit dickeren und fertig differencierten Wandungen in dem ausgebildeten Narbengewebe persistieren.

Überblicken wir nach dem Gesagten noch einmal kurz die Neubildung von Bindegewebe, wie sie uns z. B. in einer frischen Verwundung der Haut oder Schleimhaut (Zunge) entgegentritt, so sehen wir in derselben nacheinander folgende Vorgänge (Taf. 25): Zunächst findet durch die verwundende Ursache an den Wundrändern eine umschriebene Nekrose des alten Gewebes statt; durch Austritt von Blut und plasmatischer Flüssigkeit wird der entstandene Defect oder die Dehiscenz der Wundränder durch anfangs feinfädiges, später mehr grobbalkiges Fibrin ausgefüllt und überbrückt. Gleichzeitig sehen wir in den Maschen dieses Fibrins gewöhnlich ziemlich reichlich mehrkernige Leukocyten, welche durch Emigration aus den stark ausgedehnten Randgefässen des verwundeten Gewebes hervorgegangen sind, in welchem sich meistens eine globulöse Stase und Randstellung der Leukocyten nachweisen lässt. Dann treten allmählich neue Zellelemente auf, welche in das Fibrin hineinwachsen, dasselbe vollkommen durchsetzen und bei ihrem Wachstum grösstenteils activ aufzehren. Diese Zellen Taf. 25.

präsentieren sich als spindelförmige, sternförmige oder polyedrische, mit eigener Motilität ausgestattete und auf mitotischem Wege aus den alten Bindegewebszellen hervorgegangene protoplasmareiche Abkömmlinge derselben. (Fibroblasten.) Ein Teil dieses Zellmaterials ist auch als von den Endothelien des alten Gewebes entstanden anzusehen. Daneben finden sich in wechselnder Menge sogenannte Plasmazellen, d. h. grössere und kleinere, rundliche Elemente, welche ihren Ausgang wohl hauptsächlich von den adventitialen Zellen der Ränder nehmen und zum Teil als kleine, einkernige Lymphocyten, zum Teil als grössere, mit granuliertem Protoplasma versehene und zuweilen mit mehreren Kernen ausgestattete Plasmazellen (Leukocytoiden, Polyblasten) die sogenannte kleinzellige Infiltration des Granulationsgewebes erzeugen. Hand in Hand mit der Ausbildung dieses Zellmaterials geht ein Einsprossen von Endothelsträngen, welche nur von ihresgleichen gebildet werden und eine nachträgliche Aushöhlung durch einströmendes Blut erfahren.

Die Regeneration des Epithelgewebes pflegt in allen Fällen von Verletzungen und Zerstörungen desselben bei einer eintretenden Heilung des Defectes eine sehr vollständige zu sein. Das Plattenepithel schiebt sich dabei allmählich über den entstandenen Substanzverlust hinüber, nachdem derselbe primär durch Fibrin und weiterhin durch Granulationsgewebe ausgefüllt wurde. Die erste Reactionserscheinung, welche wir z. B. nach dem Eintritt eines glattrandigen Schnittes sehen, ist das Absterben einer mehr oder minder grossen Randzone von Epithelzellen. Dieselben werden kernlos, verlieren an Umfang, sie unterliegen einer Losstossung. Dann sieht man aber in den angrenzenden Zellen eine Anschwellung der Kerne unter besonders deutlichem Sichtbarwerden des Chromatingerüstes und des Nucleolus. Weiter tritt eine lebhafte Kernteilung ein, und zwar auf zweierlei Wege, auf indirectem mitotischem, sowie auf directem Wege. Die Mitosen treten hauptsächlich in der cylindrischen Basalschicht und in

den unteren Reihen des Stratum Malpighii auf, und zwar nicht ausschliesslich in den äussersten Randzonen des Defectes, sondern auch in einiger, nicht unbeträchtlicher Entfernung von demselben. Daneben aber kommt sicher auch noch eine Kernneubildung durch directe Teilung zustande; man kann in den Randpartien z. B. einer 4tägigen Zungenwunde (Tafel 25 1") in den vergrösserten Epithelkernen Verdopplung der Kernkörperchen, Einkerbungen der Kernwände, Abschnürungen von Kernteilen und schliesslich vollkommene Zweiteilung der Kerne selbst deutlich wahrnehmen. Übrigens liegen diese Zellen mit direct geteilten Kernen häufig in unmittelbarer Nähe von solchen mit mitotischen Figuren, so dass denselben irgend eine besondere Localisation oder Beziehung zu den einzelnen Epithelschichten sicher nicht zukommt. Die Kittleisten der neu gebildeten Epithelien erscheinen nicht selten verbreitert, die Protoplasmariffe sind an diesen Stellen dann besonders lang und in weiten Abständen voneinander. Zuweilen sieht man auch Leukocyten in das neugebildete Epithel eindringen, wo sie sich durch die Dunkelheit ihrer Kerne in den hellen Kittlinien sehr leicht bemerklich machen.

Ein sehr beliebtes Objekt für das Studium der Epithelregeneration ist die Hornhaut. Oberflächliche Substanzverluste derselben, welche nur das Epithel verletzt haben, sind gewöhnlich schon nach 24 Stunden beim Warmblüter vollkommen neu epithelialisiert. Bei tiefer eindringenden Verletzungen oder penetrierenden Wunden der Hornhaut, bei welchen dann natürlich auch die lamina elastica anterior (Bowmann'sche Membran), die Lamellen des Hornhautbindegewebes und die Elastica posterior (Membrana Descemetii) durchbrochen sind, findet die Ausfüllung des Defectes zunächst durch einen Fibrinniederschlag aus dem humor aqueus statt. Über diesen schiebt sich das sehr rasch proliferierende Epithel herüber und senkt sich etwas zapfenförmig am Rande der vorderen elastischen Membran in die Tiefe ein. Diese Einsenkung besteht auch noch deutlich fort, wenn das Fibrin bereits durch Granulationsgewebe oder sogar junges

Tafel 27.

Fig. 1. **Stichverletzung der Hornhaut vom Menschen, 14 Tage alt.** Alauncoch. van Gieson. Vergr. 40.

1. Hornhautepithel der Wundränder.
2. Lamina elastica anterior. (Bowmann'sche Membran.)
3. Hornhautbindegewebe.
4. Narbengewebe, besonders in den vorderen Teilen ziemlich dicht und ohne scharfe Grenze in die Hornhautlamellen übergehend, in den hinteren Teilen lockerer, zellreicher und regelmässiger angeordnet.
5. Zahlreiche, neugebildete Gefässe in der Narbe, von den skleralen Gefässen am Hornhautrande ausgehend.
6. Zapfenartige Epitheleinsenkung am Rand der Narbe. Rechts oben Reste der gefalteten membrana Descemetii.

Fig. 2. **Detail des vorigen.** Vergr. 280.

1. Epithel der an die Wunde angrenzenden, unverletzt gebliebenen Hornhaut.
2. Membrana elastica anterior (Bowmann'sche Membran); bei* zapfenartige Einsenkung des Epithels gegen die Narbe.
3. Hornhautbindegewebe.
4. Neugebildetes Narbengewebe.
5. Gefässe, welche die Hornhaut vom Skleralrand her durchwachsen haben.
6. Regeneriertes Epithel über der Narbe mit deutlichen Stachelzellen.
7. Leukocyten zwischen den Epithelien.
8. Fibroblastenkerne.
9. Neugebildete Gefässe im Granulationsgewebe.

Fasergewebe substituiert und die Gewebscontinuität wieder hergestellt ist. (Taf. 27, Fig. 1 und 2.) Auch hiebei findet man häufig mehrkernige Epithelien, besonders in der cylinderischen Basalschicht, welche wohl hauptsächlich durch directe Teilung entstehen, denn die Häufigkeit des Befundes an Mitosen entspricht durchaus nicht der Schnelligkeit der Überkleidung des Defectes mit neu gebildetem Epithel. Auch hier finden sich vereinzelt in den breiten Kittleisten zwischen den Epithelzellen eingewanderte Leukocyten.

Taf. 27. Fig. 1 u. 2

Nicht selten kommt es bei der allmählichen Überhäutung von grösseren Defecten mit Plattenepithel, besonders dann, wenn sich Unregelmässigkeiten in der Wucherung des unterliegenden Granulationsgewebes mit

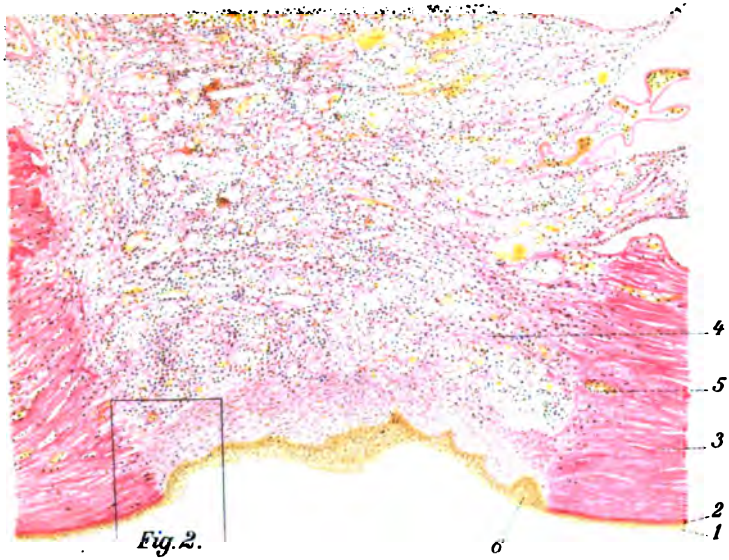

Fig. 2.

Fig. 1.

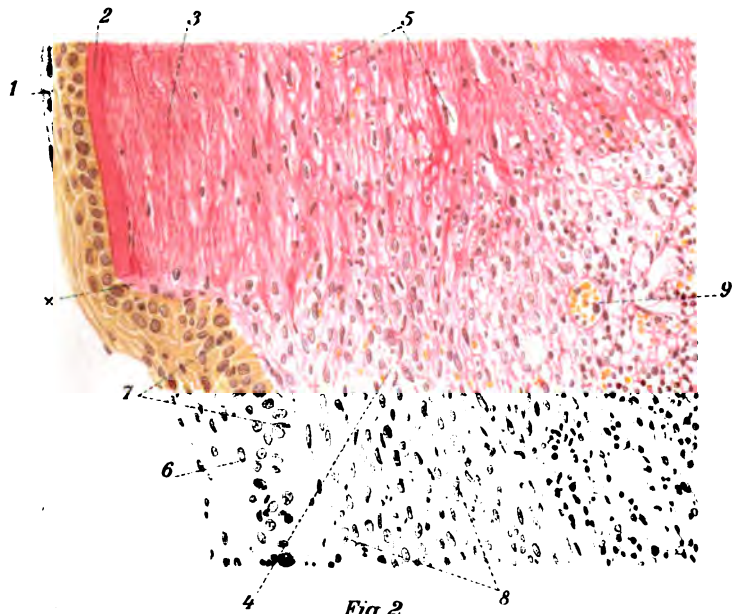

Fig. 2.

Ausbildung besonders hoher Wärzchen und dazwischen liegender Einziehungen finden, zur Bildung von weiter in die Tiefe ragenden, oftmals verästelten, zapfenförmigen Epitheleinsprüngen, welche bisweilen tief unter das Niveau der umgebenden Epidermis geraten und bei ihren zahlreichen Verzweigungen auf Schnitten vielfach aus nur einzelnen, völlig aus ihrer Umgebung isolierten Epitheleinseln zu bestehen scheinen. Aber diese Abschnürung von der Umgebung ist, wie man sich auf Serienschnitten leicht überzeugen kann, nur eine scheinbare; es lassen sich stets noch, wenn auch feine, brückenförmige Zusammenhänge mit dem Oberflächenepithel nachweisen. Man nennt diese Bildungen atypische Epithelwucherungen (Friedländer). Sie finden sich ganz besonders häufig bei den Randüberhäutungen von Geschwürsflächen (Unterschenkelgeschwüre) oder Verletzungen, die durch tiefgreifende Ätzungen oder Verbrennungen entstanden sind. Zuweilen finden sich in diesen Tiefenwucherungen des Epithels wohl ausgebildete concentrisch geschichtete Hornperlen, die man früher als sogenannte Cancroidperlen bezeichnete, weil man ihre Bildung als für Hautkrebs charakteristisch ansah. Sie kommen aber auch bei durchaus gutartigen Epithelwucherungen vor, wenn eine sehr dicke Schicht von Plattenepithel in die Tiefe gewachsen ist, welcher die Fähigkeit zur Bildung von Keratohyalinkörnchen und weiterhin zur vollständigen Verhornung zukommt. (Taf. 66, Fig. 1.) Taf. 66. Fig. 1.

Neben der Epithelneubildung vom Rande des Defectes her, also durch Wucherung der stehen gebliebenen Randepithelien kommt zuweilen noch eine sogenannte „inselförmige" Überhäutung vor, wenn inmitten des Granulationsgewebes sich vollständig von dem Randepithel isolierte, inselförmige Epithelbezirke ausbilden. Zuweilen verdanken sie ihre Entstehung nur einer nachträglichen, zufälligen Ablösung des ehemals vorhandenen Zusammenhanges mit dem Randepithel, vielfach aber hat ein solcher thatsächlich zu keiner Zeit bestanden, und dann kann man sich ihre Production nur in der Weise erklären, dass sie von noch erhalten gebliebenen Resten der Ausfüh-

rungsgänge von Schweissdrüsen und von Haarbälgen ihren Ursprung nehmen. Diese Drüsen liegen ja bekanntlich in der Tiefe des Cutisgewebes und können bei oberflächlichen Substanzverlusten intact bleiben. Da das Epithel ihrer Ausführungsgänge dem Oberflächenepithel vollkommen gleichwertig ist, so kann aus dessen Proliferation ebenfalls eine Überhäutung mit geschichtetem Cylinderepithel zustande kommen. Sorgt man bei künstlich erzeugten Haut- oder Schleimhautdefecten für eine sichere und gründliche Zerstörung der in dem betreffenden Bezirk liegenden Drüsen, so wird eine inselförmige Überhäutung niemals beobachtet.

An Defecten des Cylinderepithels kommt es bei der Regeneration fast immer zu Veränderungen in der Form der einzelnen Epithelzellen, indem sich zuerst niedrige, platte oder polyedrische Epithelien bilden, die sich erst später wieder in cylindrische Epithelien zurückverwandeln. Übrigens ist auch die Regenerationsfähigkeit dieses Deckgewebes eine sehr grosse, wie wir nach Verlust desselben z. B. in der Trachea und den Bronchien nach Diphtherie, im Magen bei der Heilung von runden Geschwüren und im Darm besonders bei der Ausheilung von Typhusgeschwüren, zuweilen auch bei partiellen Heilungen von tuberkulösen Substanzverlusten sehen.

Auch die Regenerationsfähigkeit der Drüsenepithelien ist eine sehr weitgehende, solange noch Reste der alten Drüsen vorhanden sind; es bilden sich dann durch fortgesetzte Wucherung der Zellen von den letzteren aus sehr bald wieder Ersatzstücke, welche vollkommene Functionstüchtigkeit wieder erlangen können.

Im folgenden soll noch die Neubildung einiger wichtiger Gewebsarten kurz besprochen werden:

Bei der traumatischen oder chemischen Zerstörung von quergestreiftem Muskelgewebe kommt es zunächst zu einer, der Einwirkungsstelle anliegenden, umschriebenen Nekrose, wobei die contractile Substanz sich zu homogenen, unregelmässigen Klumpen zusammenballt. In den angrenzenden Teilen findet dann eine sehr starke Vermehrung der Muskelkerne statt, und zwar

erfolgt dieselbe offenbar auf directem Wege, d. h. durch Abschnürung. So entstehen ganze Ketten von reihenförmig hintereinander liegenden Kernen. Die Kerne häufen sich auch an den Enden der Faserstümpfe an, welche häufig kolbige und keulenförmige Auftreibungen zeigen und dann als „Muskelknospen" (Neumann) bezeichnet werden. Manchmal findet später an diesen auch eine Längsspaltung statt. Nun umgeben sich diese neugebildeten Kerne mit Protoplasma, es entstehen hiedurch rundliche oder spindelförmige Zellgebilde mit stark granulierten Zellleibern oder durch Auswachsen derselben zu bandförmigen Gebilden die sogenannten „Muskelzellschläuche" (Waldeyer) (Taf. 28, Fig. 1). An den Kernen sieht man sehr deutliche Sprossungsfiguren, und zwar vermag die Sprossung offenbar nicht nur in der Längsrichtung, sondern zuweilen auch in der Querrichtung zu erfolgen, so dass nebeneinander liegende Kerne oder Kernreihen entstehen. Nachträglich wird das Protoplasma fibrillär und zwar tritt zuerst die Längsstreifung und erst später die Querstreifung auf; die letztere erscheint zuerst in Form von ganz feinen, nebeneinander angeordneten Körnchen. Weiter rücken die Kerne, welche im Anfange in der Mitte der Fasern liegen, an deren Oberfläche hinaus und geraten gleichzeitig in weiteren Abstand von einander. Erst dann umgeben sich die Fasern mit einer neuen Sarkolemmhülle, deren Bildung wahrscheinlich aus dem umliegenden Bindegewebe erfolgt. Hand in Hand damit gehen natürlich an dem intermuskulären Bindegewebe gleichzeitig Neubildungsvorgänge, welche sich indessen von den oben beschriebenen bei der einfachen Bindegewebsregeneration nicht wesentlich unterscheiden. Taf 28. Fig. 1.

Verwundungen des Herzmuskels werden wohl niemals durch neugebildetes Muskelgewebe, sondern so gut wie ausschliesslich durch Bindegewebsnarben zur Heilung gebracht. Ähnlich wie bei Infarcten des Myokards bildet sich auch bei nicht perforierenden Continuitätstrennungen im Anschluss an die traumatische Degeneration der muskulären Elemente aus dem intermuskulären Gefässbindegewebe ein Granulationsgewebe aus, welches

Tafel 28.

Fig. 1. **4 Tage alte Muskelwunde vom Kaninchen.** Eisenhämat. Haidenhain Eosin. Vergr. 300.

1. Spindelförmige Muskelzellen.
2. Sprossungsfiguren an Muskelzellkernen.
3. Quersprossungen von Kernen.
4. Vielkernige Muskelzellschläuche.
5. Bildung von Längs- und Querstreifung.

Fig. 2. **7 Tage alte Schnittwunde der Leber vom Kaninchen.** Hämat. van Gieson. Vergr. 80.

1. Lebergewebe am Wundrand.
1'. Vena centralis.
2. Nekrotisches Lebergewebe.
3. Neugebildetes junges Bindegewebe.
4. Neugebildete, drüsenartige Schläuche von Gallengängen.
5. Cystische Erweiterungen von solchen.

---

schliesslich zur Entstehung einer kernarmen, sklerotischen Schwiele führt. In den angrenzenden Muskelpartien kann es zwar zu einer vorübergehenden Vermehrung der Muskelkerne, ja sogar zur Bildung einer Art von Muskelzellschläuchen kommen, doch findet sich niemals auf grössere Strecken hin eine Regeneration der contractilen Substanz, die Continuität derselben wird nicht wieder hergestellt.

Am Knochengewebe stellt sich bei Continuitätstrennungen oder nach der Amputation von Röhrenknochen zunächst eine mehr oder minder ausgedehnte Hämorrhagie in der Markhöhle und in dem umgebenden Periost ein, dann kommt es in diesem Bezirk zu einer Fibringerinnung. Bei Fracturen wird die Vereinigung der Fragmente nicht durch eine unmittelbare Knochenneubildnng, sondern durch einen complicierten Wucherungsvorgang bewirkt, welcher seinen Ausgang einmal vom Periost und zweitens von der Markhöhle nimmt. Diese Teile producieren eine an Mächtigkeit den Knochendurchmesser stark überragende Gewebspoliferation, welche man als Callus bezeichnet. Diese Callusbildung ist im Anfang rein bindegewebiger Natur, um sich später in Knorpel und dann in Knochen umzuwandeln. Es findet also bei der Heilung ein ähnlicher Vorgang statt wie bei der



Fig. 1.

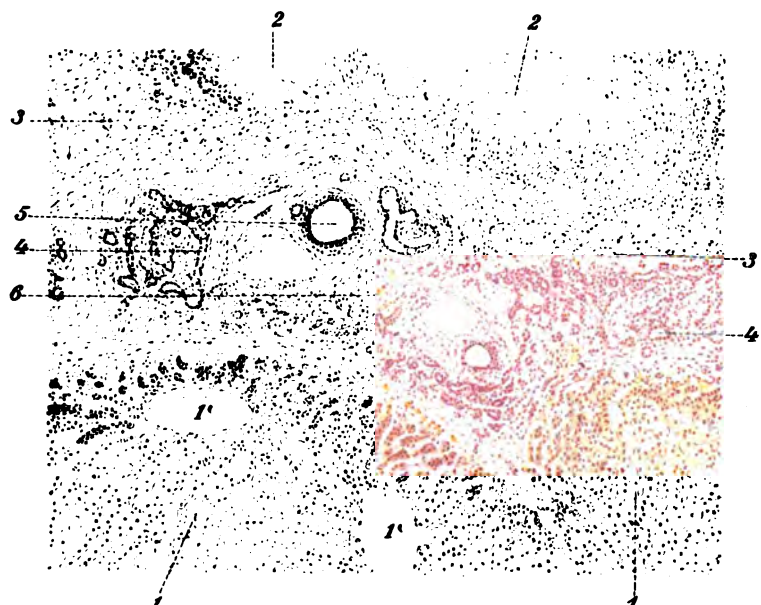

Fig. 2.

Lith. Anst. F. Reichhold, München

ersten Entstehung des Knochens, und auch der Abschluss der Amputationswunde kommt unter vorgängiger Bildung einer mächtigen, scheinbar überschüssigen Gewebsneubildung von Periost und Markhöhle her zustande. Die Bindegewebszellen des Periostes, insbesonders der inneren osteogenen Schicht, vergrössern sich, schwellen an und vermehren sich unter Entstehung zahlreicher mitotischer Figuren. Unter Mitbeteiligung von Blutgefässen entsteht ein sehr zellreiches Granulationsgewebe an beiden Fragmenten, welches den zwischenliegenden Bluterguss, bezw. die aus derselben hervorgegangene Fibrineinlagerung durchwächst und so eine vorläufige Vereinigung der Bruchenden durch ein weiches, noch widerstandsloses Gewebe herbeiführt. Aber auch von der Markhöhle geht eine lebhafte Wucherung der Bindegewebszellen aus, welche zur Bildung eines spindelzellreichen Gewebes führt, das sich von beiden Seiten her entgegenwächst und bei nicht allzugrosser Dislocation der Bruchenden oder Interposition von Fragmenten sich bald miteinander vereinigt. Aus diesem Granulationsgewebe geht auf dem gewöhnlichen, uns schon bekannten Wege durch Abscheidung von Fasern ein kernarmes fibrilläres Gewebe hervor. Wir haben dann den Bindegewebscallus ausgebildet und unterscheiden den periostalen und den myelogenen Callus. Natürlich wird die Markhöhle durch diese Callusbildung verlegt, indem sich an Stelle des Fettmarkes bei Röhrenknochen gewöhnliches, streifiges Bindegewebe dazwischen schiebt. Berühren sich die Bruchflächen nicht und ist von dem aus Granulations- bezw. aus Bindegewebe bestehenden Callus eine gewisse Distanz zu überbrücken, so entsteht hiedurch der intermediäre Callus. (Taf 29, Fig. 2). In der fibrillären Substanz findet nun eine allmähliche Umbildung zu Knorpelsubstanz statt, indem die Fibrillen miteinander zu einer homogenen, hyalinen Masse verschmelzen, welche die Knorpelgrundsubstanz darstellt, die Zellen werden von den runden Höhlen dieser Massen eingeschlossen und stellen schliesslich Knorpelzellen dar. Auf diesem Stadium haben wir einen knorpeligen Callus, und zwar werden alle Teile desselben von dieser Umwandlung

Taf. 29. Fig. 2.

Tafel 29.

Fig. 1 und Fig. 2. **Absterben der Epidermis in transplantierten Hautstückchen nach Réverdin-Thiersch.** Eisenhämat. Haidenhain-Eosin. Vergr. 280.

Ad 1. 1. Abgehobenes stratum corneum.
2. Zusammengesinterte Epithelien.
3. Leukocyten.
4. Grössere, blasige Hohlräume im Epithel.
5. In die Länge gezogene untere Schichten des Epithels.

Ad 2. 1. Abgehobenes stratum corneum.
2. Zusammengesinterte Epithelien.
3. Blasen- und kanalartige Hohlräume zwischen den nekrotischen Epithelien.
4. Epithelzellkerne mit schwindendem Chromatin.

Fig. 3. **8 Tage alter Callus am Kaninchen-Femur.** Carmin-Bleu de Lyon. Vergr. 16.
1. Corticallamelle des Femur.
2. Fettmark desselben.
3. Bindegewebs- und Knorpelbildung im Markraum.
4. Periostal gebildeter knorpeliger Callus.
5. Knorpeliger Intermediär-Callus.

---

befallen. Indem nun die Knorpelzellen selbst eine Art von verhärtendem, mit Kalksalzen imprägniertem Secret bilden, in welchem sie nach und nach eingeschlossen werden (Gegenbaur), wobei auch ein Teil des Zellleibes mit in die Knochengrundsubstanz einbezogen wird, kommt es zu einer Umwandlung der Knorpelsubstanz in Knochengewebe. Die Zellen schrumpfen dabei, werden spindelförmig, sternförmig und lassen nach einiger Zeit in die Knochensubstanz einstrahlende, wellige Ausläufer erkennen, womit sie zu richtigen Knochenkörperchen geworden sind. In dem periostalen Callus kann es zuweilen auch ohne vorgängige Verknorpelung durch Vermittelung von Osteoblasten, welche sich in epithelähnliche Reihen legen, kalkhaltige Knochensubstanz ausscheiden und schliesslich als Knochenkörperchen in dieselbe eingeschlossen werden, zur Bildung eines knöchernen periostalen Callus kommen. Im Anfang stellt auch der knöcherne Callus eine sehr starke Verdickung des Knochens durch überschüssige Gewebsbildung dar, aber unter Consolidation der Knochensubstanz an den Cortical-



Fig.2.

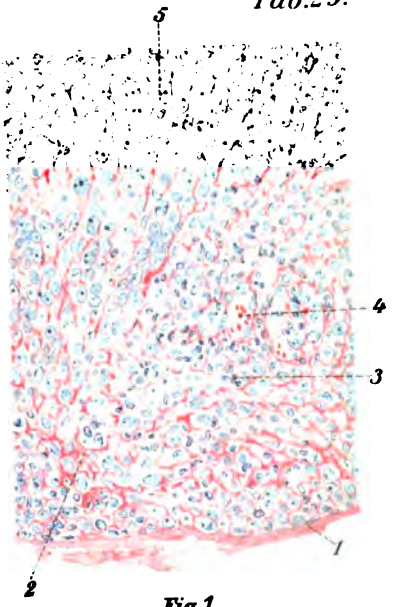

Fig.1.



Fig.3.

Lith. Anst F. Reichhold, München.

lamellen wird dieselbe in den übrigen Teilen allmählich zum Schwund gebracht und zwar unter Resorption durch die Thätigkeit von Osteoklasten, wie bei der Entstehung der Markhöhle bei der normalen Ossifikation. Vielkernige Riesenzellen legen sich an die Knochenbälkchen an, bringen dieselben auf eine noch nicht ganz aufgeklärte Weise zum localen Schwund, zu lacunärer Einschmelzung (Howship'sche Lacunen) und führen so allmählich zum Abbau der nach Ausbildung der Corticalis überflüssig gewordenen Callusteile sowohl im periostalen wie im myelogenen Callus. Die Auftreibung verschwindet, das Periost legt sich wiederum an; die Markhöhle wird wieder frei, ist nur mehr von Spongiosabälkchen durchzogen, und im Knochenmark selbst findet ebenfalls eine Regeneration unter Neuaufnahme von Fett von Seite der Bindegewebszellen und Eindringen von Blutgefässen von der Nachbarschaft her statt. Nach Monaten verrät oft kaum noch eine geringfügige Verdickung des Periostes die Stelle, wo die Continuitätstrennung bestand.

Verwundungen der Leber haben zunächst ein Absterben des angrenzenden Leberbezirkes zur Folge, dessen Grösse je nach der Art und dem Umfang der Verletzung variiert. Nachdem der Defect zuerst durch die aus dem ergossenen Blut und aus der plasmatischen Flüssigkeit entstandene Fibrinmasse überbrückt ist, wird er allmählich durch ein vom präexistierenden Leberbindegewebe ausgehendes Granulationsgewebe verschlossen. Aber es beteiligen sich auch epitheliale Elemente an dem Aufbau des neu entstandenen Zwischengewebes, indem von den Gallengängen her reichliche Epithelsprossen in die junge, noch weiche, faserarme Narbe eindringen und dort manchmal ein förmliches System von verschlungenen und verzweigten Kanälen darstellen. Zuweilen bilden sich grössere cystenähnliche, allseitig von Epithel umschlossene Hohlräume. Durch enge Aneinanderlagerung der Epithelreihen kann es zur Ausbildung eines in seiner Structur leberähnlichen Gewebes kommen, aber eine Regeneration functionierender Drüsensubstanz findet wohl niemals statt.

Betrachten wir eine Lebernarbe nach Schnittverletzung des Organs beim Kaninchen nach sieben Tagen (Taf. 28, Fig. 2), so finden wir folgendes Bild: Das Lebergewebe ist in grosser Ausdehnung nekrotisch, die Zellbälkchen sind zerfallen und in eine kernlose oder nur noch von ungeheuer feinen Kerntrümmern durchsetzte, gelbliche, homogene Masse umgewandelt; aber von den Rändern derselben geht ein lockeres, kurzfaseriges Bindegewebe aus, welches die Dehiscenz zwischen den beiden Schnitträndern bereits vollkommen überbrückt hat. Dieses junge Narbengewebe ist von zahlreichen, sehr dünnwandigen, weiten Gefässen durchzogen und schliesst an vielen Stellen noch kleine Complexe von nekrotischen Leberzellen ein, die sich hauptsächlich durch die Anwesenheit von kleinen Gallenfarbstoffpartikelchen bemerklich machen. Inmitten dieses Granulationsgewebes findet sich ein System von miteinander communicierenden, teils weiteren, teils engeren Epithelschläuchen. Die Epithelien sind teils niedrig, fast platt, teils von kubischer, aber fast nirgends von cylindrischer Gestalt. An einzelnen Stellen finden sich Durchschnitte von grösseren, rundlichen, cystenartigen Hohlräumen, welche einen doppelten oder mehrfachen Belag von niedrigen Epithelien an ihrer Wand erkennen lassen. An einzelnen Stellen grenzen diese Zellschläuche unmittelbar an noch erhalten gebliebene Partien des Lebergewebes an. Mitosen sind nur spärlich erkennbar; gar nicht sind solche vorhanden in den Leberzellen; auch sieht man vielfach kleine Bezirke nekrotischer Leberzellen direct neben den Epithelkanälen liegen, woraus hervorzugehen scheint, dass letztere ihren Ursprung nicht von den Leberparenchymzellen nehmen. Ältere Lebernarben bestehen fast ausschliesslich aus einem kernarmen, derbfaserigen Narbengewebe, in welchem noch einige Epithelcysten eingesprengt sein können. Auch nach Exstirpation grösserer Leberabschnitte findet eine derartige Narbenbildung hauptsächlich unter lebhafter Beteiligung des Kapselbindegewebes statt. In den zurückgebliebenen Leberteilen kommt es aber zu einer sehr starken compensatorischen Hypertrophie unter Vergrösserung der Acini

Taf 28. Fig. 2.

und Vermehrung der Leberzellen mit mitotischer Kernteilung, so dass der Verlust in verhältnismässig kurzer Zeit an Volumen vollkommen ausgeglichen werden kann. (Ponfick.)

Auch in Narben von Nierenwunden finden sich nach 8—10 Tagen in dem Bindegewebe neugebildete, schmale Kanälchen, die mit den geraden und gewundenen Harnkanälchen der Nachbarschaft zusammenhängen (Barth); ein Wiederersatz functionierenden Nierenparenchyms findet auch hier nicht statt.

Ebenso kommt es an den Geschlechtsdrüsen, an Hoden und Ovarien nur zu einer einfachen Vernarbung, nicht aber zu einem Wiederersatz verloren gegangener Parenchymteile.

Von besonderer practischer Bedeutung sind die Regenerationsvorgänge, welche sich an den Nerven einstellen. Bekanntlich sind die peripheren Nerven einer ausserordentlich weitgehenden Regeneration fähig, und es kann nicht nur nach einfacher Durchschneidung eines Nerven, sondern auch nach Ausschaltung grösserer Stücke von solchen zu einer vollständigen Wiederherstellung der Nervenleitung kommen, welche natürlich nur durch Wiederersatz der nervösen Substanz ermöglicht wird. Bei jeder Continuitätstrennung eines Nerven stellt sich zunächst mit Sicherheit eine Degeneration des ganzen peripheren und eines wechselnden Teiles des centralen Abschnittes ein. Wird der periphere Nerventeil, wie z. B. bei der Amputation eines Gliedes, vollkommen entfernt, so tritt sich eine Vernarbung des Stumpfes unter Bildung von Bindegewebe ein; aber auch hiebei sehen wir regelmässig eine Wucherung von Nervenfasern auftreten, welche zur Entstehung eines Knäuels von ineinander gewundenen, markhaltigen Achsencylindern führt, eine Erscheinung, welche fälschlicher Weise früher den echten Tumoren beigezählt und als Bildung eines „Amputations-Neuroms“ oder „Stumpfneuroms“ bezeichnet wurde (siehe unter „Neurom“ bei den Geschwülsten). Abgesehen von der nach der Durchschneidung erfolgenden, traumatischen Degeneration,

welche die der Durchschneidungsstelle benachbarten Teile betrifft, schliesst sich sehr bald die sogenannte secundäre Degeneration oder paralytische Degeneration an, welche an dem peripheren Teile der Fasern unter allmählicher Zerklüftung des Achsencylinders und der Markscheide von der verletzten Stelle bis zu dem äussersten Faserende, im centralen Teile mindestens bis zum nächsten Ranvier'schen Schnür-Ring, oftmals auch eine Strecke weiter fortschreitet. Die Markscheide zerfällt schon vom 2. Tag an in cylindrische Fragmente, welche sich weiterhin in immer kürzere, innerhalb der Schwann'schen Scheide liegende Klumpen zerklüftet. Aber auch der Achsencylinder zerfällt unter blasenartiger und zapfenförmiger Aufquellung und varicöser Auftreibung seiner Bruchstücke, sowie teilweiser Auffaserung seiner Myelinfragmente. Gleichzeitig entsteht eine lebhafte Wucherung der Kerne in der Schwann'schen Scheide. Die Kerne vergrössern sich, werden chromatinreicher und gelangen (ganz ähnlich wie die Kerne der Muskelfasern) in die Mitte der Fasern zwischen die Myelinschollen. Das Protoplasma in ihrer Umgebung schwillt an, und so entstehen zwischen den Myelintropfen Zellschläuche mit vielen Kernen unter fortgesetzter mitotischer Teilung derselben. Es ist nicht sicher erwiesen, welche Rolle diese Zellschläuche, die sich weiterhin unter Vermehrung ihres Protoplasmas in langgestreckte spindelförmige Elemente umwandeln, für die Regeneration des Nerven spielen, ob aus ihnen nur die Schwann'sche Scheide des neuen Nerven hervorgeht, oder ob sie selbst in Beziehung zur Neubildung der leitenden Faser des Achsencylinders stehen und ein notwendiges Substrat für diese bilden, wie neuerdings Marchand annimmt.

Nach der mehr verbreiteten Ansicht stellt die aus der Schwann'schen Scheide hervorgehende strangförmige Zellanhäufung nur gewissermassen die Leitbahn für die Nervenfasern dar. Jedenfalls entsteht der Achsencylinder durch Auswachsen stets nur aus dem erhalten gebliebenen Teil des centralen Stumpfes. Zuweilen gehen aus einem alten Achsencylinder mehrere feine Ästchen

hervor, welche spiralig ineinandergedreht sind. Die jungen Fasern sind sehr frühzeitig von feinen Markscheiden umgeben. Es ist klar, dass durch den sich neu bildenden Achsencylinder die Herstellung der Leitungsbahn auch dann erfolgt, wenn nicht eine glatte Durchschneidung, sondern die Ausschneidung eines längeren Nervenstückes vorangegangen war, da sein peripherer Teil in jedem Falle und ganz unabhängig von der Grösse des entstandenen Defectes dem Untergang geweiht ist und durch eine vollständige Neubildung ersetzt werden muss.

So weitgehend also die Regeneration an peripheren Nerven nach traumatischer Zerstörung derselben ist, so gering erscheint das Vermögen des Centralnervensystems zu einem Wiederersatz der verloren gegangenen Teile. Sowohl im Rückenmark wie im Gehirn findet nach Verletzungen oder nach Zerstörung durch andere Ursachen, Blutungen, Erweichungen, Compression niemals eine Recreation der einmal zugrunde gegangenen nervösen Substanz statt, sondern im Falle einer „Heilung" kommt es ausschliesslich zur Bildung eines aus Bindegewebe und Neuroglia bestehenden Herdes, der allerdings rasch entstehen kann; so beobachtete Schiefferdecker schon 14 Tage nach Querdurchtrennung des Rückenmarks bei Hunden eine feste Vereinigung der Rückenmarksenden durch Bindegewebe.

Anhangsweise möge hier noch über das histologische Verhalten der transplantierten Haut berichtet werden. Die Untersuchungen über die Anheilung überpflanzter Hautläppchen nach Réverdin und Thiersch, sowie über die Anheilung grösserer Hautlappen haben übereinstimmend ergeben, dass weitaus der grösste Teil des transplantierten Gewebes unwiderruflich zugrunde geht (entgegen der früheren Annahme einer wirklichen und direkten Anheilung des aufgepropften Stückes). Meist findet dabei ein so vollständiger Umbau in der Structur des ganzen aufgepflanzten Hautläppchens statt, dass man fast zu der Annahme gelangt, dass derselbe gewissermassen nur als ein natürliches Pflaster wirkt,

unter welchem die Bildung neuer Elemente von der Umgebung her angeregt und erleichtert wird.

Vor allem zeigt die Epidermis fast immer ein vollständiges Absterben in nahezu allen ihren Schichten. Das stratum corneum wird zuerst abgehoben und losgestossen, dann zeigen auch die oberen Schichten des stratum Malpighii Lockerung und Verbreiterung; in den Zellen treten unregelmässige blasige Hohlräume auf, weiterhin erscheinen die Zelleiber miteinander zu einer zusammenhängenden, fast homogenen, in den verschiedenen Schichten aber verschieden färbbaren Masse verbacken, in welcher die Kerne gleichsam ausgeschmolzen werden, indem dieselben in grössere und kleinere, unregelmässig blasige und kanalartige Hohlräume zu liegen kommen. (Taf. 29 Fig. 1 und 2.) Die Zellen der unteren Schichten des stratum Malpighii erscheinen vielfach wie in die Länge gezogen, cylindrisch oder spindelförmig und verschmälert, „so dass die unteren Schichten der Epidermis eine senkrecht zur Oberfläche gerichtete Streifung zeigen" (Marchand). An den Kernen fallen im Anfang die besonders dunklen und grossen Kernkörperchen auf (Taf. 29, Fig. 1); später aber macht sich ein fortschreitender Verlust des Chromatins bemerklich, so dass schliesslich ein vollständiges Ausblassen der Kerne eintritt, während die äusseren Schichten nur mehr ganz kleine, fast ungefärbte Kernpartikel beherbergen. Durch diese absterbende Epidermis wandern Leukocyten hindurch, welche an einzelnen Stellen in grösseren blasigen Hohlräumen eingelagert sind; auch rote Blutkörperchen können vereinzelt durch den Säftestrom in den communicierenden kanalartigen Höhlen durchgeschwemmt werden. Aber auch das Gewebe der überpflanzten Cutis unterliegt schon in den ersten Tagen einer fortschreitenden Degeneration, während gleichzeitig Leukocyten und Plasmazellen in wechselnder Zahl einwandern. Die Spindelkerne des Bindegewebes schrumpfen und verschwinden schliesslich, ebenso auch die Kerne der Gefässwandungen, besonders die Endothelien. Von der Unterlage her dringen nun junge Bindegewebszellen

und Gefässe unter Aufzehrung der zwischen dem aufgepflanzten Stück und dem Mutterboden gebildeten Fibrinschicht ein; die Blutgefässe des Läppchens füllen sich wieder mit Blut, indem die neuen Gefässe unter vielfacher Benützung der alten Bahnen direct in die abgestorbenen Endothelröhren einwachsen. Auch die sonst so widerstandsfähigen elastischen Elemente der überpflanzten Hautläppchen gehen allmählich zu Verlust, indem dieselben verschoben und verdrängt werden und dann in Bruchstücke zerfallen. Von der Seite her wachsen neue elastische Fasern ein, wie wir das bei der Neubildung derselben gesehen haben.

Übrigens findet das Absterben ebenso wie der Ersatz der transplantierten Teile nicht plötzlich und nicht überall gleichmässig an allen Teilen statt, sondern allmählich. Am raschesten bildet sich das Epithel, indem sich dasselbe von der Nachbarschaft her unter der alten absterbenden Epidermis einschiebt. Zuweilen können aber doch, wenn die Vascularisation frühzeitig genug erfolgt, in den tiefer liegenden Teilen der überpflanzten Epidermis einzelne Zellgruppen dauernd erhalten bleiben, und dann geht natürlich auch von diesen eine Regeneration aus, ebenso wie bei der Überpflanzung grösserer und tieferer Hautlappen auch von den Ausführungsgängen der Schweissdrüsen aus eine Neubildung erfolgen kann.

Die Pigmentierung transplantierter Haut bei dunklen Individuen geschieht nach den Untersuchungen von Karg nachträglich, durch Vermittlung von Chromatophoren, d. h. von sternförmigen mit Pigment beladenen Wanderzellen, welche die Cutis durchwachsen und ihren Farbstoff mit Hilfe ihrer zwischen die Epidermiszellen eindringenden Fortsätze an diese abliefern.

Entzündung.

Die Entzündung ist eine offenbar durch Anpassung phylogenetisch erworbene Fähigkeit des Körpers, auf gewebsschädigende Einwirkungen in der Weise zu reagieren, dass durch den Gesammtablauf der Reactionserscheinungen die Folgen der Schädlichkeit möglichst ausgeglichen werden.*)

Hieraus geht hervor:

1. dass die Entzündung niemals selbst ein krankhafter Zustand, sondern nur das Symptom eines solchen ist, ebenso wie etwa das Fieber keine Krankheit, sondern nur den Ausdruck der Reaction des Körpers auf die Einwirkung eines Reizes darstellt;

2. dass jedes gewebsschädigende Moment auch entzündungserregend wirken kann.

Wir haben bereits gesehen, dass bestimmte Schädlichkeiten, welche die Gewebe treffen, zur Entstehung regressiver Metamorphosen führen können, welche sich entweder als Degenerationen oder als Nekrose bezw. Nekrobiose von Zellterritorien äussern, und dass an diese Veränderungen sich regelmässig gewisse Reactionserscheinungen des umgebenden Gewebes anschliessen, wenn nicht rasch eine restitutio ad integrum erfolgt, oder die regressive Metamorphose in solcher Intensität und Extensität oder an so lebenswichtigen Organen auftritt, dass der Tod des Gesamtorganismus in kurzer Zeit dadurch bedingt wird. In diesen Fällen werden die „entzündlichen" Vorgänge also nicht sowohl durch die Noxe selbst, als vielmehr indirect durch das geschädigte oder

*) Thatsächlich treffen wir schon bei den niedrigsten einzelligen Organismen, z. B. bei Amoeben, Reactionserscheinungen gegen schädigende Einflüsse (Chemotaxis, Phagocytose, intracelluläre Verdauung), welche bei den höheren Lebewesen von bestimmten Zellgrupppen übernommen worden sind.

abgetötete Gewebe ausgelöst, welches nun seinerseits als „Reiz" auf die benachbarten Zellen und Gewebe wirkt. So z. B. haben wir gesehen, dass durch Infarcierungen in dem nekrotisch gewordenen Gewebe eine „reactive Entzündung" einsetzt, deren Ausgang schliesslich eine Substitution des specifischen Organgewebes durch Bindegewebe ist. Schon im allerersten Anfang dieses Processes sehen wir einen Wall von Leukocyten den abgestorbenen Gewebsbezirk umgeben und eine Strecke weit in denselben hineindringen; später wird gleichzeitig mit der Auflösung der abgestorbenen Teile eine Einwucherung von neugebildetem Granulationsgewebe beobachtet. Fettig degenerierte Gewebsbestandteile können der vollständigen Auflösung und Resorption anheimfallen, aber auch an ihre Stelle tritt eine Gewebswucherung, welche zuletzt zur Ausfüllung des entstandenen Defectes führt. Ebenso ist es bei allen durch Verwundung oder auf andere Weise entstandenen Substanzverlusten. Der in einem Gefäss gebildete Thrombus löst schliesslich als toter Fremdkörper einen formativen Reiz auf die umgebenden Gefässwände aus, welche zur Entstehung von Gewebswucherung und zum endlichen Ersatz durch dieselbe führt. Insoferne können also alle mechanischen, chemischen, thermischen Einflüsse auch Entzündungen im Gewebe verursachen, aber es braucht nicht immer ein regressiver Vorgang im Gewebe primär erkennbar zu sein. Weit häufiger wird derselbe vermisst, oder er tritt erst in der Folge ein, und die Entzündungserscheinungen schliessen sich direct an eine von aussen den Organismus treffende Schädlichkeit an; der Reiz wirkt direct entzündungserregend, aber auch dann ist das Wesentliche an ihm immer seine gewebsschädigende Eigenschaft; die Entzündung tritt eben auf, weil das Gewebe nachträglich beeinflusst ist; der Körper setzt sich gegen die Noxe zur Wehr, und dieser Verteidigungsvorgang äussert sich für uns unter dem vielgestaltigen Bilde der Entzündung. Wird die Noxe hiedurch vollständig aus dem Körper entfernt, so findet auch der Entzündungsvorgang seinen gewissermassen „physiologischen" Abschluss. Der eben durch die Ent-

zündung bereits eingeleitete „Heilungsvorgang" wird durchgeführt. Kann das schädigende Agens durch die Reaction des Körpers aber nicht entfernt werden, so wird letzterer allmählich durch dasselbe zugrunde gerichtet unter Fortdauer der Entzündungserscheinungen bis zum Ende. Letzteres ist namentlich der Fall bei der Anwesenheit solcher Schädlichkeiten, welche sich im Körper immer wieder selbst reproducieren, die mit eigener Vermehrungsfähigkeit ausgestattet, also belebt sind, bei Einwirkung der parasitären (namentlich bakteriellen) Entzündungsreize. Wir haben also eigentlich keine Berechtigung, z. B. zu sagen, dass ein Individuum infolge einer in vielen Organen bestehenden Eiterung (Septicopyämie) gestorben ist, sondern richtigerweise müssten wir eigentlich sagen: Das Individuum ist an einer Staphylokokken- oder Streptokokkeninfection gestorben, **trotz** des Auftretens von multiplen und ausgebreiteten Eiterungsprocessen.

Welche Mittel stehen nun dem Organismus zu Gebote, mit denen er auf die ihn treffenden Schädlichkeiten reagieren, sich gegen dieselben verteidigen kann? Bekanntlich ist die Lehre von der Entzündung, in der sich vielfach die Gesamtgeschichte der Medicin wiederspiegelt, bis tief in das abgelaufene Jahrhundert hinein von den Anschauungen des Celsus und Galenus beherrscht gewesen, dass das Wesen des Entzündungsprocesses in einer Blutüberfüllung der Gewebe gegeben sei, und hieraus leitete man die Cardinalsymptome, calor, tumor, rubor und dolor ab, wozu später noch die functio läsa kam.

Auf einem ausserordentlich mühevollen Wege, dessen Skizzierung hier nicht versucht werden soll, der aber hauptsächlich durch die epochemachenden Untersuchungen und Entdeckungen von Virchow, von Recklinghausen, Cohnheim, Ziegler, Marchand und Anderen gewiesen wurde, haben sich endlich unsere Anschauungen geklärt, und es hat sich die Überzeugung Geltung verschafft, dass das Wesen der Entzündung anatomisch gekennzeichnet ist hauptsächlich durch drei makroskopisch und mikroskopisch verfolgbare Vorgänge: 1. die Exsudation, 2. die Emigra-

tion, 3. die Zellproliferation. Die beiden ersteren nehmen also ihren Ausgangspunkt von dem Gefässsystem, bezw. vom Gefässinhalt. Bei jeder Entzündung sind immer alle drei Vorgänge wenigstens angedeutet, aber häufig überwiegt einer derselben und verdeckt wenigstens teilweise mehr oder weniger die anderen, und wir unterscheiden demnach je nach dem hauptsächlichsten Hervortreten des einen oder andern dieser Symptome im anatomischen Bild: 1. exsudative, 2. eitrige, 3. productive Entzündungen. Von der dritten Hauptform der primär productiven Entzündung müssen wir aber wohl unterscheiden jene Gewebsproductionen, welche sich secundär auch an jede andere Entzündung anschliessen können. Bei der Exsudation führen dieselben schliesslich zur Organisation des Exsudates; im Anschluss von eitriger Entzündung aber nach Beseitigung des Eiters und des zerstörten Gewebes vermitteln sie die Regeneration des entstandenen Defectes. Es würde sehr zweckmässig sein, wenn wir die productiven Erscheinungen, d. h. diejenigen Vorgänge, welche sich an den fixen Gewebszellen abspielen, gänzlich trennen könnten von denjenigen, welche ihren Ausgang vom Gefässsystem nehmen, und wenn nur die letzteren für den Begriff der Entzündung verwendet werden könnten. Aber wir haben bereits im Kapitel der pathologischen Organisation und Regeneration gesehen, wie innig diese, ihrer Genese nach so verschiedenen Processe miteinander verknüpft sind, so dass eine derartige Trennung vorläufig nicht möglich erscheint.

Virchow hat seinerzeit in dem Bestreben, den Begriff des Entzündungsvorganges von der vagen Vorstellung einer blossen Beteiligung des Gefässsystems und des Blutes, der „Phlogosis" und „Phlebitis" loszulösen und an celluläre Erscheinungen zu knüpfen, die Form der parenchymatösen Entzündung aufgestellt und dieselbe der interstitiellen Entzündung gegenüber gesetzt. Er führte die erstere auf die durch nutritive Reizung entstandene Trübung und Vermehrung der Protoplasmasubstanz zurück (trübe Schwellung); es sollte sich hier zunächst um eine progressive Veränderung

der Gewebselemente mit Neigung zu nachträglichen Degenerationen ohne Bildung eines zwischen den Zellen liegenden Exsudates handeln. Thatsächlich kommen Processe an parenchymatösen Organen vor, welche neben einer trüben Schwellung eine auffallende Proliferationsthätigkeit der Parenchymzellen erkennen lassen. So sehen wir z. B. in der Leber nach gewissen Vergiftungen (Taf. 33, Fig. 1) bei frischer Untersuchung eine ausgesprochene trübe Schwellung, aber die Untersuchung des gefärbten Schnittpräparates lässt neben den charakteristischen Dissociationserscheinungen sehr deutlich auch Wucherungsvorgänge an den Leberzellen erkennen. Die Zellleiber sind vergrössert und umschliessen zumeist mehr als einen Kern, oftmals sind zwei, drei, auch vier Kerne in einer Zelle vorhanden; mitotische Figuren werden selten beobachtet, dagegen deutet die Form und Gruppierung der Kerne auf das Vorkommen von directen Kernteilungsvorgängen. Es finden sich reichliche Sprossungs- und Abschnürungsfiguren; die Acini erscheinen vergrössert, die Zellen eines einzelnen Acinus vermehrt, also alles Erscheinungen, welche auf eine vermehrte Production von Parenchymzellen hinweisen. Aber diese Vorgänge haben doch nur einen ganz vorübergehenden Charakter. Wenn nicht der Tod früher durch anderweitige Organläsionen herbeigeführt wird, so schlagen sie rasch um in tiefer gehende Destructionen; es findet Nekrose und fettige Degeneration statt, oder im Falle einer Ausheilung bildet sich dann an Stelle des zu Verlust gegangenen Gewebes ein Granulationsgewebe mit nachträglicher Induration des Organs aus.

Taf. 33. Fig. 1.

Für die klinische Beurteilung ist der Begriff der parenchymatösen Entzündung noch fester eingewurzelt, ja der Kliniker spricht in vielen Fällen von einer Entzündung, wo wir anatomisch lediglich Degenerationsvorgänge nachweisen können, so gilt z. B. dem Kliniker jedes Auftreten von Eiweiss oder von Formelementen im Harn als das Symptom einer Nierenentzündung, und doch sind diese Processe in der Mehrzahl der Fälle ausschliesslich durch regressive Metamorphosen ausgelöst,

ohne dass eine Spur von entzündlicher Veränderung sich eingestellt zu haben braucht. Wir können heutzutage anatomisch wohl ohne die Vorstellung der parenchymatösen Entzündung auskommen, und rechnen die früher unter denselben verstandenen Vorgänge zu verschiedenen Formen der oben genauer beschriebenen regressiven Metamorphosen.

Freilich können wir auch mit unseren heutigen Anschauungen über das Wesen der Entzündung auf die Beteiligung degenerativer Processe gerade in den allerersten Stadien nicht vollständig verzichten, denn zum Zustandekommen der entzündlichen Exsudation und Emigration ist wohl immer das Vorhandensein primärer degenerativer Vorgänge an den Gefässen nicht ganz von der Hand zu weisen. Das flüssige Entzündungsexsudat zeigt bekanntlich einen sehr hohen, dem Blutserum nahezu gleichkommenden Gehalt an Eiweiss. Diese Erscheinung kann nicht vollkommen auf einen vermehrten Blutdruck bezogen werden, denn wir sehen auch in Fällen von ausserordentlichen Blutdrucksteigerungen infolge von intensiven Stauungshyperämien in den dabei auftretenden Transsudaten nur einen geringen Eiweissgehalt. Es muss dessen Vermehrung also wesentlich auf eine Veränderung der filtrierenden Membran selbst, id est der Gefässwand bezogen werden, und wir haben uns wohl vorzustellen, dass diese Degenerationsvorgänge in erster Linie die Kittsubstanz der Endothelien und später vielleicht die letzteren selbst befallen.

Emigration und eitrige Entzündung.

Die erste Veränderung, welche wir im Entzündungsgebiet an durchsichtigen, lebenden Objekten (z. B. am ausgespannten Froschmesenterium oder bei Warmblütern am ausgespannten Fledermausflügel) wahrnehmen können, ist eine Verlangsamung des Blutstromes. An den Venen und capillaren Gefässen verschwindet die plasmatische Randzone, und es treten in dieselbe zunächst weisse Blutkörperchen über. Cohnheim, der Entdecker der Emi-

Tafel 30.

Fig. 1. **Leukocyten aus einem frischen Muskelabscess.** Hämat.-Orange. Vergr. 625.
1. Leukocyten mit mehreren Kernen.
2. Leukocyten mit fragmentierten Kernen.
3. Lymphocyten.

Fig 2. **Wanderzellen aus dem Bindegewebe eines Nasenpolypen.** Hämat.-Eosin. Vergr. 625.
1. Eosinophile ein- und mehrkernige Leukocyten.
2. Grosse, mononucleäre Leukocyten ohne Granulierung.

Fig. 3. **Mastzellen aus lupösem Granulationsgewebe.** Carmin. Gentianaviolett. Vergr. 1500.

Fig. 4. **Fibroblasten aus dem Bindegewebe des Kaninchenohrs, 3 Tage nach Jodpinselung.** Eisenhämat. Heidenhain-Eosin. Vergr. 625.
1. Spindelförmige Fibroblasten.
2. Sternförmige Fibroblasten.
3. Mehrkernige Fibroblasten.
4. Mitotische Figuren.

Fig. 5. **Fremdkörperriesenzelle mit Inclusion von Hornschuppen von einem Fall von lupus hypertrophicus.** Carmin-Gram Vergr. 625.

Fig. 6. **Tuberculöse Riesenzelle mit pseudopodienartigen Ausläufern aus einer tuberculösen Peritonitis.** Hämat.-Eosin. Vergr. 625.

---

gration, hat diesen Übertritt auf eine active Thätigkeit der Leukocyten zurückführen wollen, aber Hering und seine Schüler haben gezeigt, dass dieses Verhalten auf rein physikalische Vorgänge zu beziehen sei, indem man bei allen in Flüssigkeit suspendierten corpusculären Elementen, welche man in einem geschlossenen Röhrensystem circulieren lässt, bei Verminderung der Stromgeschwindigkeit zunächst ein Übertreten der specifisch leichteren Elemente und dann auch der specifisch schwereren Partikel bei weiterer Herabsetzung der Flüssigkeitsströmung constatieren kann. Die weissen Blutkörperchen legen sich infolge ihrer Klebrigkeit oder der eingentümlich gezahnten Beschaffenheit ihrer Oberfläche an die Innenwand der Endothelröhren an, rollen an denselben manchmal noch eine Strecke weit fort und bleiben schliesslich einzeln oder in Häufchen und Klümpchen geballt an derselben haften. Weiterhin sieht man dann eine Abplattung der Leukocyten an der Innenfläche der Gefäss-

Tab.30.

Fig.1



Fig.2



Fig.4.

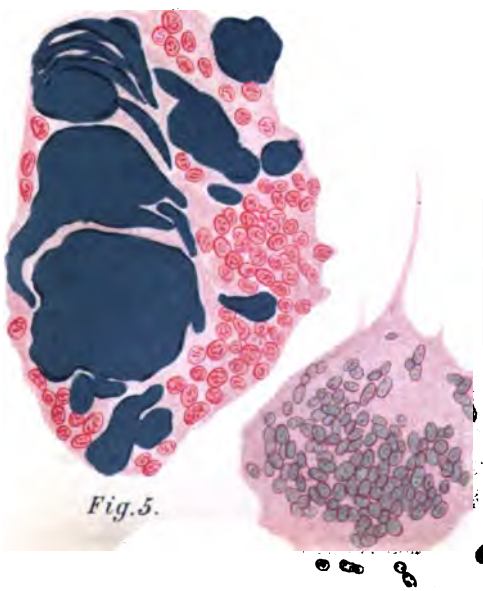

Fig.5.

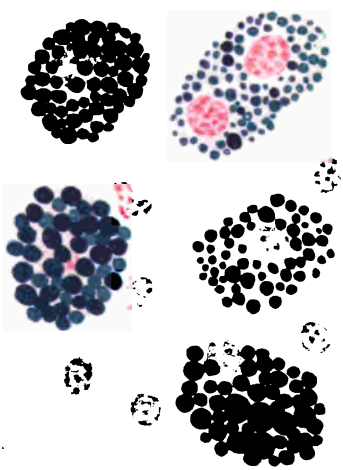

Fig.3.

wand und zwar in der Weise eintreten, dass sich ihre eine Seite der Gefässwand flach anlegt, während die andere, dem Gefässlumen zugekehrte Seite noch kugelig gewölbt bleiben kann. Man führt dieses Phänomen der eigentümlichen Protoplasmabewegung, mit welcher die Leukocyten auf jede Flächenbewegung reagieren, auf eine tactile Sensibilität dieser Zellen zurück (Massart und Bordet). Von der abgeplatteten Seite aus erheben sich nun kleine, pseudopodienartige Protoplasmafortsätze, welche in die Gefässwand eindringen und sich allmählich durch dieselbe hindurchbohren. Der nach aussen gelangte Teil des Fortsatzes schwillt knöpfchenförmig an, vergrössert sich mehr und mehr und zieht schliesslich die ganze Zelle durch die Gefässwand hindurch, das Protoplasmaklümpchen scheint eine fliessende Bewegung anzunehmen, der Zellleib kriecht durch die Gefässwand hindurch. Wie schon früher bei Beschreibung der Vorgänge der Diapedesisblutung erwähnt, hat man zuerst angenommen, dass diese Durchwanderung durch präformierte Lücken des Endothels durch stomata oder stigmata erfolge, aber Arnold hat gezeigt, dass stets die Kittleisten der Sitz der Durchwanderung sind, und dass diese eine unter Umständen sogar wahrnehmbare Verbreiterung aufweisen, wobei die Wandungen zweier benachbarter Endothelzellen Dehiscenzen zeigen. Höchst wahrscheinlich sind diese minutiösen Veränderungen auch für den Durchtritt von eiweisshaltiger Flüssigkeit, für die Entstehung des entzündlichen Exsudates verantwortlich zu machen, vielleicht in der Weise, dass die durchtretenden Leukocyten die Schädigung der filtrierenden Membran vorbereiten. Sinkt die Geschwindigkeit der Blutbewegung noch weiter herab, so können auch die specifisch schwereren Erythrocyten in die Randzone übergehen, so dass dieselbe vollkommen verschwindet und das Gefässlumen von einer gleichmässigen Ansammlung dicht gedrängter roter und weisser Blutkörperchen ausgefüllt wird. Infolge von Drucksteigerung kann es nun auch zu einem Durchtreten oder vielmehr zu einer Durchpressung roter Blutelemente kommen, denn die letzteren vermögen sicher nicht activ

Tafel 31.

Fig. 1. **Leukocytenansammlung in ektatischen Venen bei phlegmonöser Entzündung der Haut.** Hämat.-Eosin. Vergr. 70.

1. Fettgewebe.
2. Dichte Leukocytenansammlung.
3. Leukocytenhaufen in ektatischen Venen.

Fig. 2. **Leukocytenwanderung im Bindegewebe einer Herzklappe bei mykotischer Endocarditis.** Hämat.-Eosin. Vergr. 625.

1. Kerne von fixen Bindegewebszellen.
2. Kerne mit pseudopodienartigen Ausläufern von wandernden Leukocyten
3. Anschnitte von kleinen Trümmern von Leukocyten.

---

an der Durchwanderung sich zu beteiligen. Findet dieser Vorgang in ausgedehnter Weise statt, so wird das entstehende (seröse oder zellige) Exsudat von vorneherein hämorrhagisch gemischt.

Die aus der Gefässwand ausgetretenen Leukocyten zeigen nun ein actives Fortwandern im Gewebe, wobei sie sich den präformierten Gewebslücken und Spalten anschmiegen und unter fortgesetzter Bildung von oft langgestreckten, stets aber gleichzeitig auch kernhaltigen Protoplasmafortsätzen die wunderlichsten Formen anzunehmen vermögen und weite Strecken in oft kurzer Zeit in dieser kriechenden Bewegung zurücklegen (Taf. 30, Fig. 2). Schon aus der Form und Anordnung dieser Fortsätze, dem knöpfchenartigen Anschwellen des einen Endes mit allmählichem Nachziehen des ganzen übrigen kernhaltigen Zellleibes sieht man, dass es sich hier nicht um eine einfache Forttragung der Zellen durch strömende Gewebsflüssigkeit handeln kann, denn auch in Geweben, wo solche nur minimal vorhanden ist, findet sich der Vorgang der Leukocytenwanderung deutlich ausgesprochen.

Auch vollkommen gefässlose Teile können der Schauplatz einer derartigen Einwanderung von Leukocyten sein. Das klassische Objekt hiefür ist seit langer Zeit die Hornhaut. Wird im Centrum derselben durch Einführung eines Fremdkörpers oder durch Verletzung oder Infektion derselben ein Entzündungsreiz gesetzt, so sieht man nach kurzer Zeit eine dreieckig gestaltete Trübung nach der Reizungsfläche hinziehen, deren Basis am Horn-

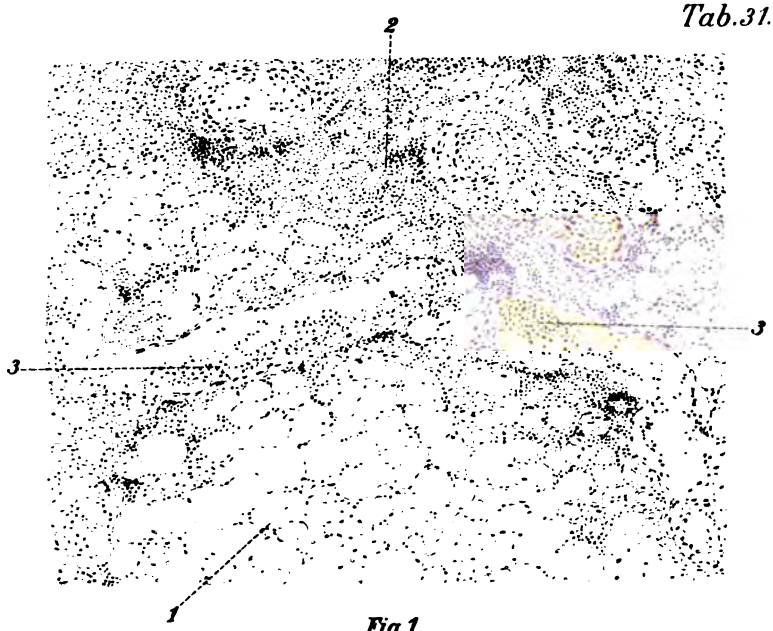

Fig. 1.

Fig. 2.

Lith. Anst. F. Reichhold, München.

hautrande gelegen ist. Aus den Randgefässen der Hornhaut, bezw. aus den episkleralen und conjunctivalen Gefässen ist in diesem Falle der Austritt von Leukocyten erfolgt, welche ganz ebenso in dem Gewebe wandern wie bei der Entzündung gefässhaltigen Bindegewebes in den Interstitien zwischen den Gefässbahnen. Ein principieller Unterschied zwischen der Entzündung gefässloser und gefässhaltiger Gewebe besteht also durchaus nicht, sondern die ersteren verhalten sich einfach wie sehr verbreiterte, bindegewebige Gewebsinterstitien.

Worauf ist nun diese active Beweglichkeit der Leukocyten zurückzuführen, welche dieselben stets dahin zu wandern treibt, wo die Einwirkung des Entzündungsreizes stattgefunden hat? Der Botaniker Pfeffer hat zuerst gezeigt, dass niedere Pflanzen, Algen sowie auch Spaltpilze, durch gewisse chemische Substanzen, namentlich durch solche, welche diesen Lebewesen als Nährsubstanzen zu dienen vermögen, angezogen und angelockt werden. Führt man mit solchen Substanzen gefüllte Capillarröhrchen in Flüssigkeiten ein, in welchen diese primitiven, aber mit eigener Bewegungsfähigkeit ausgestatteten, einzelligen Pflanzen vorhanden sind, so wandern dieselben allmählich in die Röhrchen ein, und zwar um so reichlicher, je stärker anlockend die Flüssigkeit wirkt. Pfeffer hat diesen Vorgang als Chemotaxis bezeichnet, und man hat denselben auch auf die Wanderung der Leukocyten übertragen; namentlich Leber und Buchner haben gezeigt, dass Bakterienculturen eine stark positiv chemotaktische Wirkung auf die Bewegungen der Leukocyten ausüben. Weiterhin konnte Buchner nachweisen, dass die wirksame Substanz dabei durch die Eiweissstoffe der zugrunde gegangenen Bakterienleiber, die Bakterienproteïne, dargestellt wird. Auch andere Zerfallssubstanzen von organisierter Materie, z. B. die Alkalialbuminate aus Muskelfleisch, Leber, Lunge oder Nieren äussern eine hochgradige chemotaktische Wirkung auf die Leukocyten. Sammeln sich nun die Leukocyten in Spalträumen des Gewebes oder in präformierten Höhlen zu grösseren Mengen an, so nehmen ihre Zellleiber

Tafel 32.

Fig. 1. **Acute eitrige Keratitis.** Hämat.-Eosin. Vergr. 200.
1. Hornhautlamellen.
2. Lückenbildung in denselben mit Ansammlung von Leukocyten.
3. Dichtere Ansammlung von Leukocyten.

Fig. 2. **Detail vom vorigen.** Vergr. 625.
1. Bindegewebsfasern der Hornhaut.
2. Leukocyten.
3. Körniger Gewebsdetritus in Einschmelzungsbezirken.

---

wiederum eine rundliche Gestalt und die Kerne ihre ursprünglichen polymorphen Figuren an.

Je nach der Granulierung der Protoplasmaleiber unterscheidet man unter diesen weissen Blutelementen verschiedene Formen: 1. die sogenannten neutrophilen Leukocyten, welche sehr feine, nur in frischem Zustande wahrnehmbare Körnchen in ihrem Protoplasma abgelagert haben. Sie stellen nach Ehrlich etwa 70% aller auswandernden, farblosen Blutelemente dar; 2. die eosinophilen Leukocyten, dieselben enthalten grössere Körnchen, welche sich mit sauren Anilinfarbstoffen, namentlich mit Eosin, lebhaft tingieren (Taf. 30, Fig. 1, 2 u. 3); 3. die basophilen Leukocyten oder Mastzellen. Ihre grossen Granula farben sich mit alkalischen Anilinfarben, z. B. mit Methylenblau und Gentianaviolett. Weiterhin sind zu unterscheiden 4. die grossen mononucleären Leukocyten, mit grossen Protoplasmaleibern und rundlichen, chromatinreichen Kernen, und endlich 5. die Lymphocyten, kleine, kugelige Zellgebilde mit sehr schmalem Protoplasmasaum und äusserst dunklem, fast die ganze Zelle ausfüllendem Kern, in welchem ein Chromatingerüst nur schwierig nachweisbar ist.

Die ausgewanderten Leukocyten vermögen sich auch nach ihrem Durchtritt aus den Gefässen noch zu vermehren und zwar offenbar hauptsächlich durch directe Teilung von Kern und Zelle (Amitose). Zu unterscheiden von diesem Vorgang sind die vielfachen Abschnürungsprocesse, welche offenbar bei der Entstehung der complicierten Formen wandernder Leukocyten häufig zustande kommen und wobei kleine, kernlose oder kern-

Fig. 1.

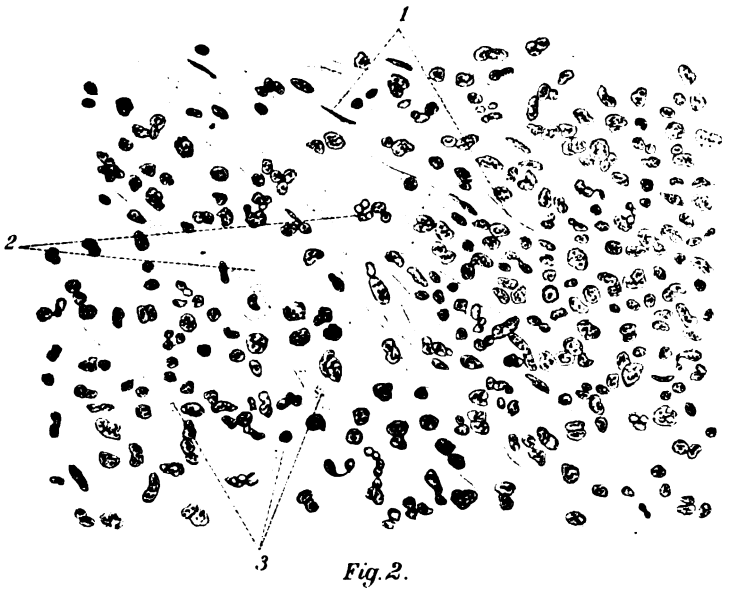

Fig. 2.

Lith. Anst F. Reichhold, München.

ıaltige Zellpartikel entstehen, die aber nicht zu einem ıachfolgenden Wiederauswachsen der Teilstücke führen, ondern bald durch Zerfall zu Grunde gehen (Cytoiaerese). Marchand.) Sind nun reichlich Leukocyten us der Gefässbahn ausgetreten und haben das Entündungsgebiet durchwandert, so können dieselben in so ichten Ansammlungen sich anhäufen, dass sie die räformierten Gewebsbestandteile auseinanderdrängen und) in selbstgeschaffenen Lücken des Gewebes zu liegen kommen. Aber es kann durch dieselben auch eine wirkliche Einschmelzung von Gewebe oder von gleichzeitig beim Entzündungsvorgang gebildetem Fibrin eintreten und zwar offenbar durch eine fermentative Wirkung, welche von den Leukocytenleibern auf die Gewebssubstanz ausgeht. Es findet eine wirkliche Histolyse statt. (Leber.) Höchst wahrscheinlich vermag dieselbe nur an vorher nekrotisch gewordenem Gewebe einzutreten, und zwar kann diese Nekrose schon primär z. B. durch Embolisation zustande gekommen sein, oder sie wird durch die dicht angesammelten Leukocyten selbst, durch eine Art von Gewebssequestrierung zustande gebracht. Offenbar wirkt dieses Zellferment peptonisierend auf die Eiweisssubstanz des Gewebes ein, denn man kann auch in vitro durch vollkommen sterile, lebende Leukocyten eine Verflüssigung von Gelatine oder geronnenem Blutserum hervorrufen. Sicher sind bei dieser Histolyse nicht die oftmals anwesenden Mikroorganismen verantwortlich zu machen, denn man findet dieselbe auch dann, wenn die Spaltpilze, wie z. B. die Streptokokken keine Spur von peptonisierender Wirkung auf geronnene, eiweisshaltige Nährböden ausüben. Durch diese Gewebsauflösung kommen die dicht angesammelten Leukocyten in grössere Lücken und Hohlräume zu liegen, es bildet sich der Abscess aus (Taf. 6, Fig. 2).

Aber die Eiterung kann auch eine sogenannte Oberflächeneiterung darstellen und z. B. an der freien Fläche von serösen Häuten oder von Schleimhäuten sich abspielen. Im letzteren Falle haben wir es dann zu thun mit dem sogenannten eitrigen Katarrh

(Taf. 33, Fig. 2). Wir finden bei demselben die in der Mucosa und Submucosa gelegenen Gefässe ad maximum gefüllt, ihren Inhalt reich an Leukocyten, ebensolche sind massenhaft durch die Gefässwandungen hindurchgetreten und haben die ganze Dicke der Schleimhaut durchwandert. An mehrschichtigem Epithel findet dabei meistens eine Lockerung der Schichten unter Verbreiterung der Kittleisten statt; durch letztere wandern die Leukocyten hindurch und erscheinen an der Oberfläche neben abgestossenen und vorher meistens nekrotisch gewordenen Epithelien. Einschichtiges Cylinderepithel wird jedoch meistens in grösseren, oftmals zusammenhängenden, zeilenförmigen Lagen abgehoben und losgestossen. Gleichzeitig kann dabei eine vermehrte Verschleimung unter Entstehung zahlloser Becherzellen zur Beobachtung kommen. Nekrotische Epithelien, freie Schleimmassen, losgestossene Becherzellen, untermischt mit zahlreichen Eiterkörperchen, stellen das eitrig-katarrhalische Secret dar.

Das weitere Schicksal der ausgetretenen und im Gewebe angesammelten Leukocyten ist ein sehr verschiedenartiges. Bei den eben erwähnten Oberflächeneiterungen werden dieselben einfach nach aussen abgestossen, bezw. sie geraten bei der Oberflächeneiterung von serösen Häuten in das cavum der serösen Höhle hinein, trüben mehr und mehr das dort bereits angesammelte Serum, bis das Exsudat rein eitrig wird, und bilden dann das sogenannte Empyem. Empyeme sowohl, wie in Abscesshöhlen angesammelte Leukocytenmassen sind einer spontanen Resorption fähig, wenn die Mikroorganismen, welche die Eiterung verursachten, abgestorben sind oder durch die phagocytäre Wirkung der Leukocyten zerstört wurden. Dabei kommt es zu einer Fettdegeneration der Zellleiber der Eiterkörperchen und zu einem Zerfall ihrer Kerne in immer kleinere, zuletzt unendlich feine, staubförmige Partikelchen nach dem Bilde der Karyorrhexis. Zuletzt können auch grössere Eiteransammlungen auf diesem Wege in eine milchähnliche, der Resorption durch den Lymphstrom zugängliche

Emulsion umgewandelt werden, und so kommen die Abscesse zur spontanen Abheilung, während die entstehenden Lücken gleichzeitig durch ein Granulationsgewebe ausgefüllt werden, welches sich weiterhin in ein Narbengewebe umwandelt. Vereinzelte Leukocyten, wie wir solche bei jeder Entzündung neben den übrigen Entzündungsproducten im Gewebe abgelagert finden, können wohl nachträglich activ wiederum in die Lymphbahn zurückwandern, in den Sinusräumen der Lymphdrüsen abgelagert werden, oder zuletzt sogar den complicierten Weg bis in die Blutbahn zurücklegen und wiederum als kreisende Leukocyten im Blutstrome Verwendung finden.

Exsudation.

Meistens schon vor dem Durchtritt weisser Blutkörperchen entsteht im entzündeten Gewebe eine Filtration von eiweisshaltiger Flüssigkeit in das umgebende Gewebe. Aber nicht nur ihre Quantität ist gegenüber der Norm eine veränderte, auch die Qualität lässt bedeutende Abweichungen erkennen, indem das entzündliche Exsudat sich durch seinen hohen, dem Blutserum beinahe gleichwertigen Eiweissgehalt auszeichnet. Wir haben bereits oben gehört, dass diese quantitativen und qualitativen Veränderungen auf eine primäre Alteration der filtrierenden Membran bezogen werden müssen, und wir kommen damit zu der Vorstellung, dass die erste Veränderung, welche das entzündungserregende Agens im Körper auslöst, in einer schädigenden Einwirkung auf die Gefässwand besteht. Das flüssige Exsudat imbibiert zunächst das umgebende Gewebe, wobei es natürlich, den physikalischen Gesetzen folgend, sich in abhängenden Teilen am meisten ansammeln wird. Handelt es sich dabei um Bindegewebe, so werden dessen Maschen und Spalträume auseinandergedrängt, es stellt sich das entzündliche Ödem ein, welches sich von Stauungsödemen durch seinen hohen Eiweissgehalt, sowie durch die sehr bald erfolgende Beimischung von emigrierten, weissen Blut-

Tafel 33.

Fig. 1. **„Parenchymatöse Entzündung der Leber"**; trübe Schwellung, Vergiftung durch Oxalsäure. Hämat.-Eosin. Vergr. 280.

1. Vena centralis.
2. In dieselbe eingeschwemmte, losgerissene Leberzellen.
3. Geschwellte Leberzellen mit mehreren Kernen.
4. Sprossungsfiguren an Leberzellkernen.

Fig. 2. **Eitriger Katarrh in einem kleinen Bronchus.** Hämat.-Eosin. Vergr. 280.

1. Muskelschicht der Bronchialwand.
2. Abgehobene Epithelien
3. Leukocyten.

---

körperchen unterscheidet. Mikroskopisch lässt sich der reichliche Gehalt an albuminösen Substanzen am besten demonstrieren, wenn man die zu untersuchenden Stückchen vor der Härtung oder Zerlegung in Schnitte auf dem Gefriermikrotom für kurze Zeit in kochendes Wasser einsenkt. Man kann auf diese Weise das seröse Entzündungsexsudat in loco fixieren, z. B in den Nieren innerhalb der Bowmann'schen Kapseln und in den Harnkanälchen oder in den Lungen innerhalb der Alveolarräume in der Umgebung von Entzündungsherden.

An der äusseren Haut und an Schleimhäuten kommt es dabei zu einer starken Durchtränkung der einzelnen Schichten. Bisweilen sieht man die Epithelzellen sämtlich verquollen, von Exsudattropfen erfüllt, welche die Kerne an die Wandungen drücken (physalidenartig); häufiger wird an der Haut oder an mit geschichtetem Plattenepithel überkleideten Schleimhäuten die Continuität des Belages an einer Stelle getrennt, es bilden sich zwischen den Schichten grössere, blasenartige, mit Exsudat erfüllte Hohlräume, welche entweder zur Abhebung einer einzelnen Blase oder zur Entstehung mehrkammeriger, fächerförmig abgeteilter Höhlungen führen. Die Abhebung erfolgt an der äusseren Haut meistens zwischen dem sogenannten stratum granulosum und stratum spinosum; d. h. das stratum corneum mit dem stratum lucidum und der obersten noch kernhaltigen Lage der Epithelzellen, in welcher die Keratohyalinkörnchen abge-



Fig. 1.

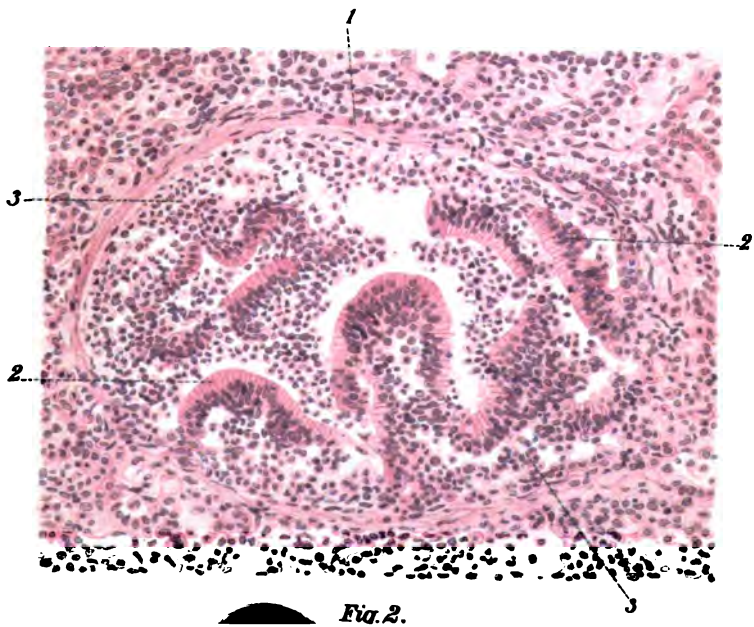

Fig. 2.

lagert sind, bildet die Decke, das rete Malpighii dagegen den Grund der Blase. Zuweilen, bei langsamer Ansammlung der Exsudationsflüssigkeit, wie dies z. B. bei der Ausbildung der Pockenpustel eintritt, wird die obere Schicht nicht plötzlich im Zusammenhang abgehoben, sondern es sammeln sich die Flüssigkeitstropfen langsam nach und nach an der Stelle des geringsten Widerstandes an; es entstehen mehrere kleinere, dicht nebeneinanderstehende Bläschen, welche durch einzelne in die Länge gezogene, noch stehen gebliebene Epithelzellen septenartig geteilt sind. Übrigens bleibt die in den Bläschen angesammelte Flüssigkeit nicht lange serös, fast gleichzeitig mit ihrem Auftreten kommt es auch zu einer Abscheidung von Leukocyten in die Höhlen, welche im Übrigen auch massenhaft in den Kittleisten zwischen den tieferen Schichten des stratum mucosum auf der Durchwanderung begriffen sind. Hiedurch wird der Blaseninhalt rasch mehr und mehr getrübt, um schliesslich vor seinem Durchbruch nach aussen rein eitrig zu werden. Ist dabei die primäre Schädigung der Gefässwandungen eine sehr intensive, so treten gleichzeitig mit den weissen Blutkörperchen auch rote hindurch, geraten mit in die Höhlen, deren Inhalt dadurch dunkel hämorrhagisch wird. (Schwarze Blattern). (Vgl. Bd. II, Taf. 115.) An Schleimhäuten, bei denen das stratum corneum fehlt, leistet natürlich die obere Lage des Epithels der Flüssigkeitsansammlung bei weitem nicht so lange Zeit Widerstand, und wir sehen infolge dessen z. B. bei der Eruption von Variolapusteln in der Mund- und Rachenschleimhaut sehr bald einen Durchbruch derselben nach aussen und damit die Ausbildung eines offenen Geschwürs.

In den Nieren lässt sich die Ansammlung serösen Exsudates (besonders nach Fixierung desselben in der oben angegebenen Weise) am schönsten innerhalb der Glomeruli nachweisen. Meistens kommt es dabei gleichzeitig zu einer mehr oder minder ausgedehnten Abhebung des Epithels von den Schlingen der Glomerulusgsfässe, dieselben werden mit in den Kapselraum verlagert, an dessen Wandungen angepresst und zeigen oft gleichzeitig Er-

scheinungen von regressiven Metamorphosen, besonders Verfettungen. Auch an den übrigen Nierenteilen kann es von Seiten des Gefässsystems zur Abscheidung entzündlichen Exsudates und zu einer bedeutenden entzündlichen, ödematösen Schwellung des Parenchyms kommen. Man sieht dann die Interstitien zwischen den Harnkanälchen verbreitert, und in den so entstehenden Lücken lässt sich überall eiweisshaltige, mehr oder minder durch Leukocyten getrübte Flüssigkeit nachweisen.

Grenzt das Entzündungsgebiet direct an präformierte Körperhöhlen an, so wird das entzündliche Exsudat naturgemäss in dieselben ergossen, und wir finden in denselben, z. B. in den Pleuren, im Peritoneum, im Pericard, manchmal sehr bedeutende entzündlich-seröse Flüssigkeitsansammlungen.

Da die stark eiweisshaltige Flüssigkeit reichlich fibrinogene Substanz enthält, so sind in derselben die Bedingungen zur Entstehung von Fibringerinnungen gegeben, sobald sie mit fibrinfermenthaltiger Substanz in Berührung kommt. Thatsächlich sehen wir derartiges sehr bald eintreten und zwar oftmals schon intravasculär. In dem ganzen Entzündungsterritorium können sich in den ad maximum ausgedehnten Gefässen Fibrinthromben entwickeln, welche zuerst in Form von kleinen, dichtstehenden Sternchen oder von büschelartig angeordneten, radiär ausstrahlenden Fäden auftreten. (Vgl. Taf. 4, Fig. 1). Man sieht dabei sehr deutlich die Fäden und Bälkchen gegen gewisse Punkte convergieren, welche meistens Leukocyten oder Trümmer von solchen, Blutplättchen oder losgestossene Endothelien, kurz irgendwelche Zerfallsprodukte von Zellmaterial darstellen. (Gerinnungscentren von Hauser.) Aber auch extracellulär in den Bindegewebsspalten oder zwischen den Zellen des die Gefässe umgebenden Gewebes kommt es zum Eintritt von Gerinnungen. Crystallähnlich schiessen überall Fäden, Balken und Büschel von Fibrin auf, welche sich weiterhin zu dichten Netzen oder zu schichtenförmigen Lagen verwandeln; auch hier sind häufig, in den Anfangsstadien wenigstens, Gerinnungscentren mit radiär an-

geordneten Fasern erkennbar; später bei dichteren Abscheidungen des Fibrins verschwindet natürlich diese Anordnung, und es kommt zur Verklebung von Fasern zu dickeren, homogen aussehenden Balken. Gewöhnlich geht um diese Zeit eine stärkere Leukocytenauswanderung vor sich, da das Fibrin offenbar selbst in hohem Grade chemotaktisch wirksam ist und eine gute Nährsubstanz für die Leukocyten darstellt, welche in deren Maschenräume eindringen und zwischen den Fasern und Balken unter Ausbildung der charakteristischen, pseudopodienartigen Figuren fortkriechen. Sehr häufig erleidet dabei das Gewebe, in welches die Absetzung des Exsudates erfolgte, eine mehr oder minder umfängliche Nekrose. Seine Zellen und Kerne sterben unter den bekannten Erscheinungen und Umlagerungen des Chromatins ab. Hiedurch wird natürlich wiederum reichlich Fibrinferment frei, welches seinerseits zur Vermehrung des faserstoffigen Exsudates und zur untrennbaren Verbindung der neu auftretenden Fibrinmassen mit den bereits abgeschiedenen Netzen Veranlassung gibt. Dabei entstehen dicke, balkenartige und knorrige Faserstoffgerinnungen, und es macht den Eindruck, als ob das Gewebe selbst eine Umwandlung in Fibrin erlitten hätte. Dieses ist aber nicht der Fall, sondern die Gerinnung schreitet in dem gleichen Masse fort, wie die Gewebsnekrose; die Producte der letzteren kommen hiedurch gar nicht zur Beobachtung, sondern an Stelle der mortificierten Zellen treten sofort neue Fibrinlagen, so dass die Kerne, welche meistens Wandhyperchromatosen oder andere Figuren der Karyorrhexis zeigen, in Lücken des Faserstoffnetzwerkes eingeschlossen und damit gleichsam ausgeschmolzen erscheinen. Durch Verklebung der zuerst in feinen Fäden abgeschiedenen Faserstoffmassen zu dicken, homogenen Balken, entsteht das sogenannte hyaline oder kanalisierte Fibrin (S. Taf. 16, Fig. 2). Da man häufig eine derartige Entstehung von Fibrin auch in absterbendem Bindegewebe findet, so hat dieser Process zu der Anschauung Veranlassung gegeben, dass eine directe Umwandlung von Bindegewebe in Faserstoff eintreten könne, ein Vorgang,

Tafel 34.

Fig. 1. **Entzündung des grossen Netzes vom Meerschweinchen, 3 Tage nach Injection einer Suspension von Lykopodiumkörnern.** Hämat.-Eosin. Vergr. 625.

1. Lykopodiumkörner im Durchschnitt.
1'. Ebensolche von oben gesehen.
2. Vergrösserte Bindegewebszellen, Fibroblasten.
3. Fibroblasten an die Fremdkörper angelagert.
3'. Mehrkernige Fibroblasten mit sehr grossen Protoplasmaleibern.
4. Kernwucherungen in Fibroblasten.
5 Leukocyten.

Fig. 2. **Frische eitrig-fibrinöse Pleuritis.** Carmin, Weigert's Fibrinfärbung. Vergr. 280.

1. Pleuraepithel.
2. Pleurabindegewebe.
3. Alveolarepithel.
4. Blutgefässe mit gewuchertem Endothel.
5. Fibrin in den Randalveolen.
6 Aufgelagertes Exsudatfibrin.
7. Nach aussen verlagerte Pleuraepithelien im Fibrin.
8. Leukocyten.

---

welchen von Buhl als die Bildung „desmoiden Faserstoffes", E. Wagner als „faserstoffige Umwandlung des Bindegewebes" beschrieben hat. Auch jetzt noch wird von manchen Seiten (E. Neumann, Baumgarten) an der Möglichkeit einer sogenannten „fibrinoiden Degeneration" von Bindegewebe festgehalten.

An den serösen Häuten ist in den ersten Stadien der exsudativen Entzündung das Epithel meistens noch gut erhalten (Taf. 34, Fig. 2), aber die Epithelzellen zeigen Schwellung und Lockerung ihres Verbandes; da und dort machen sich bereits einzelne Lücken durch Abstossung einiger Zellen bemerklich, sie erscheinen streckenweise etwas wie gegeneinander verschoben. Das unterliegende Bindegewebe ist gelockert, seine Fasern durch seröses Exsudat auseinandergedrängt, die Blutgefässe stark injiciert, die Endothelzellen geschwellt, auffallend ins Lumen einragend, manchmal mitotische Figuren in ihnen nachweisbar. Die Leukocyten in denselben zeigen deutliche Randstellung und später vermehrten Durchtritt. Auch rote Blutkörperchen sind frei

Taf. 34. Fig. 2.

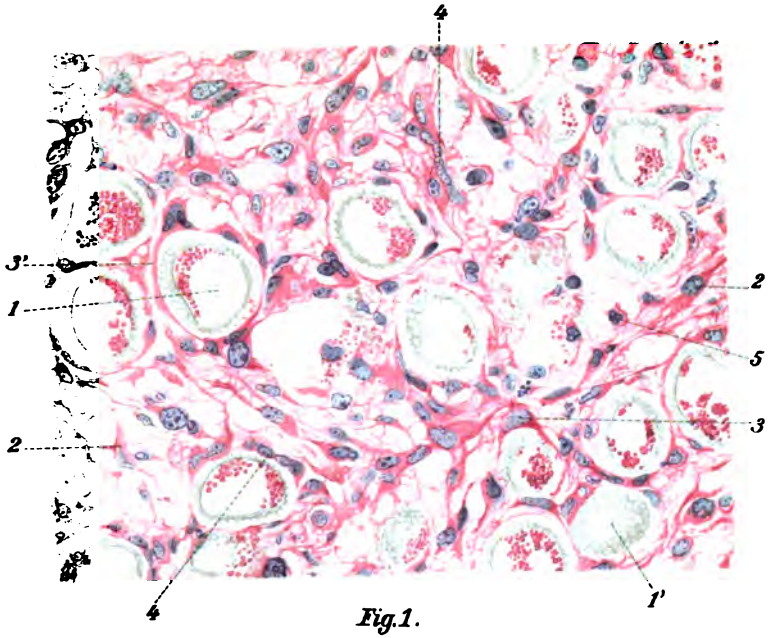

Fig. 1.

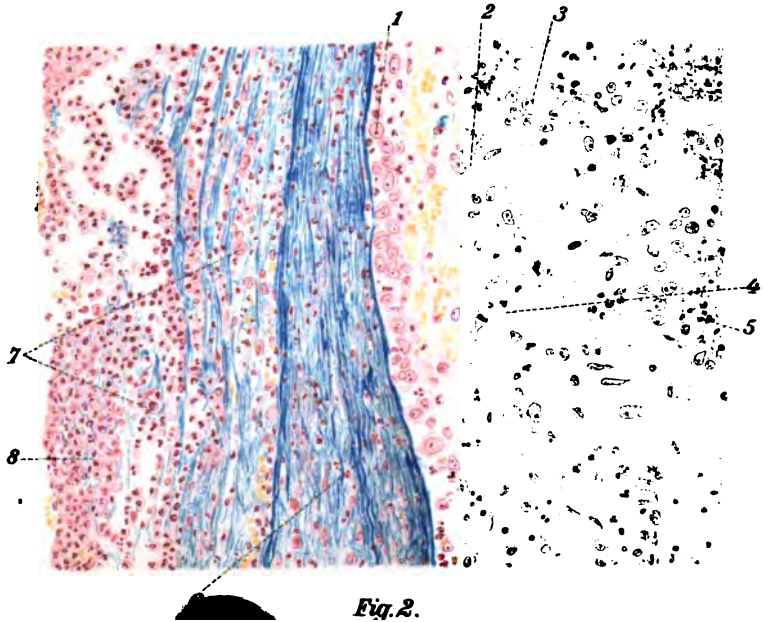

Fig. 2.

in das umgebende Maschenwerk hinausgetreten, die Lymphspalten sind gleichfalls erweitert, die Zellen ihrer Auskleidung vergrössert; dann sieht man oftmals in den Blut- und Lymphgefässen die ersten sternförmigen Fibrinabscheidungen eintreten. Leukocyten wandern durch die Bindegewebsfasern und durch die Lücken zwischen den elastischen Fasern bis unter das Epithel oder sogar durch dessen Lücken an seine Oberfläche. Die erste Fibrinentstehung lässt sich gewöhnlich über den Epithelzellen verfolgen. Es bildet sich eine auf grössere Strecken zusammenhängende, anfangs dünne, fädige, offenbar aus einzelnen Körnchen hervorgehende Fibrinlage aus, Aber auch unter den etwas abgehobenen Epithelien oder zwischen einzelnen Epithelzellen können feine Faserstoffpartikelchen aufschiessen; ja bisweilen kann es sogar zu einer umfänglicheren Ausbildung von dicken, balkenförmigen oder klumpigen Fibrinmassen direct über dem Bindegewebe mit Abhebung zusammenhängender oder gegeneinander verschobener Lagen von Epithelien kommen, und diese Beobachtung hat offenbar zur Anschauung einer directen Umwandlung von Bindegewebe in Faserstoff Veranlassung gegeben. Weiter macht sich eine Vermehrung der Faserstoffmassen bemerklich, und zwar gerinnen dieselben um so mehr in Form grober Klumpen und hyaliner Balken, je weniger das Exsudat durch die Beimengung von Leukocyten getrübt ist, während bei der Entstehung von eitrig-fibrinösen Auflagerungen der Faserstoff gewöhnlich lange Zeit in Form sehr feiner, parallel angeordneter Fäserchen oder feinmaschiger Netze auftritt, in deren Lücken sich die Leukocyten ansammeln.

Das Epithel verfällt weiterhin einer Degeneration; vorübergehend können sich Wucherungserscheinungen in denselben einstellen, es kann sogar zur Bildung mitotischer Figuren mit nachfolgender Zellteilung kommen; aber sein Zusammenhang wird mehr und mehr gelockert, dann treten Fettkügelchen in den Zelleibern auf, die Kerne gehen unter Bildung karyorrhektischer Figuren ebenfalls einer fortschreitenden Auflösung entgegen. Einzelne Epithelzellen werden stets durch die Fibrinfäden

Tafel 35.

Fig. 1. **Diphtherie der Uvula.** Carmin, Weigert's Fibrinfärbung. Vergr. 40.

1. Erhaltenes Plattenepithel.
2. Fibrinauflagerung.
3. Fibrin im nekrotischen Gewebe.
4. Nekrotisches Oberflächenepithel.

Fig. 2 **Teilstück aus dem vorigen.** Vergr. 300.

1. Verquollenes Epithel.
2. Blasenartige Hohlräume im Epithel.
3. Leukocyten.
4. Fibrin.
5. Kerne des untergegangenen Epithels im Fibrin.

Tafel 36.

Fig. 1. **Croupöse Pneumonie, graue Hepatisation.** Alaun-cochenille, Weigert's Fibrin- und Elastinfärbung. Vergr. 280.

1. Alveolarsepten mit elastischen Fasern.
2. Infiltriertes perivasculäres Bindegewebe.
3. Intraalveoläre Fibrinpfröpfe.
4. Interalveoläre Fibrinbrücken, die Kohn'schen Stigmen durchsetzend.

Fig. 2. **Fibrinöse Pericarditis in vorgeschrittener Organisation.** Pikrocarmin. Vergr. 67.

1. Epicardiales Bindegewebe.
2. Junges Granulationsgewebe.
3. Neugebildete Gefässe.
4. Von Granulationsgewebe ganz umschlossene hyaline Fibrininseln.
5. Fibroblasten zwischen Fibrinbalken.

---

abgehoben und können weit nach aussen vorgeschoben noch in späteren Zeiten durch ihre Zell- und Kernformen deutlich nachweisbar bleiben. Nach Zugrundegehen des Epithels kommt das Fibrin natürlich direct auf das Bindegewebe zu liegen. In dem letzteren können sich selbst fibrinöse Exsudationsvorgänge unter Bildung kleiner Netze in den Lücken abspielen, und weiterhin kann es durch Mortification von Bindegewebsteilen zu einem Ersatz derselben durch neuentstehendes Fibrin kommen, so dass es auf gewissen Stadien thatsächlich ungemein schwierig erscheint, das primäre Exsudatfibrin und das secundär gebildete, an Stelle zugrunde gegangenen Ge-

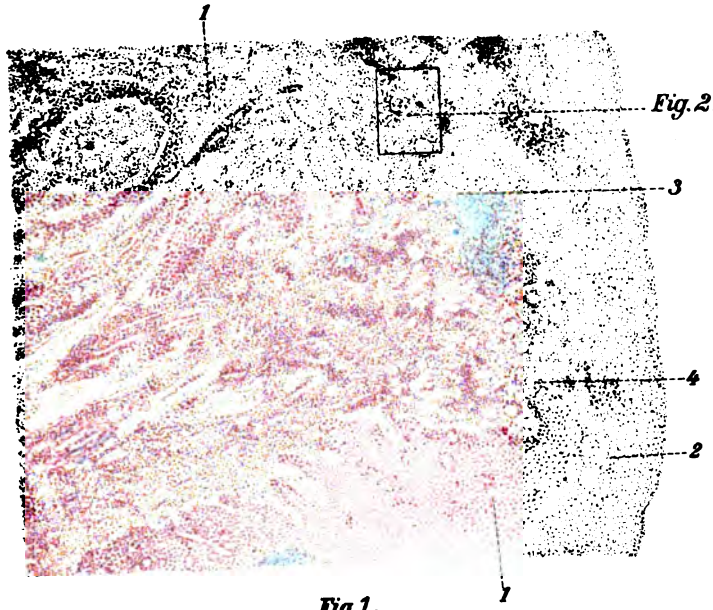

Fig. 1.

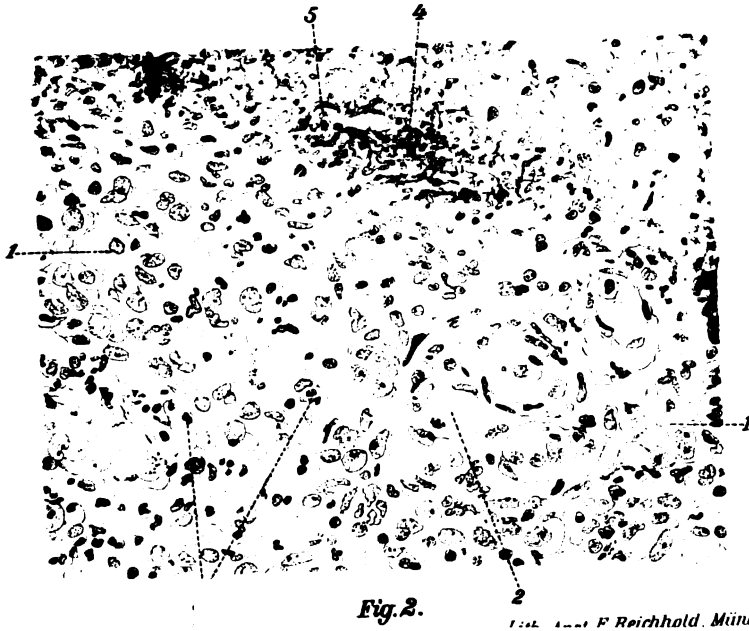

Fig. 2.

Lith. Anst. F. Reichhold, München.

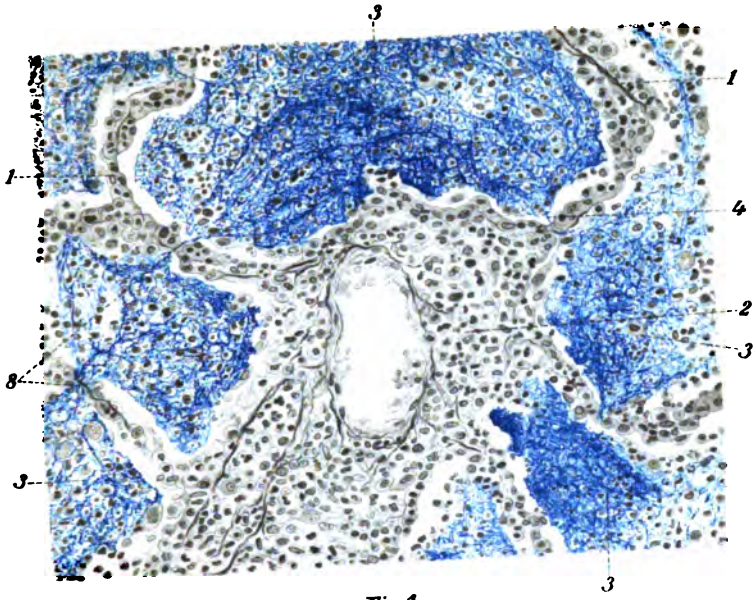

Fig. 1.

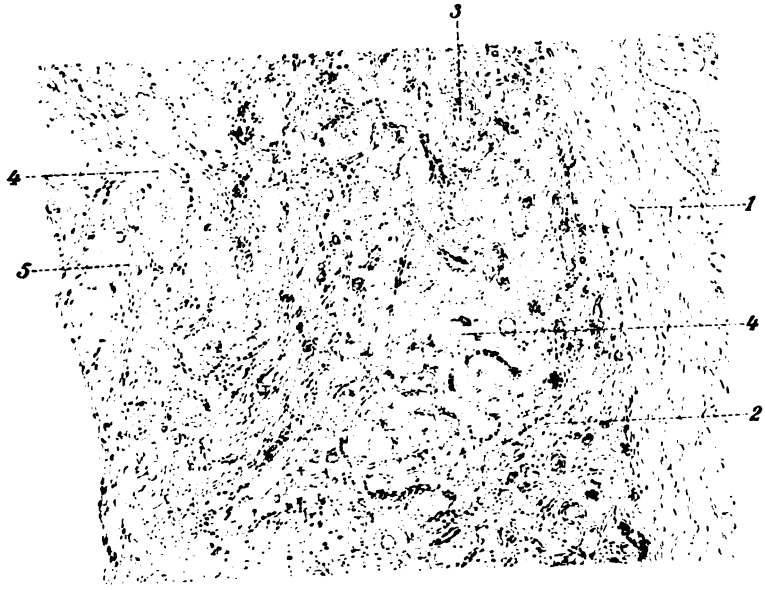

Fig. 2.

Lith. Anst F. Reichhold. München

webes getretene Fibrin zu unterscheiden. Aber auch dann noch ist eine directe Umwandlung von Bindegewebe in Faserstoff von der Hand zu weisen.

Wie überall im Körper stellt auch bei der primären, fibrinösen Entzündung der Faserstoff nur eine vorübergehende Bildung dar, er muss auf irgend eine Weise wiederum entfernt werden; am häufigsten geschieht dies durch Zerfall der Fibrinfasern und Umbildung derselben in eine von zahllosen, feinen Fettkörnchen durchsetzte und als solche der Resorption zugängliche, milchartige Suspension.

Am ausgedehntesten sehen wir diesen Vorgang eintreten bei dem klassischen Objekt der fibrinösen Entzündung, der croupösen Pneumonie. Die Entstehung der Fibrinfasern erfolgt hier ebenfalls durch Gerinnung aus einem zuerst flüssigen Medium, dem entzündlichen Ödem. In frühen Stadien kann man dabei auf das allerschönste das Auftreten von Gerinnungscentren an Stelle der vielfach absterbenden Alveolarepithelien sehen, von denen sich gestielte Büschel in das Lumen der Alveolen erheben (S. Bd. I, Taf. 36, Fig. 3). Gleichzeitig findet dabei eine reichliche Durchwanderung von Leukocyten in die gerinnende Flüssigkeit und ein Einschluss derselben in die entstehenden, dichten Netze statt. Die Ausfüllung der Lungenhohlräume durch das Exsudat ist eine sehr vollständige, wie sie sonst nur durch künstliche, ganz exacte Injectionen bewirkt werden kann, und man sieht infolgedessen auch die feinen stigmenartigen Verbindungen zwischen den einzelnen Alveolen von den Fibrinfäden durchsetzt (Kohn'sche Stigmen, Taf. 36, Fig. 1). Auf einzelnen Strecken können die Fibrinfäden auch hier zu dicken Balken zusammenfliessen. Später zerfällt der Faserstoff mitsammt den eingeschlossenen Zellen im Stadium der Lösung in eine trübe, dickflüssige Masse, und auf diese Weise können in kurzer Zeit erstaunlich grosse Quantitäten von Exsudat durch Resorption und Expectoration beseitigt werden. Die Menge des Exsudates kann dabei 1 Kilogramm und selbst mehr betragen (Bollinger), und die Hälfte der

Exsudatmasse ist wohl auf Fibrin, die andere Hälfte auf angesammelte und grösstenteils während der Krankheit neugebildete Leukocyten zu beziehen.

Aber nicht in allen Fällen braucht das fibrinös entzündliche Exsudat durch einfache Resorption zu verschwinden, genau so, wie wir dies bei der Wundheilung gesehen haben, kann dasselbe zum Vorläufer eines neugebildeten Bindegewebes werden, das fibrinöse Exsudat kann organisiert werden. Bei der Entzündung seröser Häute ist dies wenigstens bis zu einem gewissen Grade wohl immer der Fall. Rückstandlose Spontanaufsaugungen von fibrinösen Abscheidungen in den Pleuren oder im Peritoneum, bezw. im Herzbeutel, gehören wohl zu den grössten Seltenheiten. Nachdem das Epithel der betreffenden Serosa zugrunde gegangen ist, wächst von dem unterliegenden Bindegewebe ein junges Keimgewebe in das Fibrin hinein, bringt es durch active Aufzehrung zum Schwund, wobei wohl gleichzeitig auch Resorptionsvorgänge an zerfallenem Fibrin angenommen werden dürfen. Das Keimgewebe baut sich auf aus jungen, auf mitotischem Wege entstandenen Bindegewebszellen (Fibroblasten), untermischt mit kleinen Rundzellen, grösseren Plasmazellen (Polyblasten, Maximow) und mehr oder weniger Leukocyten und ist durchsetzt von gleichzeitig wuchernden Endothelsprossen. Da schon in dem präexistenten Bindegewebe einzelne Stellen nach ihrem Untergang, wie wir gehört haben, durch Fibrin ersetzt wurden und ausserdem das Eindringen des Granulationsgewebes in das aufgelagerte Fibrin nicht an allen Stellen gleichzeitig erfolgt, so resultiert hieraus auf einem gewissen Stadium eine sehr innige räumliche Vermischung von wucherndem Gewebe und Fibrin. Bei der weiteren Ausbildung des Granulationsgewebes und bei der nachträglich erfolgenden Ausscheidung von Fasergewebe durch die Fibroblasten kann es dabei an vielen Stellen zur vollständigen Umwachsung einzelner isolierter Fibrinklumpen und zu inselförmigen Einsprengungen von solchen in das Granulationsgewebe kommen, so dass auch diese Bilder, wenn

Taf. 36. Fig. 2.

man ihre Genese nicht genau in Betracht zieht, natürlich leicht Veranlassung zu der Annahme einer Faserstoffumwandlung aus Bindegewebe geben können. Die umschlossenen Fibrinteile sintern mehr und mehr zu homogenen, glänzenden Balken zusammen, bilden sogenanntes hyalines Fibrin und können noch in späten Stadien, wenn ringsum schon fertiges Fasergewebe ausgebildet ist, in Resten angetroffen werden (Taf. 36, Fig. 2). Das Endresultat einer derartigen Organisation ist stets die Ausbildung einer bindegewebigen Schwiele. Wo zwei einander gegenüberliegende Stellen seröser Häute von dem gleichen Process betroffen waren, kommt es dabei natürlich zu einer entweder auf grössere Strecken sich ausbreitenden, flächenhaften, oder zu einer umschriebenen, spangenförmigen Verwachsung (Synechienbildung). Die bindegewebige Verdickung der Serosablätter kann sehr bedeutende Grade erreichen. An der Lunge kann es bei gleichzeitiger Mitbeteiligung subpleural gelegener Lungenteile zu einer Induration derselben kommen.

Auch das in den Lungen abgeschiedene fibrinöse Exsudat bei der croupösen Pneumonie wird nicht in jedem Falle vollkommen eliminiert; auch hier kann es zu einer Substitution durch einwachsendes Bindegewebe kommen, welches seinen Ausgangspunkt von dem peribronchialen und perivasculären Gewebe nimmt und entlang den Fibrinfäden rankenförmig von Alveole zu Alveole durchwächst. Diese sinken infolgedessen nicht mehr zusammen, und ihre Wandungen verkleben nach Verlust ihres Epithels mit dem eingedrungenen Bindegewebe. Hiedurch wird natürlich eine dauernde Ausdehnung und Ausfüllung und eine sehr feste Consistenz des betreffenden Lungenabschnittes bedingt (chronische, fibröse Pneumonie, Carnification).

Ganz ähnliche Bilder können auch in Gelenkhöhlen nach fibrinöser Exsudatbildung entstehen; die Einlagerung von Fibrin ins Bindegewebe pflegt dabei eine sehr tiefe und innige zu sein, und nach Organisation desselben kann es zu einer nachträglichen, hyalinen Umwandlung des neugebildeten Bindegewebes kommen.

Hiedurch entstehen die teils noch mit der verdickten Synovialmembran zusammenhängenden, teils später durch die Bewegungen frei werdenden sogenannten Reiskörperchen.

Eine fibrinöse Entzündung, welche sich in den Schleimhäuten etabliert und gleichzeitig mit einer Nekrose von Sehleimhautgewebe verbunden ist, wird als Diphtherie bezeichnet. Nachdem man erkannt hat, dass die so häufig als Infectionskrankheit, namentlich bei Kindern in den Rachenorganen und in den oberen Respirationswegen auftretende diphtheritische Entzündung durch einen specifischen Mikroorganismus hervorgerufen wird, ist es vielleicht zweckmässig, den Namen Diphtherie und diphtheritische Entzündung (Diphtheritis) für die durch den Löffler'schen Diphtheriebacillus bedingten Processe allein zu reservieren und die auch sonst im Körper vorkommenden unter genau denselben anatomischen Veränderungen sich abspielenden Schleimhautentzündungen als „diphtheroide" bezw. nekrotisierende Schleimhautentzündungen zu benennen. Wir wissen nämlich, dass der Diphtheriebacillus durchaus nicht die alleinige Ursache des genannten Vorganges ist, sondern dass derselbe auch noch durch andere bakterielle Ursachen (Streptokokken, Typhus, Dysenterie-Infektionen), sowie durch eine Reihe von chemischen Agentien (Sublimat, Ammoniak, Cantharidin, Mineralsäuren), weiterhin durch Verbrennungen und Erfrierungen und endlich durch Ischämien bezw. Infarcierungen hervorgerufen werden kann. Das gemeinsame Merkmal aller dieser so verschiedenartigen Processe ist das primäre Auftreten einer Gewebsnekrose, welche im einen Falle eben durch die giftigen Stoffwechselproducte der Diphtheriebacillen, im anderen Falle, z. B. bei Urämie, durch das in der Darmschleimhaut abgeschiedene Ammoniak oder z. B. Embolisation einer Mesenterialarterie durch die Ischämie bedingt sein kann. Die entzündliche Reaktion des Schleimhautgewebes auf die in ihrer Aetiologie verschiedenartige Nekrose äussert sich in der gleichen Weise durch Absetzung eines fest-

gerinnenden Exsudates, welches in letzter Instanz der, aus den geschädigten Gefässen austretenden plasmatischen Flüssigkeit entstammt. Da in diesem Falle die Gewebsnekrose schon vorher vorhanden, die Fibrinfermentbildung also eine ungemein reichliche und räumlich ausgebildete ist, so tritt natürlich nicht nur an der Oberfläche der betroffenen Schleimhaut, sondern auch in deren Gewebe und zwar an Stelle der zugrunde gegangenen Gewebsbestandteile die Bildung von Exsudatfibrin ein und damit wird die Verbindung des letzteren mit dem Gewebe eine so innige, dass man gerade hier am schwierigsten in der Lage ist, die Anschauung von einer directen Umbildung von vormaligem Schleimhautgewebe in Faserstoff zu widerlegen. Auf den ersten Blick scheint es auch z. B. bei einer Diphtherie des Rachens (Taf. 35, Fig. 1 u. 2) ganz unmöglich, eine Grenze zwischen dem aufgelagerten Fibrin und dem an Stelle zugrunde gegangenen Epithels aufgetretenen Faserstoff zu ziehen. An den Fibringrenzen zeigt das Epithel alle Stadien von Auflösung und Zerfall seiner Kerne; die Zellschichten sind durcheinander geraten, von einander gelockert, an einzelnen Stellen haben sich grössere und kleinere, von Flüssigkeit gefüllte Hohlräume gebildet, Leukocyten sind zwischen die Epithelien in grosser Zahl eingedrungen, vereinzelt lassen sich bisweilen mitotische Figuren als Ausdruck eines reactiven Wucherungsversuches nachweisen. Die meisten Kerne aber zeigen irgendwelche Stadien von karyorrhektischen Figuren. Daran schliesst sich nach oben (Taf. 35. Fig. 2) eine Zone, in welcher die Zwischenräume zwischen den Kernen nicht mehr durch Zelleiber, sondern lediglich durch netzförmig miteinander verbundene, dicke Fibrinbalken ausgefüllt sind. Letztere nehmen ungemein häufig dabei eine glänzende, hyaline Beschaffenheit an (Taf. 16, Fig. 2), so dass wiederum die Kerne in dem Fibrin wie ausgeschmolzen erscheinen und frei in den kanalartigen Hohlräumen desselben zu liegen kommen. Am Rande der Nekrose und consecutiven Fibrineinlagerung findet zumeist eine sehr dichte Ansammlung

Taf. 35. Fig. 1 u. 2.

von Leukocyten statt, welche eine Art von Demarcationslinie gegenüber dem noch erhaltenen Gewebe darstellt. Das fibrinös infiltrierte und tote Schleimhautgewebe wird selbstverständlich abgestossen, und es bildet sich hieraus das diphteritische bezw. „diphtheroide" Geschwür. Der entstandene Substanzverlust wird durch Regenerationserscheinungen von dem umgebenden Epithel und bei tieferen Defecten unter Mitbeteiligung des subepithelialen Bindegewebes gedeckt. (S. o. pathol. Organisation.) Findet nur eine oberflächliche Absetzung einer aus geronnenen Exsudatmassen gebildeten Fibrinmembran auf die Schleimhaut statt, bei welcher es höchstens zu einer seichten Nekrose der oberflächlichen Schleimhaut kommt, so bezeichnet man diesen Process als Croup. Sehr häufig aber sind croupöse und diphtheritische bezw. diphtheroide, nekrotisierende Processe mit einander vermengt. Durch ein über das Schleimhautniveau austretendes und nachträglich gerinnendes Exsudat kommt es zur Bildung einer Croupmembran, während gleichzeitig in der Tiefe Nekrose mit consecutiver Ausbildung der Diphtheriemembran einsetzt, so dass die beiden Processe natürlich nicht mehr von einander getrennt werden können.

Sehr häufig findet auch in Lymphdrüsen gleichzeitig mit nekrotisierender Entzündung benachbarter Schleimhäute oder auch ohne solche die Absetzung eines fibrinösen Exsudates, hauptsächlich in den Lymphsinus statt, die wohl in allen Fällen auf die Einwirkung des gleichen schädlichen Agens durch Verschleppung mit dem Lymphstrom bezogen werden darf; so z. B. in den mandibularen und cervicalen sowie trachealen Lymphdrüsen bei Diphtherie des Rachens und der oberen Luftwege. Ein anatomisch ganz ähnlicher Process spielt sich ab bei der Typhusnekrose in den Darmfollikeln und den mesenterialen Lymphdrüsen. Sehr ausgedehnte Fibrinnetze mit gleichzeitiger Nekrose der Lymphocyten und der endothelialen Zellelemente der Lymphsinus werden auch bei der Pestnekrose der Lymphdrüsen in den Bubonen beobachtet. (Dürck.)

Die productiven Entzündungen, welche sich durch ihren chronischen Verlauf auszeichnen, gehen von vornherein vornehmlich mit der Neubildung von Gewebe und zwar von einem Keimgewebe einher, welches in allen Fällen zur schliesslichen Entstehung von Bindegewebe führt. Wir haben bereits oben gesehen, dass an den Gewebsparenchymen alle Proliferationserscheinungen bei der Entzündung nur sehr vorübergehender Natur sind und bald in degenerative Veränderungen umschlagen. Die histologischen Vorgänge der productiven Entzündung, die sich also stets am Gefässbindegewebsapparat abspielen, sind in keiner Weise verschieden von denen, welche wir bereits oben bei der Lehre von der pathologischen Organisation genauer kennen gelernt haben.

Specifische Entzündungen.

Infectiöse Granulome.

Man versteht unter infectiösen Granulomen (Granulationsgeschwülsten) specifische Entzündungsformen, welche durch das Eindringen bestimmter Infectionserreger in den Körper ausgelöst werden. Da die Entzündungsproducte wesentlich unter dem Bild scharf umschriebener Gewebsneubildung auftreten, so wurden dieselben früher mit den echten Geschwülsten in eine gemeinsame Gruppe von progressiven Processen gestellt; aber wie wir bei der Besprechung der Tumoren noch des näheren hören werden, ist der Unterschied ein ganz wesentlicher; es handelt sich um grundverschiedene Bildungen und nur eine oberflächliche Betrachtung derselben, ohne genaue Kenntniss ihrer Ursachen, konnte zu dieser Auffassung führen. Die Gewebsreaction pflegt je nach der Natur und nach den Eigenschaften des eingedrungenen parasitischen Keimes eine verschiedene und im allgemeinen für jeden Keim in ihrem weiteren Verlauf eine eigentümliche zu sein, so dass in vielen Fällen aus dem Befund der Gewebswucherung empirisch auf die Art des eingedrungenen infectiösen Agens geschlossen werden

Tafel 37.

Fig. 1. **Tuberkel aus der Lunge mit deutlichem Reticulum.** Hämat.-Eosin. Orcein. Vergr. 320.
1. Elastische Fasern der Alveolarwand.
2. Riesenzellen.
3. Pseudopodienartige Ausläufer derselben, untereinander in Verbindung tretend.

Fig. 2. **Diffuses tuberculöses Granulationsgewebe der Niere.** Hämat.-Orange. Vergr. 280.
1. Kerne von Epithelioidzellen.
2. Riesenzellen.
3. Fibrinoide Substanz zwischen den Zellen.

---

kann. Die Dauer der Granulationsgeschwulstbildung pflegt mit der Dauer der Vegetation der Mikroparasiten Hand in Hand zu gehen und im Falle des Absterbens der letzteren im Organismus ihren Abschluss zu erreichen. Secundär können sich dann regressive Metamorphosen an den Granulomen einstellen.

Ein fundamentaler Unterschied zwischen den echten Geschwülsten und den Granulationsgeschwülsten besteht in ihrer Ausbreitung im Organismus. Die Verbreitung der infectiösen Granulome im Körper von dem Orte ihres Eindringens, wo sie in vielen Fällen (aber nicht immer) die ersten Entzündungserscheinungen, den sogenannten Primäraffect, auslösen, erfolgt stets dadurch, dass die parasitischen Keime durch den Blut- oder Lymphstrom oder auf irgend einem anderen Weg in entfernte Körperbezirke gelangen, wo sie eine ganz gleichartige Entzündung auslösen wie am Orte ihrer ersten Invasion. Die echten Geschwülste aber metastasieren ausschliesslich dadurch, dass Teile der Muttergeschwulst nach anderen Organen oder Organbezirken verschleppt werden, dort stecken bleiben, zur Implantation gelangen und dass weiterhin aus diesen implantierten Geschwulstpartikeln infolge der denselben innewohnenden Wucherungsfähigheit neue, vollkommen gleichartige Geschwülste hervorgehen.

Ein grosser Teil der infectiösen Granulome äussert sich durch das Auftreten von aus Zellen aufgebauten

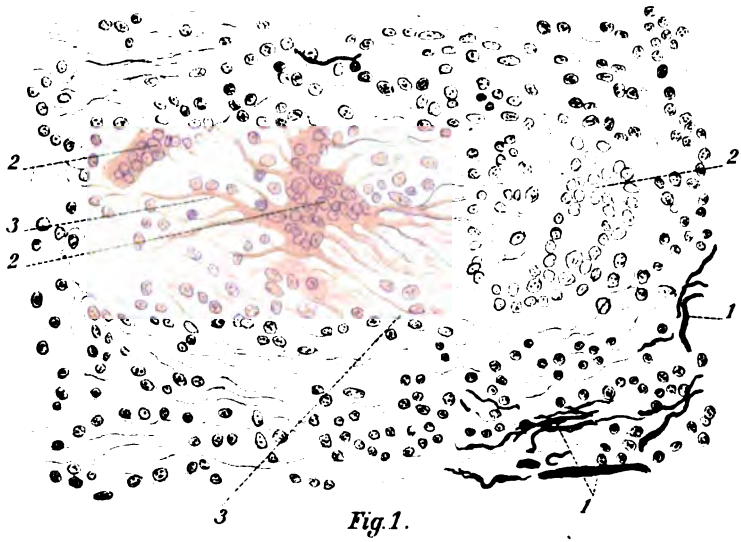

Fig. 1.



Fig. 2.

Lith. Anst F. Reichhold, München.

Knötchen, welche von Virchow als „tubercula" bezeichnet wurden. Man nennt daher alle diese Krankheiten „Tuberkelkrankheiten". Am häufigsten werden diese Tuberkel erzeugt durch die Thätigkeit desjenigen Mikroorganismus welcher nach dieser ihm in hervorragender Weise zukommenden Fähigkeit, tubercula im menschlichen und tierischen Organismus zu erzeugen, den Namen „Tuberkelpilz"*) erhalten hat. Aber auch andere parasitische und nichtparasitische Ursachen vermögen im Körper die Bildung von solchen Tuberkeln hervorzurufen; so genügt z. B. zu ihrer Erzeugung schon die Einverleibung von feinen, gleichmässig suspendierten Fremdkörpern, z. B. Weizengries, klein geschnittene Haarpartikelchen oder Seidenfäden; ferner wird bei einer Reihe anderer, durch parasitische Noxen hervorgerufener Gewebsbeschädigungen als der Ausdruck einer reactiven Entzündung knötchenförmige Gewebsneubildung beobachtet, so z. B. bei Syphilis, Rotz, Lepra, Aktinomykosis. Freilich zeigen die durch den Tuberkelpilz ausgelösten Knötcheneruptionen eine Reihe von so prägnanten Eigentümlichkeiten, welche offenbar durch die besondere Wirkungsweise des ätiologischen Agens bedingt sind, dass sie sich hiedurch von allen anderen Tuberkelkrankheiten unterscheiden.

I. Tuberculose.

Die durch das Eindringen des Tuberkelpilzes in den Organismus und seine Lebensthätigkeit in demselben hervorgerufenen Krankheitserscheinungen bezeichnet man als „Tuberculose". Dieselbe präsentiert sich im Körper am häufigsten durch die Entstehung von Zell-

*) Da der Erreger der Tuberkulose nach den neueren Untersuchungen nicht den monomorphen Bakterien zuzuzählen ist und keinen einfachen Bacillus darstellt, vielmehr in die Gruppe der Streptotricheen, also der pleomorphen Bakterien gehört, so ist in den folgenden Ausführungen vermieden worden, den seit langem eingebürgerten Namen „Tuberkelbacillus" anzuwenden, und soll statt dessen immer von „Tuberkelpilz" gesprochen werden.

Tafel 38.

Fig. 1. **Exsudative, tuberculös-käsige Hepatisation der Lunge.** Alaunecochenille, Weigert's Fibrin- und Elastinfärbung. Vergr. 280.

1. Vollkommen erhaltene Alveolarwände mit elastischen Fasern.
2. Verkästes Exsudat mit Kerntrümmern von Leukocyten und vereinzelten Alveolarepithelien.
3. Fibrinöses Exsudat.
4. Fibrinöse Interalveolarbrücke.

Fig. 2. **Verkäsung in einem Tuberkel der weichen Hirnhäute.** Hämat.-Eosin. Vergr. 645.

1. Epithelioidzellen.
2. Epithelioidzellen in Wanderung mit langen, ausgezogenen Kernen.
3. Rundzellen.
4. Zerfallene Kerne in Epithelioidzellen.
5. Freie Kerntrümmer.
6. Kernlose, ganz verkäste Gewebsmassen.

---

knötchen, also als eine „Tuberkelkrankheit", aber sie kann auch noch in anderen Formen in die Erscheinung treten, nämlich einmal als diffuses Granulationsgewebe und zweitens als exsudativ-entzündliche Veränderung. Es ist nach dem heutigen Stand unserer Kenntnisse also nicht sowohl die Anwesenheit des Tuberkels massgebend für die Diagnose der Tuberculose, sondern wir nennen tuberculös alle jene Veränderungen, welche durch den Tuberkelpilz im Körper hervorgebracht werden.

Das häufigste Product des Tuberkelpilzes ist die Bildung des Tuberkelknötchens. Dasselbe stellt immer eine Neubildung dar, welche aus dem befallenen Gewebe selbst hervorgewachsen ist; es handelt sich dabei nicht um eine Ansammlung von neu angesiedelten Zellen, sondern, wenigstens in den Anfangsstadien, stets um die Abkömmlinge von fixen Gewebszellen. Der Tuberkel geht hervor aus den Organzellen am Orte der Einwirkung. In welcher Weise wir uns diese Einwirkung in letzter Instanz vorzustellen haben, darüber herrscht noch keine vollkommene Klarheit und Übereinstimmung. Weigert nimmt an, dass die Wucherungen erst secundär eintreten,

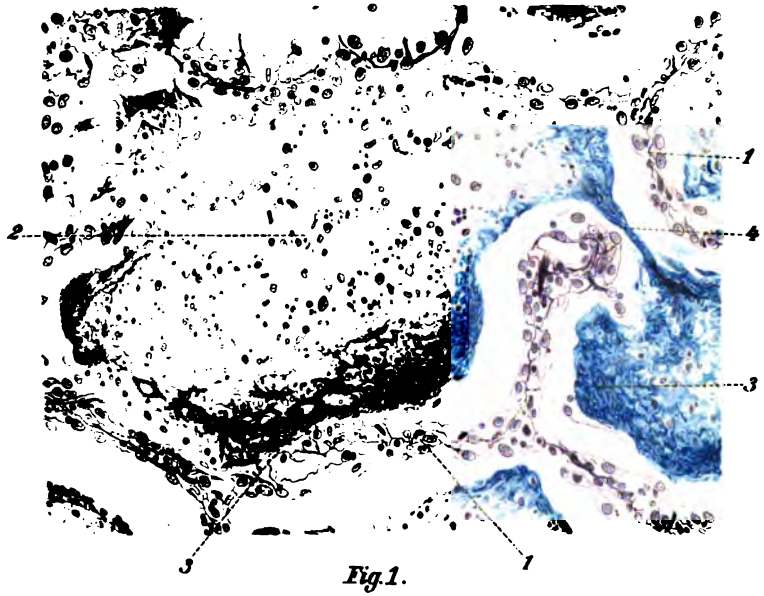

Fig. 1.

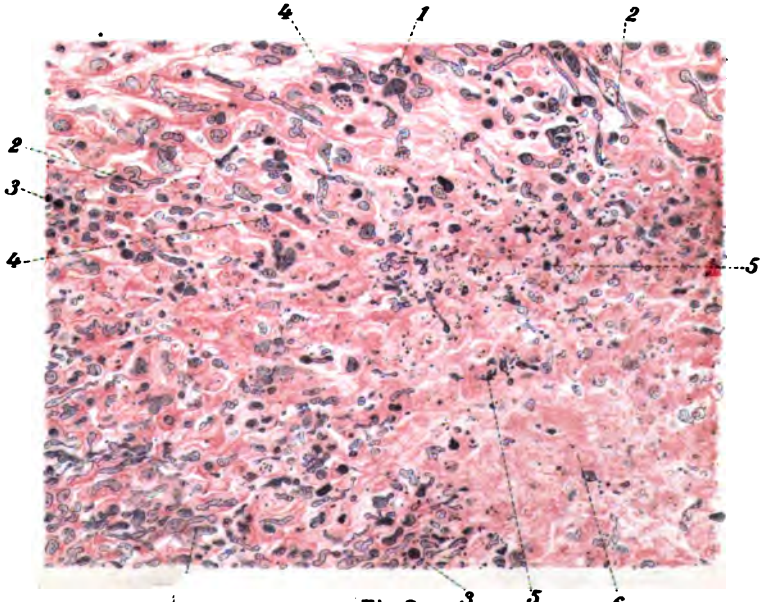

Fig. 2.

nachdem Schädigungen von Zellen und von Intercellularsubstanz als primäre Wirkungen des Tuberkelpilzes vorausgegangen sind. Wir haben hier also eine vollkommene Analogie mit der einfachen Entzündung, bei welcher wir ebenfalls eine primäre, schädigende Wirkung auf gewisse Organbestandteile, namentlich degenerative Zustände an den Gefässwandungen, als erste Folge der Einwirkung des entzündungserregenden Agens ansehen mussten, während alle weiteren exsudativen und cellulären Vorgänge erst hiedurch bedingt waren.

Bei der Bildung des Tuberkels treten primär die proliferativen Entzündungsvorgänge sehr in den Vordergrund. Als die erste Folge des Eindringens von Tuberkelpilzen in ein Gewebe sieht man die Anschwellung und die mitotische Teilung der präexistenten, fixen Gewebszellen. Diese Elemente gruppieren sich gewöhnlich kreisförmig oder kugelmantelförmig um die eingedrungenen Tuberkelpilze, wobei sie unter Anschwellung ihrer Protoplasmaleiber in dichten Verbänden nebeneinander liegen. Wegen dieses Verhaltens hat Virchow diese Zellen als „epithelioide" Zellen bezeichnet, sie liegen nämlich in einem epithelähnlichen Zusammenhange. Später ist der Ausdruck „epithelioide Zellen" vielfach irrtümlich und missbräuchlich angewandt und auf besondere Formen der Zellen übertragen worden; man wollte damit einen bestimmten Protoplasmareichthum derselben kennzeichnen. Das ist aber vollkommen unrichtig, denn auch eine Bindegewebszelle kann einen sehr grossen Zelleib besitzen, und andererseits können Epithelzellen bei ihrer gegenseitigen Aneinanderlagerung sehr mannigfache Formen annehmen und gelegentlich auch nur ganz geringe Protoplasmasubstanz aufweisen. Das tertium comparationis liegt also nicht in der Form, sondern in der gegenseitigen Anordnung der Zellen. Diese epithelioiden Zellen gehen wohl zumeist aus der Proliferation von Bindegewebszellen und von Endothelien hervor, sind also den Fibroblasten bei der einfachen Entzündung durchaus an die Seite zu stellen.

Von vielen Autoren wird auch jetzt noch die Anschauung vertreten, dass gelegentlich jede Zelle des menschlichen Körpers unter dem Einfluss von eingedrungenen Tuberkelpilzen proliferieren, epithelioide Zellen producieren und so zu den ersten Bausteinen des jungen Tuberkels werden könne. Thatsächlich sehen wir auch gerade bei der ersten Eruption von tuberculösen Granulomen in allen parenchymatösen Organen eine ziemlich lebhafte Wucherung der fixen Parenchymzellen, welche sich vor allem durch eine vermehrte mitotische Teilung derselben kund gibt. So findet man z. B. in der Leber nach Injection von Tuberkelpilzen in die Pfortader karyokinetische Figuren an Leberzellen, sowie an Gallengangsepithelien an denjenigen Stellen, welche der späteren Eruption von Zellknötchen entsprechen und die in unmittelbarer Umgebung der in den Capillaren stecken gebliebenen Tuberkelpilze liegen. Auch in den Nieren ist z. B. an den Harnkanälchenepithelien eine derartige Proliferationsthätigkeit bei intraarterieller Tuberkelpilzinjection schon in sehr frühen Stadien nachweisbar. Aber die Auffindung von Kernteilungsfiguren an diesen Zellen beweist noch lange nicht, dass sie selbst zu Elementen des Tuberkels umgewandelt werden können, und es ist dies, wie von Hansemann hervorgehoben hat, auch vom theoretischen Standpunkt aus mit Rücksicht auf das allgemein anerkannte Gesetz von der Specifität der Zelle (omnis cellula e ejusdem generis) von der Hand zu weisen. Wir werden später sehen, dass die Tuberkelzellen gelegentlich als Bindegewebsbildner auftreten können; es ist aber eine mit unseren heutigen Anschauungen über die Differencierung der Körperzellen unvereinbare Vorstellung, dass eine Zelle, welche ehemals als Epithelzelle eines drüsigen Organs oder einer Schleimhaut fungiert hat, oder deren Nachkommen jemals Bindesubstanz liefern könnten; auch auf dem Umweg durch die Tuberkelbildung ist eine solche vollkommene Änderung des Zellcharakters absolut unverständlich. Natürlich können aber Wucherungszustände an allen Parenchymzellen des

Körpers ausgelöst werden, wenn in ihrer Umgebung specifische Entzündungsprodukte wie Tuberkel sich etablieren. Aber diese Wucherungsvorgänge werden nur von vorübergehender Dauer sein und meistens nur die Vorläufer degenerativer Processe bilden, ganz genau ebenso, wie wir auch das Vorkommen einer echten parenchymatösen Entzündung im Sinne einer dauernden Zellproliferation an den Elementen parenchymatöser Organe von der Hand weisen mussten, ohne das Vorkommen vorübergehender Wucherungszustände als Ausdruck eines gewissen Frühstadiums der Gewebsschädigung in Abrede stellen zu können. Wir sehen sehr oft die Tuberkeleruption in allernächster Umgebung von epithelialen Gewebselementen sich abspielen, letztere dabei durch Proliferation erhebliche Volums- und numerische Zunahme erleiden, ohne dass sie aber in den Bereich des tuberculösen Granuloms selbst mit einbezogen würden. So z. B. kann bei der Schleimhauttuberculose des Kehlkopfes eine beträchtliche Verdickung des Epithels eintreten, welche sogar bis zur Metaplasierung desselben führt, so dass geschichtetes Plattenepithel an Stellen entsteht, welche normaler Weise nur Cylinderepithel tragen (Pachydermia laryngis). Ein ähnliches Verhalten zeigt das Ependym der Hirnventrikel bei der Entstehung von Tuberkeln unter demselben; es kommt zu Wucherungsvorgängen in diesen Zellen, aber sie werden nicht in Tuberkelzellen selbst umgewandelt. Da die wesentlichen Lieferanten der ersten Bausteine des sich bildenden Tuberkels also die fixen Bindegewebszellen und die Endothelzellen sind, so lassen sich die epithelioiden Zellen in jeder Weise den Fibroblasten bei der einfachen Entzündung an die Seite stellen; das Besondere bei ihrer Verwendung für das tuberculöse Granulom ist nur ihre radiäre Anordnung.

Liegt der junge, aus Epithelioidzellen bestehende Tuberkel in der nächsten Nähe von Blutgefässen, so werden dieselben fast ausnahmslos zum Verschluss gebracht und zwar einmal durch Compression infolge des expansiven Wachstums des Granuloms, oder durch actives Einwachsen

Tafel 39.

Reticulierter Tuberkel aus dem Zwerchfellperitoneum.
Vergr. 150.

1. Epithelioidzellen.
2. Grosse Riesenzelle mit verkästem Zelleib.
3. Verkäsungszone.
4. Reichlich entwickeltes Reticulum.
5. Junges, concentrisch-streifiges Bindegewebe der Umgebung.

---

des letzteren in die Gefässwand unter teilweiser Verwendung seiner Zellen zu Tuberkelzellen. Die Endothelien können dabei stark anschwellen und zeigen oftmals eine recht lebhafte, mitotische Teilung.

Aus diesen epithelioiden Zellen gehen nun manchmal schon auf frühen Stadien des Tuberkelwachstums Riesenzellen hervor. Wir können die Bildung derselben im allgemeinen wohl als den Ausdruck einer verminderten Lebensthätigkeit betrachten und haben im Tuberkel drei Formen von Riesenzellen zu unterscheiden: 1. Die Proliferationsriesenzellen, welche dadurch zu stande kommen, dass in einer und derselben Zelle eine wiederholte Kernteilung eintritt, ohne dass der Zelleib mit derselben gleichen Schritt halten könnte. Die Teilung erfolgt sehr häufig durch Amitose, d. h. infolge directer Teilung der Fragmentierung. Zuweilen zeigt der Zelleib bereits locale Nekrose oder Verkäsung, während in den Kernen die Wucherungsvorgänge noch fortdauern (Weigert). Eine zweite Form der Riesenzellbildung entsteht sicher durch Verschmelzung benachbarter Zellindividuen (Conglutinationsriesenzelle), wobei allerdings für die oft sehr vielkernigen Exemplare doch noch eine nachträgliche Vermehrung der Kerne in dem durch die Confluenz vergrösserten Protoplasmaleib angenommen werden müsste. Endlich kann aber auch das Bild von Riesenzellen in Schnittpräparaten durch Querschnitte von hyalin thrombosierten Gefässen mit vergrösserten oder confluierten Endothelien entstehen. Es handelt sich hier natürlich nicht um eine echte Riesenzellbildung; diese Formen unterscheiden sich auch gewöhnlich durch ihre regelmässige runde

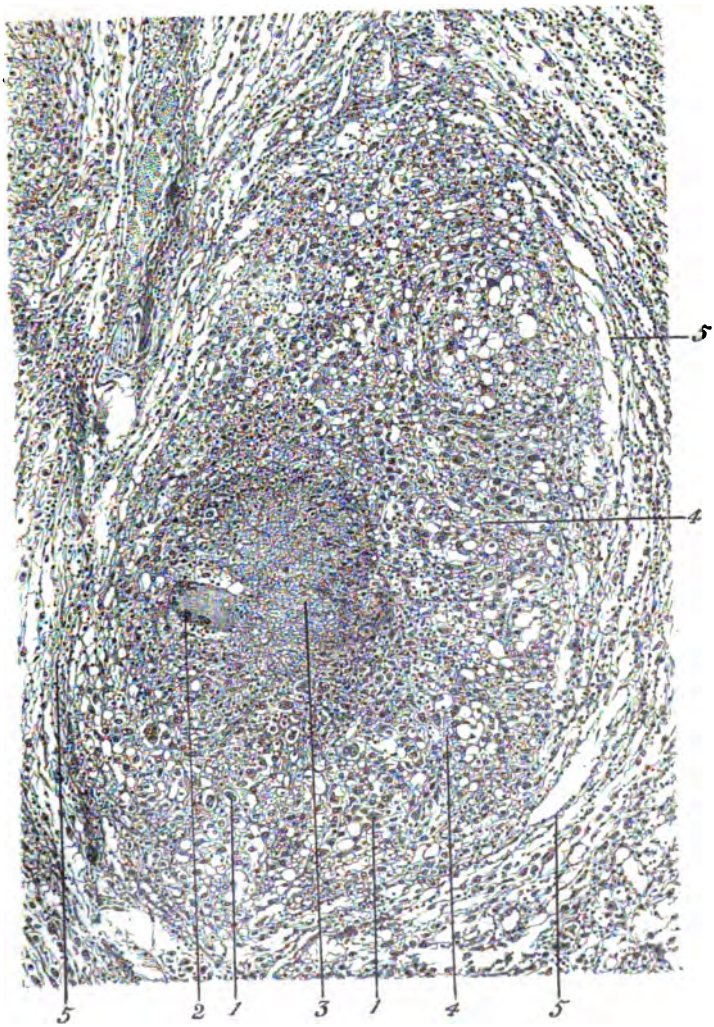
5
4
5
2
1
3
1
4
5

Form und ihre nach aussen glatten, scharfen Conturen, aber ihre wirkliche Genese kann nur auf grösseren Serien von Schnitten richtig erkannt werden. Jedenfalls hat diese Form von Riesenzellen mit der echten Langhans'schen Tuberkelriesenzelle nichts zu thun.

Ist auf diese Weise durch Proliferation der zunächst von der Pilzeinwirkung betroffenen Zellgruppe der Tuberkel zu einer gewissen Grösse herangediehen, auf welcher er gewöhnlich mit freiem Auge eben erkennbar wird, so siedeln sich zunächst in seiner Peripherie andere Elemente an. Es lagern sich hier kleine Rundzellen von dem Typus der Lymphocyten an, welche im Anfang nur die Randzone durchsetzen oder umgeben und so zu einer Vergrösserung des Zellknötchens beitragen, bald aber auch in die inneren Teile des Tuberkels selbst activ einwandern können. Die Beimischung dieser Rundzellen ist eine sehr wechselnde und durchaus nicht bei allen Tuberkeln gleichmässige. Sie kann so stark überhand nehmen, dass die Epithelioidzellen dadurch auseinandergedrängt und später fast ganz zum Verschwinden gebracht werden, sie kann aber auch lange Zeit vollkommen ausbleiben, selbst wenn in den centralen Partien des Tuberkels sich längst schon regressive Metamorphosen eingestellt haben. Diese Rundzellen stammen sicher aus den durch die Tuberkeleruption alterierten Blutgefässen der Umgebung, sie sind im allgemeinen der kleinzelligen Infiltration bei der einfachen Entzündung, bezw. den sogenannten „Polyblasten" (Maximow), oder „Leukocytoiden" (Marchand) an die Seite zu setzen. In den späteren Stadien treten neben diesen einkernigen Formen vielfach auch polymorphkernige Leukocyten auf, welche infolge massenhafter Emigration so zahlreich in der Peripherie der Tuberkel sich ansammeln können, das derselbe förmlich in ein eitrigzelliges Exsudat eingebettet erscheint.

Auch sonstige Exsudationserscheinungen können bisweilen bei der Entstehung des tuberkulösen Granuloms ausgesprochen sein; so findet sich z. B. häufig offenbar gleichfalls als der Ausdruck einer intensiven Gefäss-

schädigung und hiedurch bedingten Exsudation die Absetzung einer wechselnden Menge von Fibrin sowohl in den centralen wie in den peripheren Teilen des Tuberkels. Seine Menge ist übrigens eine ganz inconstante, und auch innerhalb ein und desselben Organs kommen sehr grosse Schwankungen vom vollständigen Fehlen des Fibrins bis zur Abscheidung reichlicher Faserstoffnetze vor. Jedenfalls geht aus dieser Variabilität in der Beteiligung gerinnbaren Entzündungsexsudates deutlich hervor, dass dasselbe keinen integrierenden Bestandteil des Tuberkels darstellt, sein Auftreten vielmehr von nebensächlichen Faktoren, vielleicht Virulenzgraden des Tuberkelpilzes abhängig ist.

Weiterhin findet sich in jedem Tuberkel, aber gleichfalls in wechselnder Ausbildung, eine sehr feinfaserige Gerüstsubstanz, welche man als Tuberkelreticulum bezeichnet und welche sich gewöhnlich als zarte Intercellularsubstanz zwischen den epithelioiden und Riesenzellen ausbreitet. Dasselbe ist früher vielfach als ein blosses Kunstproduct, entstanden durch die Einwirkung der Conservierungsflüssigkeiten auf die saftreichen Zellen des jungen Tuberkels angesehen worden. Aber man kann sich vielfach überzeugen, dass dieses Reticulum ganz unabhängig von der Art der Conservierung als ein sehr deutlich ausgesprochener und wesentlicher Bestandteil des Tuberkels nachweisbar ist. Seine Entstehung ist wohl keine einheitliche. Ein Teil desselben geht sicher hervor aus den stehen gebliebenen Resten der faserigen Grundsubstanz des ehemaligen Organgewebes, in welchem die Tuberkeleruption sich etabliert hat, und dementsprechend wird dieser Anteil in seiner Menge wechseln, je verschiedener die Ausbildung der Fasersubstanz in dem betroffenen Organe war. Ausserordentlich schön kommt z. B. das Reticulum in jungen Tuberkeln seröser Häute gewöhnlich zur Darstellung (Taf. 39). Die Fasern des Grundgewebes werden durch die wuchernden Tuberkelelemente auseinandergedrängt, in die Länge gezogen, verdünnt, und hiedurch kann die Gerüstsubstanz ausserordentlich zart erscheinen,

kann jedenfalls an verschiedenen Stellen auch völlig zu Grunde gehen. Ein Teil des sogenanten Reticulums verdankt aber sicher neugebildeten Fasern seine Entstehung und zwar den Ausläufern von epithelioiden und Riesenzellen. Besonders an den letzteren sind manchmal ausserordentlich zahreiche, spinnenfussartige und verzweigte Protoplasmafortsätze erkennbar, welche untereinander und mit solchen benachbarter epithelioider Zellen zu einem zusammenhängenden Netzwerk confluieren (Taf. 37, Fig. 1). Endlich kann auch noch eine neugebildete, gerinnungsfähige Zwischensubstanz zwischen den Elementen des Tuberkels zum Auftreten eines faserigen Reticulums führen. Es handelt sich dabei wohl meistens um die sogenannte fibrinoide Substanz, welche, wie sogleich zu erwähnen sein wird, in bestimmten Beziehungen zu den regressiven Metamorphosen im Tuberkel steht und in Form eines feinen Fasergerüstes zwischen dessen Zellen ausgespannt sein kann.

Der Tuberkel ist also in jedem Organ eine Erscheinung neuer Bildung, hervorgegangen aus einer Wucherung bestimmter, präexistenter Organzellen. Aber auch ausserhalb von Organen vermögen Tuberkel zu entstehen und zwar in fibrinösen Exsudaten. Sie erscheinen hier allseitig umgeben von geronnenem Faserstoff als inselförmige Einsprengungen oder nestartige Zellansiedelungen. Gerade diese ausser allem Zusammenhang mit fixen Organzellen entstehenden Tuberkel sind stets von den Anhängern und Verfechtern der Lehre einer ausschliesslichen Bildung der Tuberkel aus emigrierten Leukocyten als Beweis für die Richtigkeit ihrer Anschauungen angeführt worden, weil das Zellmaterial in den Fibrinbelägen einer serösen Haut oder einer Gelenkmembran nur durch Emigration dorthin gelangen könne, und doch bauten sich diese Tuberkel ebenso aus „epithelioiden" Zellen und Riesenzellen auf wie die mitten in Organen und mit diesen in geweblichem Zusammenhang liegenden. Freilich können diese isolierten Tuberkel nur aus „Wanderzellen" entstehen, d. h. aus Zellindividuen, welche mit eigener Locomotionsfähigkeit aus-

gestattet sind, aber wir haben bereits bei der Betrachtung des einfachen entzündlichen Granulationsgewebes gesehen, dass die Abkömmlinge der fixen Bindegewebszellen und der Endothelien, die Fibroblasten, mit einer sehr ausgesprochenen Motilität ausgestattet und sehr wohl befähigt sind, in den Maschenräumen des Faserstoffes sich activ vorwärts zu bewegen, ja dass dies bei jedem Process der Wundheilung, bei welchem der Defect primär durch Fibrin gedeckt wird, geradezu die Regel ist. Die Fibroblasten durchwandern das Fibrin, welches dabei teilweise von ihnen aufgezehrt wird und eine positiv chemotaktische Wirkung nicht nur auf die Leukocyten, sondern auch auf diese Zellen und auf Gefässsprossen ausübt. Es kann daher nicht Wunder nehmen, wenn auch eine Tuberkelbildung auf diese Weise zustande kommt, wenn Fibrinhäute die Ablagerungsstätte von Tuberculoseerregern sind; Fibroblasten dringen bis zu diesen vor und umgeben dieselben in Form eines epithelioiden Zellwalles. Daneben können natürlich auch noch Lymphocyten und Leukocyten in wechselnder Menge einwandern und zur Vergrösserung des Tuberkels beitragen.

Der umschriebene Tuberkel ist aber nicht die einzige Erscheinungsform, in welcher die der Ansiedlung von Tuberkelpilzen folgende reactive Entzündung in Geweben sich äussern kann. Zuweilen kommt es nicht zur Bildung circumscripter Knötchen, sondern es etabliert sich nur ein diffuses Granulationsgewebe, welches ganz ebenso aufgebaut sein kann wie ein bei einfacher Entzündung auftretendes und sich von dem letzteren nur durch die Anwesenheit der specifischen Mikroorganismen und durch seine Neigung zu regressiven Metamorphosen unterscheidet. Man findet dasselbe offenbar bei der gleichzeitigen Einwirkung grösserer Mengen von Tuberkelpilzen über ausgedehntere Gewebsstrecken, so z. B. in der Niere bei der Ausscheidung reichlicher Tuberculoseerreger, in den Ureteren, in der Uterusmucosa oder zuweilen auch, besonders bei Tieren (Rindern), auf serösen Häuten bei Anwesenheit von reichlichen tuberkelpilzhaltigen Er-

güssen. Dieses neu gebildete Granulationsgewebe unterscheidet sich von dem umschriebenen Tuberkel namentlich auch durch seinen Gehalt an neu gebildeten Gefässen, welche im umschriebenen Tuberkel niemals angetroffen werden Nachträglich können sich in dem Granulationsgewebe Tuberkel etablieren und durch peripher dicht angeordnete Rundzellen eine deutliche Abgrenzung von der Umgebung erhalten.

Endlich vermag aber der Tuberkelpilz auch noch rein exsudative Oberflächenentzündungen auszulösen, bei welchen das Entzündungsexsudat alle Variationen zwischen dem rein serösen, fibrinösen und eitrigen aufweisen kann. So finden wir z. B. bisweilen Formen von tuberculöser Leptomeningitis, bei welchen die gewebliche Reaction lediglich in der reichlichen Ansammlung eines rein eitrigen oder eitrig fibrinösen Exsudates besteht. Besonders aber kann die Lunge von vornherein der Schauplatz rein exsudativer, tuberculöser Entzündung sein. Dieselbe unterscheidet sich also in den ersten Stadien ihres Auftretens durch nichts von einer gewöhnlichen exsudativen Entzündung, z. B. von einer croupösen Pneumonie. Die Alveolarsepten bleiben vollkommen intact, sind nicht verdickt, höchstens kann ihr Epithelbelag Wucherungsvorgänge aufweisen, aber im Innern der Alveolarlumina entsteht eine mit Fibringerinnung einhergehende Exsudation, welche mit der Emigration von Lymphocyten und Leukocyten vergesellschaftet ist. Aber das Exsudat wird nicht in der gewöhnlichen Weise gelöst oder organisiert, sondern nun documentiert sich der specifisch tuberculöse Charakter desselben, indem es nachträglich einer typischen, käsigen Nekrose anheimfällt. Aber zu keiner Zeit des Bestehens dieser Processe ist es zur Bildung umschriebener oder diffuser Granulationen gekommen (Taf. 38, Fig. 1). Auf diese Weise können über grosse Lungenabschnitte ausgedehnte Exsudationsprocesse zustande kommen, welche weiterhin durch Eintreten der käsigen Nekrose zum Auftreten der sogenannten käsigen Hepatisation führen. Taf. 38. Fig. 1.

Alle tuberculösen Bildungen, sowohl die umschriebenen Tuberkel wie das diffuse Granulationsgewebe, wie auch die rein exsudativen Bildungen tragen den Keim der Hinfälligkeit in sich. Sie verfallen nach kurzer Zeit ihres Bestehens jener eigentümlichen Nekrose, welche wir als Verkäsung bezeichnen, d. h. deren Endresultat die Entstehung einer trockenen, ziemlich festen und gänzlich blutleeren, structurlosen Masse ist. Die letzte Ursache für den Eintritt dieser Nekrobiose liegt wohl in dem infectiösen Agens selbst und zwar in den von den Tuberkelpilzen ausgeschiedenen giftigen Substanzen. Wir müssen sogar eine gewisse Fernwirkung dieser Toxine annehmen, denn man sieht bisweilen die Verkäsung auch eintreten in Bezirken, in welchen Tuberculosepilze nicht oder nur äusserst spärlich nachweisbar sind, während in einiger Entfernung grössere Ansammlungen von solchen vorhanden sind. Dass es sich dabei nicht, wie man früher angenommen hat (Virchow), um eine einfache Eintrocknung oder Inspissation handeln könne, geht schon aus der Thatsache hervor, dass die verkäsenden Herde, wie z. B. die käsige Pneumonie, manchmal unter nicht unbeträchtlicher Volumsvermehrung einherschreiten. Gegenüber der einfachen Coagulationsnekrose ist der Vorgang gekennzeichnet durch das Auftreten einer ausserordentlich feinkörnigen Verfettung neben allen bei der einfachen Nekrose vorkommenden Erscheinungen der Karyorrhexis und Karyolysis mit Zertrümmerung der Kerne in unendlich feine Partikelchen und schliesslicher Auslaugung der Chromatinsubstanzen. Gleichzeitig ist bei dieser Form des Absterbens von Zellen eine offenbar aus dem Blut herstammende und dann fest erstarrende Masse zwischen den nekrobiotischen Zellen vorhanden, welche wegen ihrer morphologischen und genetischen Ähnlichkeit mit dem Faserstoff als fibrinoide Substanz bezeichnet wurde (Schmaus und Albrecht). Sie ist vielleicht die Hauptursache der festen und trockenen Beschaffenheit der käsig nekrotischen Masse. Die Verkäsung setzt bei umschriebenen Tuberkeln stets in

deren Centrum ein und schreitet von hier concentrisch gegen die Peripherie fort, die verkästen Teile zeichnen sich im gefärbten Präparat durch absoluten Verlust ihrer Kernfärbbarkeit aus (Taf. 38, Fig. 1 und 2). In der Zone des Fortschreitens macht sich die uns bereits bekannte Erscheinung der Karyorrhexis mit allen den Chromatinumlagerungsvorgängen bemerklich, welche schliesslich zu einem Verlust desselben führen, nachdem dasselbe in ausserordentlich feine Splitterchen zerlegt wurde. Am diffusen tuberculösen Granulationsgewebe schreitet die Verkäsung meist gleichmässig fort, indem sie zur Entstehung grosser, käsig-nekrotischer Flächen führt, z. B. in der Mucosa des Uterus, der Ureteren und des Nierenbeckens. Aber auch die rein exsudativ-tuberculösen Processe verfallen der käsigen Nekrose. Ist das Exsudat rein eitrig, so findet dabei eine Eindickung unter feinkörniger Verfettung und Abscheidung von Fibrinoid statt; hat das Exsudat aber einen zellig-fibrinösen Charakter, so werden zuerst die Zellen in die käsige Detritusmasse umgewandelt, während der Faserstoff der fortschreitenden Nekrobiose noch längere Zeit erfolgreich Widerstand leisten kann. Auf diese Weise kommt es z. B. bei den käsigen Hepatisationen der Lunge häufig zu Bildern, in welchen die centralen Teile des Alveolarinhalts bereits vollkommen verkäst sind, während der periphere, rein fibrinöse Anteil des Exsudates sowie die ebenfalls fibrinösen Interalveolarbrücken noch gut erhalten sein können (Taf. 38, Fig. 1). Später wird auch der Faserstoff mehr und mehr in das Verkäsungsgebiet mit einbezogen; er verliert seine typische, tinctorielle Reaction, während er optisch noch eine Zeit lang nachweisbar sein kann. Endlich greift die käsige Nekrose auch auf diese Faserstoffnetze und Balken und weiterhin sogar auf die vorher intacten zelligen Gebilde der Alveolarwände über. Am längsten leisten die elastischen Fasern der Verkäsung Widerstand, und man sieht oftmals in vollkommen käsig hepatisierten Lungenabschnitten, in welchen kein einziger Zellkern mehr färbbar, kein Zellleib und keine Fibrinfaser mehr

Taf. 38. Fig. 1 u. 2.

Tafel 40.

Fibröse Tuberkel der Lungenspitze (schieferige Induration). Vergr. 20.

1. Schwielig verdickte Pleura mit einzelnen Infiltrationsherden.
2. Dichte, in schwieliges Gewebe abgelagerte Kohlepigmentmassen.
3. Gefässräume.
4. Alveolarräume mit gewuchertem Epithel.
5. Käsige Centren der Tuberkel.
6. Concentrisch-streifiges Bindegewebe in deren Umgebung.

---

sichtbar ist, das elastische Gerüst noch gut erhalten. (Vgl. Band I, Taf. 42, Fig. 2 und Taf. 43, Fig. 2.)

Vollkommen verkäste Herde verfallen nachträglich häufig einer Ablagerung von Kalksalzen, welche sich anfänglich in Form von kleinen, eckigen Körnern einstellen, später zu grösseren Drusen und concrementartigen Bildungen zusammenfliessen und schliesslich zu einer vollkommenen mineralischen Umwandlung der verkästen Gewebspartien führen können.

Ein ebenfalls häufig beobachteter Ausgang der tuberculösen Granulationsgeschwulstbildung ist deren fibröse Umwandlung. Wir haben bereits gehört, dass die sogenannten epithelioiden Zellen des Tuberkels ihrer Herkunft nach nichts anderes sind als Fibroblasten, wie wir solche in gewöhnlichen Granulationsgeweben als Abkömmlinge der fixen Bindegewebszellen und Endothelien auftreten sehen. Für gewöhnlich kommen nun diese Fibroblasten nicht bis an das Endziel ihrer Entwicklung, d. h. zur Production von faserigem Bindegewebe, weil eben die toxische Wirkung der Tuberkelpilze vorher zu einer käsigen Nekrose des gesamten Zellmaterials führt. Sterben aber die Tuberkelpilze in den Granulomen ab, oder veringert sich ihre Virulenz, so kann nachträglich der Tuberkel wiederum die Specifität seiner Entzündungsform aufgeben, (von Rindfleisch) und es kommt dann zu einer reichlichen Ausbildung von faserigem Bindegewebe von Seiten der Epithelioidzellen. Ist im Centrum bereits eine partielle Verkäsung eingetreten, so lagern sich die epithelioiden Zellen

Tab. 40.

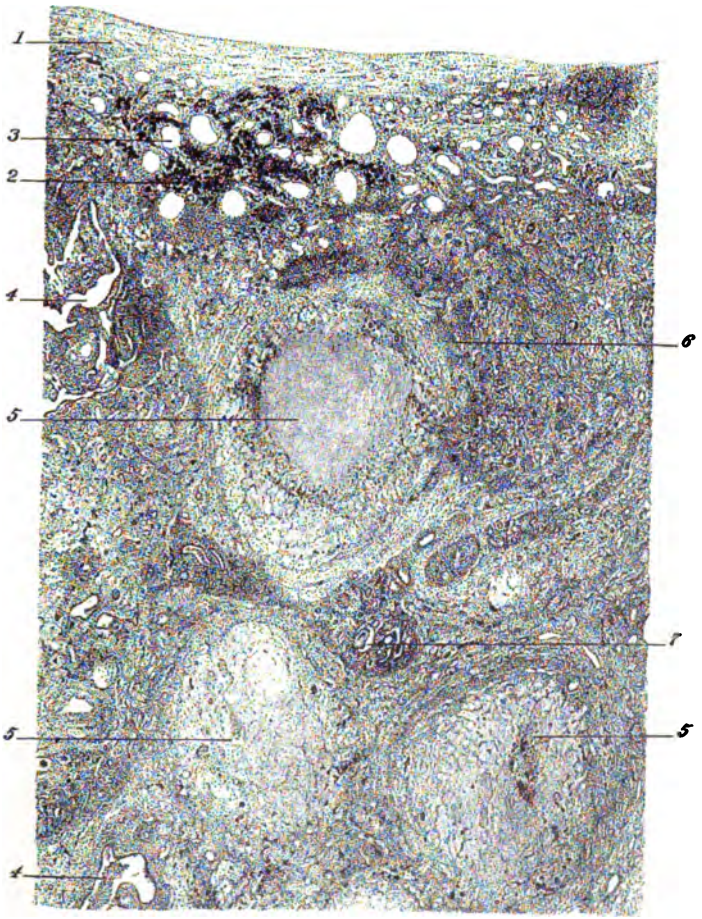

meistens in radiärer Anordnung um dieselben nnd können unter Zerfall ihrer Protoplasmaleiber in Fasern sich allmählich in Bindegewebszellen umwandeln. Die faserige Intercellularsubstanz tritt mit derjenigen des Nachbargewebes in Verbindung und stellt mit derselben oftmals ein lockeres, reticuläres Gewebe dar, in welches die rundzelligen Elemente, ähnlich wie bei den Lymphfollikeln in deren Reticulum eingestreut sind; oder die Bindegewebsproduction nimmt von Anfang an eine kreisförmige, concentrisch streifige Richtung an, unter Ausbildung schichtenförmiger Bindegewebslager um das verkäste bezw. verkreidete oder verkalkte Tuberkelcentrum. Unter Schwund der zelligen Ellemente kann dieses Bindegewebe einen sehr derben, sklerotischen Charakter annehmen und den nekrotischen Herd vollkommen von seiner Umgebung isolieren. Gewöhnlich kommt es dabei gleichzeitig in der Nachbarschaft zu einer secundären Bindegewebsneubildung, welche sich mit der fibrösen Kapsel des Tuberkels verbindet, so dass schliesslich sehr ansehnliche Bindegewebslager mit diffuser Induration über grössere Gewebsabschnitte entstehen können. Nach von Rindfleisch sollen sich auch die Riesenzellen an der Bildung des Fasergewebes beteiligen, indem sie in so viele, dicht bei einander und parallel zu einander liegende Spindelzellen zerfallen, als sie vorher Kerne besessen hatten.

Besonders in der Lunge und hier wiederum mit Vorliebe in den Spitzen der Oberlappen kommen derartige Indurationsprocesse häufig zur Beobachtung. Da infolge der Bindegewebsneubildung zahlreiche Lymphgefässe und damit die Abzugskanäle für die inhalierten Fremdkörper verlegt werden, so sammelt sich das eingeatmete anthrakotische Pigment in diesen schwieligen Herden meistens zu besonders grossen Haufen an, verleiht denselben eine schiefergraue bis schwärzliche Verfärbung, und daher wird dieser Process auch vielfach als schieferige Induration bezeichnet. (Taf. 40.) Die Bindegewebsherde können nachträglich Taf. 40. einer immer weiter fortschreitenden Schrumpfung anheim-

fallen und hiedurch erhebliche narbige Retractionen der betreffenden Lungenabschnitte bewirken. Die in diesen Bezirken noch vorhandenen Alveolarräume stehen gewöhnlich ausser Verbindung mit den zuführenden Bronchien, da die letzteren narbig verödet sind, und es macht sich daher in diesen restierenden Lungenhohlräumen eine Wucherung des ursprünglich glatten Alveolarepithels geltend, welches zu hohen kubischen bis zu cylindrischen Zellen wird, so dass aus den Alveolen drüsenähnliche Kanäle und Schläuche entstehen. („Atypische Epithelwucherung", Friedländer.) (Taf. 40.)

2. Syphilis.

Auch die Syphilis gehört, histologisch betrachtet, in die Gruppe der Tuberkelkrankheiten, aber ähnlich wie bei der Tuberculose vermag sie nicht nur die Bildung von tubercula, sondern auch eines diffus angeordneten Granulationsgewebes im Körper zu erzeugen. Der sogenannte Primäraffect oder die Initialsklerose stellt sich meistens als ein einfacher Entzündungsherd der Haut, bezw. der betreffenden Schleimhaut dar. Der Papillarkörper ist in grösserer Ausdehnung von Rundzellen und Leukocyten infiltriert, seine Gefässe stark injiciert, das rete Malpighii ist ebenfalls von dicht stehenden Leukocyten durchsetzt und kann von deren Ansammlungen vollkommen durchbrochen werden unter vollständigem Verlust des Epithels nach Abhebung des stratum corneum, sodass hiedurch ein Geschwür (Hunter'scher Schanker) entsteht. Schon frühzeitig macht sich dabei eine sehr starke Durchsetzung der Gefässe des Cutisgewebes bezw. der submucosa mit dicht gedrängten Leukocyten bemerklich. Auch die im Secundärstadium auftretenden sogenannten Syphilide der Haut und der Schleimhäute tragen mikroskopisch nichts Typisches an sich. Es handelt sich dabei meistens um umschriebene Wucherungsvorgänge im Papillarkörper mit Vortreibung des Epithels, oft unter gleichzeitiger Vermehrung desselben und dichter Durchsetzung von Corium und Epithel mit

massenhaften Rundzellen (Condyloma latum, Schleimhautpapeln).

Als Knötchenkrankheit pflegt die Syphilis erst im tertiären Stadium aufzutreten, indem sich hier ähnlich wie bei der Tuberculose und oft in vielen Organen gleichzeitig, z. B. im Periost, in den Bauchorganen, in der Adventitia vieler Gefässe, in den weichen Häuten des Gehirns und Rückenmarkes etc., umschriebene Granulationsgeschwülste etablieren, welche anfangs die allergrösste Ähnlichkeit mit den durch Tuberkelpilze hervorgerufenen Granulombildungen aufweisen, indem ebenfalls epitheliode und Rundzellen zu ihrem Aufbau verwendet werden. Bald aber machen sich doch gewisse Unterschiede bemerklich, welche es selbst an jüngeren Knötchenbildungen für gewöhnlich ermöglichen, dieselben von echten Bildungen der Tuberkulose zu trennen. Das principielle Unterscheidungsmerkmal liegt namentlich in dem Verhalten der Gefässe. Bei dem echten Tuberkel (d. h. den durch den Tuberkelpilz hervorgerufenen Bildungen) kommt es sehr bald zu einer Verleguug aller präexistenten Gefässe in seinem Bereich, entweder durch Compression und Thrombosierung oder durch Mitbeteiligung der Endothelien an den Wucherungsvorgängen und der Entstehung von epithelioiden Zellen. Eine Neubildung von Gefässen findet im Tuberkel niemals statt. Das syphilitische Granulom oder, wie wir dasselbe nennen, Gumma, zieht aber nicht nur die Gefässe des betroffenen Gewebes nicht in Mitleidenschaft, sondern es findet sogar noch eine neue Bildung von jungen Gefässen und Capillaren in dem Granulom gleichzeitig mit dem Auftreten des übrigen Zellmaterials statt. Auch bei ganz scharf knötchenförmig umschriebenen Syphilomen wird diese Capillarisierung der Neubildung fast niemals vermisst (Taf. 41). Die Taf. 41.
epithelioiden Zellen der Gummen sind fast durchwegs kleiner, protoplasmaärmer und schmäler spindelförmig gebaut, als die analogen Gebilde in den Tuberkeln. Auch ist ihre Zahl meistens eine geringere gegenüber den von Anfang an sehr reichlich vorhandenen Rund.

Tafel 41.

Gumma aus der Leber vom Neugebornen. Vergr. 280.

1. Leberzellen.
2. Fettvacuolen in denselben.
3. Epithelioidzellen.
4. Riesenzellen.
5. Querschnitte von Capillaren im Granulom.
6. Leukocyten und Kerntrümmer.

---

zellen. Unter den letzteren prävalieren besonders die polymorphkernigen Leukocyten, welche zuweilen in grösseren Gruppen bis in das Centrum der Herde vordringen können (Taf. 41).

Riesenzellen sind gewöhnlich sehr viel spärlicher vorhanden als in den Tuberkeln. Es ist aber nicht richtig, die Anwesenheit von Riesenzellen mit homogenem (nekrotischem) Centrum und polförmig angeordneten Kernen differentialdiagnostisch etwa immer als charakteristisch für Tuberculose ansprechen zu wollen; dieselben können unter Umständen in genau eben derselben Ausbildung auch bei syphilitischen Granulomen zur Beobachtung kommen, ebenso wie sie in echten, besonders rasch wachsenden Tuberkeln manchmal vollkommen vermisst werden; es ist also die Riesenzelle (Langhans'scher Typus) niemals etwas für die Tuberculose ausschliesslich charakteristisches, nur muss ihr reichliches Vorkommen immer den Verdacht einer tuberculösen Infection nahelegen, welche aber nur durch den Nachweis von Tuberkelpilzen bewiesen werden kann. Es scheint, dass gelegentlich auch Combinationen von Syphilis und Tuberculose in ein und demselben Granulom vorkommen (Baumgarten).

Sehr bald macht sich weiter in dem luetischen Granulom eine auffallende Neigung zu fibröser Umbildung bemerklich und zwar in einer Häufigkeit und einem Umfang, wie sie bei Tuberkeln fast niemals vorkommt. Manchmal wird das ganze Knötchen in toto dabei in eine derbe Fasermasse umgewandelt, oder im Centrum entsteht ein käsig-nekrotischer Herd, welcher peripher von aus den epithelioiden Zellen hervorgehen-

Tab. 41.

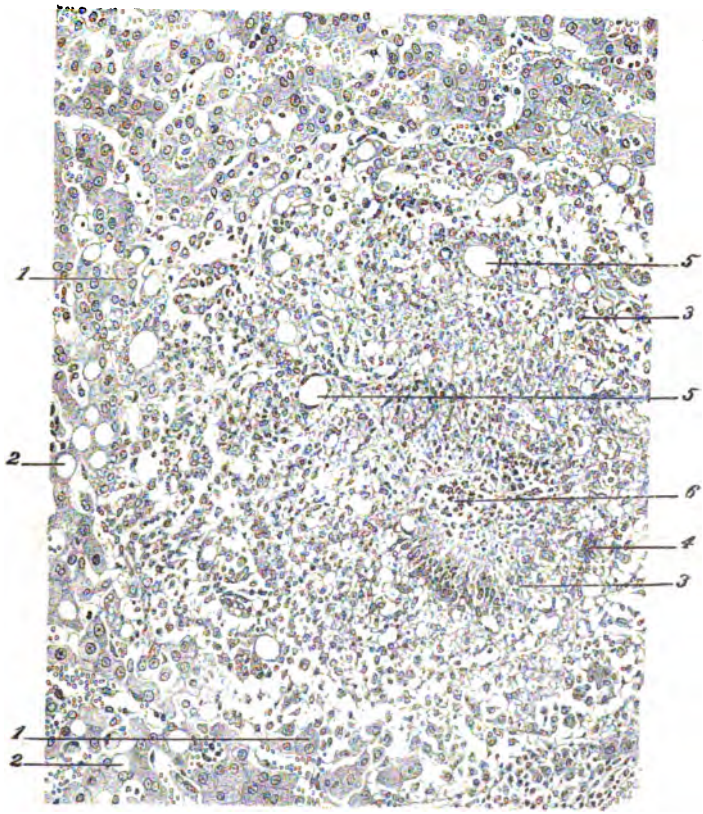

den Bindegewebsfasern umscheidet und in eine dicke Kapsel eingeschlossen wird, in welcher sehr häufig eine hyaline Umwandlung des Bindegewebes eintritt. Hiedurch erhält die ganze Granulationsgeschwulst jene derb-elastische Consistenz, welche derselben den Namen Gummigeschwulst eingetragen hat. Auch hiebei sind in den fibrösen Kapseln fast immer Gefässe nachweisbar.

Endlich lässt noch die Art und Weise des Einsetzens der käsigen Nekrose gewisse typische, für den einigermassen Geübten ziemlich leicht erkennbare Unterschiede zwischen dem syphilitischen und dem tuberculösen Granulom hervortreten. Die Verkäsung geht in dem Gumma sehr viel langsamer vor sich, die Anhäufung von Kerntrümmern ist daher zu keiner Zeit eine so reichliche wie im Tuberkel, da die zerfallenden Kerne durch Karyolyse immer wieder vollständig gelöst werden. Das Endproduct hat nicht das compacte und trockene Gefüge der tuberculösen Käsemasse, sondern es lässt fast stets auch bei vollkommenem Verlust aller Kerne, wenigstens im grossen und ganzen, noch die Structur des ehemaligen Gewebes in groben Zügen erkennen. Auch hiebei pflegen die Gefässe lange Zeit noch erhalten zu sein und können selbst innerhalb vollkommen nekrotischer Partien noch mit cirkulierenden Blutkörperchen gefüllt erscheinen. Natürlich kann auch an verkästen Gummen eine Kalkeinlagerung, bezw. vollständige Verkalkung der nekrotischen Substanz Platz greifen.

Schon beim Neugeborenen sind manchmal umschriebene, luetische Granulome bei bestehender hereditärer Lues nachweisbar, besonders in der Leber, gelegentlich in der Milz, in den Lungen, im Pankreas, in den Nebennieren, in den Nieren, welche sich in ihrem zelligen Aufbau durch nichts von den oben beschriebenen Knötchen unterscheiden. Häufiger aber äussert sich gerade die hereditäre Lues durch das Bestehen eines diffus angeordneten Granulationsgewebes, welches wiederum in erster Linie die Leber betrifft und daselbst gelegentlich zu bedeutender Vergrösserung und

Verhärtung des Organs führt (Bd. II, Taf. 72, Fig. 2 u. Taf. 73). Das Organgewebe erscheint auseinandergedrängt durch ein zellreiches, hauptsächlich aus grossen Spindeln bestehendes Gewebe, welches von dünnwandigen Gefässen durchzogen ist; neben diffuser Granulationsgewebsbildung können sich manchmal noch obendrein umschriebene Granulome ausbilden; eine besonders ausgesprochene Beteiligung pflegen in dem syphilitischen Granulationsgewebe die Blutgefässe zu zeigen. Es kann an grösseren Arterienstämmen zu Eruptionen adventitialer Gummen kommen, welche bei ihrer Vergrösserung in die übrigen Gefässschichten einwachsen und das Lumen durch Compression mehr und mehr verkleinern (Bd. I, Taf. 10b, Fig. 2). Gewöhnlich aber findet nur eine diffuse Bindegewebsneubildung in den inneren und mittleren Gefässschichten statt, welche im Gegensatz zu der bei der Atheromatose und einfachen Arteriosklerose auftretenden eine geringere Neigung zur Entstehung von Verfettungen aufweist und infolge dessen zu ausgedehnter Bildung von Schwielen Veranlassung gibt, in denen oftmals hyaline Entartung der Bündel angetroffen wird. (S. Bd. I, Arteriitis.) In kleineren arteriellen Gefässen kann es dadurch zu einem vollkommenen Verschluss des Lumens kommen, wobei oft eine ausgesprochene Wucherung von elastischen Fasern zwischen den neugebildeten Bindegewebs-Fibrillen auffällt.

3. Lepra.

Auch die Lepra (oder Aussatz), welche bekanntlich durch einen im Jahre 1880 von Armauer Hansen entdeckten kurzen Bacillus verursacht wird, äussert sich im Organismus gewöhnlich unter dem Bild von Granulationsgeschwulstbildungen. Dieselben pflegen aber niemals so umschrieben zu sein wie bei der Tuberculose und Syphilis. Sie treten nicht als „Tuberkelkrankheit" auf, sondern befallen meistens in ziemlich diffuser Weise gewisse Schleimhäute, sowie die äussere Haut. Unter den ersteren ist namentlich die Nasenschleimhaut in

hervorragender Weise mitbeteiligt, so dass sie geradezu als die gewöhnliche Eintrittspforte des Leprapilzes angesehen wurde (Sticker). Die Bakterien pflegen hier meistens in grossen protoplasmareichen, wahrscheinlich aus gewucherten Fibroblasten hervorgegangenen vielkernigen Zellen in Form von cigarrenbundartigen Ansammlungen eingelagert zu sein. Auch in der Haut sind die Anschwellungen hauptsächlich durch massenhafte grosse, spindel- und sternförmige Fibroblasten bewirkt, denen sich später zahlreiche kleine Rundzellen, selten jedoch Leukocyten beimischen. Die dabei auftretenden Riesenzellen stellen gewöhnlich Protoplasmaklumpen dar, welche von zahlreichen Vacuolen durchsetzt sind. Die über diesen Zellwucherungen gelegene Epidermis kann Verdickung einzelner Schichten, besonders des stratum corneum zeigen, während in dem rete Malpighii sich Kernschwund und Vacuolenbildung bemerklich macht. Die Bakterien häufen sich oftmals zu ausserordentlichen Mengen und in Form von kugeligen Zoogloeaklümpchen an. Durch diese Bildungen erfährt die Haut eine gewöhnlich in Form von einzelnen Wülsten und Strängen erfolgende Verdickung und nimmt durch die Bildung der zahlreichen von Flüssigkeit erfüllten Vacuolen eine pastöse Beschaffenheit an.

Ganz gewöhnlich sind auch die Nerven in hervorragender Weise der Sitz von Bakterieninvasionen, welche dabei grösstenteils intracellulär durch das Perineurium bis in die Schwann'schen Scheiden eindringen und allmählich zu einem Zerfall der Achsencylinder führen, wodurch natürlich die Leitung der betreffenden Nerven unterbrochen wird (Lepra anästhetica). Zuweilen werden Regenerationserscheinungen der Nerven unter Wucherung der Kerne in den Schwann'schen Scheiden beobachtet (Babes).

4. Aktinomykose.

Auch die durch den Strahlenpilz hervorgerufene Krankheit zeigt sich anatomisch meistens durch die

Tafel 42.

Fig. 1. **Aktinomykose der Pleura.** Alauncochenille Gram. Vergr. 42.
1. Centrales Fadenwerk.
2. Mit Keulen besetzte Strahlen der Aktinomycesdrusen.
3. Leukocytenansammlungen um dieselben.
4. Neugebildetes, concentrisch-streifiges Bindegewebe.

Fig. 2. **Zupfpräparat von aktinomykotischem Granulationsgewebe,** mit reichlichen, fingerförmig gestalteten Keulen. Vergr. 745.

Fig. 3. **Botryomycesdruse aus botryomykotischem Granulationsgewebe der Lunge vom Pferd.** Vergr. 200.

Ausbildung eines diffus angeordneten Granulationsgewebes charakterisiert. Die aus centralen Fäden und peripher mit Keulen versehenen Strahlen bestehenden Pilzdrusen (Tafel 24, Figur 1 und 2) liegen eingebettet in dichten Ansammlungen von Leukocyten, welche oftmals fettige Degeneration in vorgeschrittenen Fällen zeigen. Diese Leukocytenansammlungen sind so umschrieben und reichlich, dass sie den Eindruck echter Abscesshöhlen machen; nach aussen werden dieselben begrenzt durch ein offenbar neugebildetes, jugendliches Bindegewebe, welches sich aus den uns bereits wohlbekannten Componenten, Fibroblasten und einer wechselnden Menge von Rundzellen zusammensetzt (Taf. 42, Fig. 2). Auch Gefässe können in grösserer Menge dabei neugebildet werden. Ganz gewöhnlich zeigt dieses Gewebe, wenn Fasern bereits gebildet sind, eine sehr deutliche, concentrische Streifung und legt sich in vielfachen Schichten der Oberfläche der kleinen Eiterhöhlen an. An ganz jungen Pilzdrusen, um welche die Ansammlung von Leukocyten noch eine sehr geringe ist, lassen sich gelegentlich Riesenzellen erkennen. Bisweilen hat man Gelegenheit, das Eindringen der Pilze in die Körpergewebe genauer zu studieren, indem Fremdkörper, meist pflanzlicher Natur, Getreidegrannen, Splitter von Grashalmen etc. in dem Granulationsgewebe angetroffen werden, aus welchen die Pilzrasen in die Umgebung vorwachsen. Man sieht dann innerhalb dieser pflanzlichen Fremdkörper die Pilze ausschliesslich in Fadenform gewuchert; überall

Fig. 3.



Fig. 2.

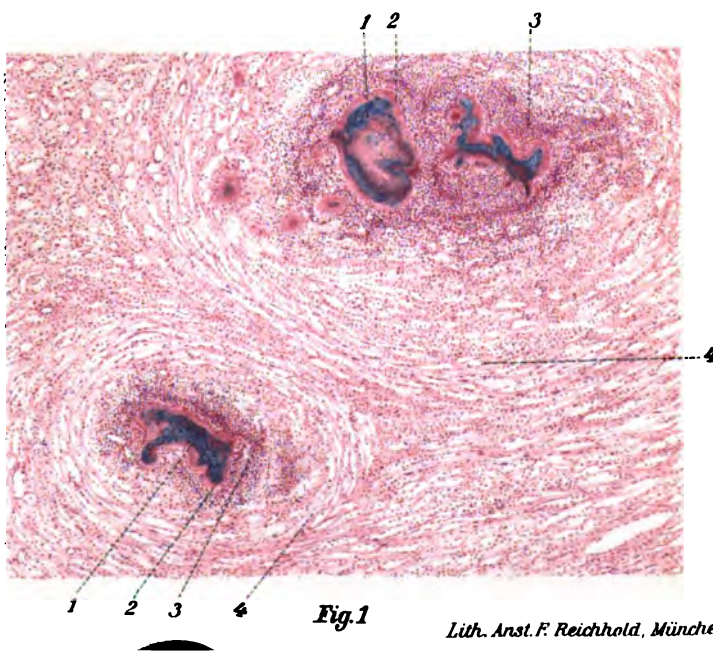

Fig. 1

Lith. Anst. F. Reichhold, München.

da jedoch, wo sie die Wandungen des Pflanzenteils überschreiten und an das angrenzende Körpergewebe anstossen, lagern sich ihrer Oberfläche sogleich die keulenförmigen Anschwellungen kappenartig auf, woraus wohl hervorgeht, dass wir es hier mit einer Art von Schutzvorrichtung des Mikroorganismus gegenüber den schädigenden Einflüssen der Körpersäfte und Zellen zu thun haben. Bisweilen können aktinomykotische Granulome unter fortschreitender Neubildung des concentrisch-streifigen Bindegewebes in ein sehr derbes Narbengewebe umgewandelt werden; die Pilzdrusen können im Organismus absterben und erleiden dabei gewöhnlich eine Verkalkung, ohne dass ihre Form zunächst verändert wird.

Eine der Aktinomykose in mancher Hinsicht ähnliche Granulationsgeschwulstbildung kommt namentlich bei Pferden, meistens ausgehend von dem Samenstrangstumpf (bei castrierten Hengsten) vor und zeichnet sich durch die Bildung eines sehr derben, von kleinen Abscesshöhlen durchsetzten Schwielengewebes aus. In den Höhlen werden die charakteristischen Pilzdrusen gefunden, welche wir als Botryomyces (Bollinger) bezeichnen. Der ganze Process wurde von seinen Entdeckern (Rivolta und Johne) als Mykodesmoid oder Mykofibrom benannt. Gelegentlich kann derselbe metastasieren und dann namentlich in der Lunge zur Bildung multipler fibromähnlicher Einlagerungen Veranlassung geben, in welchen sich kleinere und grössere Ansammlungen von Leukocyten mit eingelagerten Pilzdrusen vorfinden (Bollinger). Die letzteren stellen sich als unregelmässig lappige, blumenkohlartig zerklüftete Gebilde dar (Taf 42, Fig. 3), in denen bei entsprechender Färbung (z. B. nach Gram) innerhalb einer glashellen Membran zahllose, kugelförmige, gleichmässig grosse Elemente nachgewiesen werden können. Sie werden deshalb von vielen Autoren für Zoogloeen des Staphylococcus pyog. aureus erklärt (Kitt).

V. Kapitel.

Geschwülste.

Als Geschwülste, Tumoren, Neoplasmen oder Blastome werden mehr oder weniger umschrieben auftretende[1]), selbständig und ohne physiologischen Abschluss wachsende, überschüssige Gewebsneubildungen bezeichnet, welche zu keiner Zeit ihres Bestehens integrierende Bestandteile des Organismus darstellen und von Anfang an bei ihrem Wachstum aus dem functionierenden Organverband heraustreten. Es ergibt sich schon aus dieser Definition, dass das Gebiet der Tumoren gewisse Berührungspunkte aufweisen muss mit anderen progressiven Gewebsreactionen. Einmal ist dies der Fall in Bezug auf die Regeneration von zu Verlust gegangenem Gewebe; allein wir haben oben (s. Reg.) gesehen, dass die Proliferation, welche sich an Verwundungen und Zerstörungen von Organen oder Organteilen anschliesst, stets bis zu einem ganz bestimmten physiologischen Abschluss gedeiht, entweder indem der entstandene Defect durch specifisches und zur Function geeignetes Organgewebe mehr oder weniger vollständig ausgeglichen wird, oder indem an seiner Stelle ein indifferentes, die Stücke ausfüllendes „Flickgewebe" die ursprünglich

1) Nicht alle Geschwülste müssen immer unter dem Bilde umschriebener Gewebsneubildungen auftreten, denn es gibt auch echte Neoplasmen, z. B. an den serösen Häuten, welche als diffuse, über weite Strecken ausgedehnte Verdickungen in die Erscheinung treten und an keiner Stelle einen eigentlichen „Geschwulstknoten" producieren.

vorhandenen Körperbausteine substituiert. — In zweiter Linie haben wir das Gebiet der wahren Geschwülste abzugrenzen gegenüber gewissen entzündlichen Gewebswucherungen, welche oftmals mit erheblichen Volumvermehrungen, besonders auch mit der Bildung umschriebener Poliferationsherde einhergehen können, wie dies besonders bei den früher den Neoplasmen beigezählten sogenannten infectiösen Granulomen oder Granulationsgeschwülsten der Fall ist.

Zur Unterscheidung von den Granulationsgeschwülsten werden aber jetzt zu den echten Neoplasmen nur solche Gewebsneubildungen gerechnet, bei welchen eine Entstehung durch specifische Gewebsreaction auf das Eindringen eines infectiösen Agens (z. B. Tuberculose, Syphilis, Rotz, Lepra etc.) wenigstens nach dem heutigen Stand unserer Kenntnisse ausgeschlossen werden kann.

Von einigen Forschern sind auch für die Geschwülste Mikroparasiten und zwar teils Bakterien, teils Protozoen und in neuerer Zeit namentlich Blastomyceten als ätiologisches Agens betrachtet worden, doch ist der Beweis für eine derartige Annahme noch für keine einzige wahre Geschwulst sicher erbracht worden. Auch ist es bis jetzt noch niemals geglückt, durch experimentelle Einverleibung solcher Lebewesen eine Geschwulst künstlich zu erzeugen.

Der principielle Unterschied zwischen den Infectionsgeschwülsten und den wahren Geschwülsten ist aber darin gegeben, dass bei der Metastasenbildung der ersteren der **Parasit** metastasiert und das Gewebe am Ort der Metastase zur Bildung einer gleichartigen Gewebsneubildung anregt, wie die Muttergeschwulst sie darstellt, während bei der echten Geschwulst die Metastasierung durch Verschleppung oder Transplantation eines Teiles der Muttergeschwulst erfolgt, welcher dann seinerseits proliferieren und selbstständig fortwuchern kann.

Die Geschwülste setzen sich im allgemeinen aus den gleichen Elementen zusammen wie die normalen Organgewebe, doch ist vielfach die Neigung zum Be-

stehenbleiben jugendlicher Bildungsstadien von Zellen und unreifer Formen von Gewebe zu beobachten (speciell bei den aus der Bindesubstanzgruppe hervorgehenden Geschwülsten). Meistens sind zum Zustandekommen von Geschwülsten mehrere Zellarten erforderlich, seltener vermag sich eine Geschwulst aus nur einer einzigen Zellform aufzubauen, und auch dann ist wenigstens die Entstehung einer genügenden Vascularisation, die ausreichende Versorgung der neugebildeten Zellcomplexe durch gleichzeitig mitwachsende Blutgefässe erforderlich.

Je nach der Beteiligung verschiedener Gewebselemente und Gewebsarten am Aufbau der Geschwulst unterscheidet man:

1. Geschwülste der Bindesubstanzgruppe, also Neubildungen, welche aus mesodermalen Gewebskeimen hervorgehen (soweit dasselbe als Stützgewebe der Organe auftritt). Da sich diese Neoplasmen nur aus einer Gewebsart aufbauen und niemals die Structur fertiger ganzer Organe nachahmen, so werden sie wohl auch als histioide Geschwülste bezeichnet.

2. Geschwülste, welche wesentlich durch gewucherte Deckzellen (Epithelien) gebildet werden. Da diese Zellen für sich allein niemals grössere Verbände darstellen können, ohne durch Blutgefässe durchzogen und ernährt zu werden (weil sie sonst infolge von Ernährungsmangel sehr bald zu Grunde gehen müssten), so pflegen diese Epithelmassen von einem mehr oder weniger stark entwickelten gefässhaltigen Stützgewebe durchsetzt zu werden. Durch diese Anordnung erinnert ihr Aufbau weit mehr als jener der reinen Bindesubstanzgeschwülste an das histologische Bild von functionierenden Organen (man unterscheidet an ihnen gewissermassen ein Geschwulstparenchym — die Epithelansammlungen — und ein Stroma), und deshalb wird diese Gruppe von Tumoren auch als Gruppe der organoiden Geschwülste bezeichnet.

Das Fehlen jeglicher physiologischen Function ist kein unerlässliches Merkmal für die Definition der Neoplasmen, denn wir können in manchen organoiden

Geschwülsten das Zustandekommen von Secretionsvorgängen beobachten, wie sie sonst nur eigentlichen Organen zukommen, so z. B. die Bildung von Becherzellen und die Production von Schleim durch dieselben in Adenomen, die Entstehung von Gallenfarbstoff in Drüsengeschwülsten der Leber, von Colloid in Kropftumoren etc.

3. Mischgeschwülste. Das Parenchym derselben kann sich aus sehr verschiedenen z. T. hochdifferencierten Geweben aufbauen, welche sowohl der Bindesubstanzgruppe wie epithelialen Bildungen angehören können, sodass hiedurch sehr compliciert gebaute Tumoren zustande kommen, welche man wohl auch unter dem Namen „teratoide" Geschwülste zusammenfasst.

In diese Gruppe sind als Unterabteilung auch einzubeziehen jene Geschwulstformen, welche sich nicht nur aus verschiedenen Gewebssorten zusammensetzen, sondern die selbst wirkliche Organe oder Organrudimente beherbergen. Man bezeichnet diesselben als „Teratome" (Wundergeschwülste) und da sie ausschliesslich aus im embryonalen Leben erfolgenden Keimabsprengungen, Verlagerungen und Einschlüssen hervorgehen, als „Embryome".

Ihre Zugehörigkeit zu den im postfötalen Leben auftretenden Geschwülsten ist daher eine rein äusserliche.

Diese Einteilung entspricht zwar einem practischen Bedürfnis, entbehrt aber, wie wir uns nicht verhehlen dürfen, einer naturwissenschaftlichen Auffassung und ist nicht einmal immer stricte durchführbar, denn der Begriff „Epithel" bezeichnet nicht eine bestimmte Zellform, sondern soll lediglich den Verband eines Zellcomplexes charakterisieren zur Bedeckung einer Oberfläche oder zur Auskleidung eines Hohlraumes. An und für sich kann eine Epithelzelle genau dasselbe Aussehen haben wie eine Bindegewebszelle.

Nun ist es in vielen Fällen schwierig, ja in den meisten Fällen der sogenannten „bösartigen" Tumoren ganz unmöglich, genau anzugeben, von welchen normalen Gewebszellen eine Neubildung ihren Ausgangspunkt genommen hat. Der Configuration der einzelnen Zelle

nach kann es sich ebensogut um eine epitheliale wie um eine bindegewebige Neubildung handeln, wohl aber können wir angeben, ob deren Zellen in continuierlichem, „epithelialem" Verbande zusammen liegen oder ob eine Zwischensubstanz zwischen den zelligen Elementen vorhanden ist. Im ersteren Falle entstehen durch Mitbeteiligung des Stromas und maschige Anordnung desselben im allgemeinen Tumoren von alveolärem Bau, im letzteren Falle mehr diffus gebaute Neoplasmen, ohne dass es jedoch in jedem einzelnen Falle möglich wäre, anzugeben, ob wirkliches Epithel oder Zellen vom Bindegewebe den Ausgangspunkt abgegeben haben.

Niemals jedoch darf die blosse Zellform für die genetische Beurteilung einer Geschwulst massgebend erscheinen.

Es gibt also keine „Carcinomzelle" und keine „Sarkomzelle", sondern nur die Anordnung der Zellen zu einander kann uns einen definitiven Aufschluss darüber geben, ob wir es mit einer epithelialen oder mit einer Bindegewebs- oder Mischgeschwulst zu thun haben. Deshalb können auch Untersuchungen an isolierten Geschwulstzellen nur mit äusserster Vorsicht für die Beurteilung des Geschwulstcharakters verwendet werden.

Auch der Ausdruck „epitheliode" Zelle ist von Virchow für Zellen des Tuberkels seinerzeit nicht zur Bezeichnung einer Zellform gebraucht worden, sondern sollte die äussere „epithelähnliche" Bedeckung dieser Granulome durch grössere, plasmarreiche Zellen ausdrücken.

Alle Zellen des Organismus sind befähigt, zum Mutterboden von Geschwülsten zu werden. Welches das auslösende Moment für das Zustandekommen eines plötzlich einsetzenden selbstständigen Wachstums eines bestimmten Zellcomplexes, also die letzte Ursache der Geschwulstbildung ist, darüber sind wir noch vollständig im Unklaren; jedenfalls muss aber angenommen werden, dass denjenigen Zellen, welche der Ausgangspunkt einer Geschwulstbildung sind, gewisse specifisch organbildende Eigenschaften abhanden kommen; sie sinken gewissermassen auf eine niedrigere Stufe herab, sie erfahren eine

Entdifferencierung und verlieren die Fähigkeit, ihre Beschaffenheit als functionierende Bausteine des Organismus auf ihre Nachkommen zu vererben. Dafür eignen sie sich eine mehr oder minder weitgehende Emancipation von ihrem Mutterboden an, für den sie fernerhin eine unnützliche, überschüssige oder sogar direct feindliche und destruierende Bildung darstellen. Diese functionelle Lösung von der geweblichen Matrix, welche ihren morphologischen Ausdruck vielfach in Änderungen der Zellproliferation und Zellformation findet, hat v. Hansemann als Anaplasie der Zellen bezeichnet.

Die Zellen der Geschwülste können eine sehr verschieden grosse morphologische Abweichung von den Zellen ihres Mutterbodens zeigen. Im einfachsten Falle bewahren die geschwulstbildenden Organzellen ihre ursprüngliche Gestalt und Anordnung.

So z. B. wird das Fibrom meist von typischen Bindegewebsfasern und -Zellen gebildet, im Cylinderzellencarcinom des Magens findet eine Reproduction der normalen Cylinderzellen statt; becherzellenhaltige Epithelschläuche finden wir oft in Darmcarcinomen; ja in gewissen Formen von Hautkrebsen kommt es zu einer vollkommenen Ausbildung aller Epithelschichten der Epidermis.

Anderseits aber können sehr weitgehende Veränderungen des Zellcharakters in den Neubildungen zustande kommen, so dass aus der Configuration und Anordnung der Geschwulstelemente keinerlei Rückschluss auf deren Matrix mehr gezogen werden kann, So z. B. können sich Cylinderzellen in kubische oder polygonale Zellen umbilden, ja sie können sogar in der Geschwulst als Plattenepithelien erscheinen wie in manchen Cancinomen des Uterus.

Aus dem Gesagten geht hervor, dass bei der Geschwulstbildung die gewebliche Veränderung und die Entfernung eines Tumors vom histologischen Charakter seiner Matrix eine sehr verschieden stark entwickelte sein kann. Man nennt nun ganz im allgemeinen die-

jenigen Neoplasmen, welche den Bau ihres Mutterbodens wiederholen oder doch nachahmen, homologe Geschwülste, diejenigen, welche die Analogie mit dem Mutterboden nicht erkennen lassen, heterologe Geschwülste. Sowohl die histioiden wie die organoiden Neubildungen können als homologe oder als heterologe Geschwülste auftreten, denn es ist klar, dass z. B. ein vom Gelenkknorpel ausgehendes Chondrom ebenso wie etwa ein Adenom der Milchdrüse den Bau des Organs wiederholt, von welchem es seinen Ausgangspunkt genommen hat, während wir eine solche Analogie der Structur vermissen z. B. in einem Rundzellensarkom des Periostes oder in einem Carcinom irgend einer Drüse.

Freilich ist es manchmal gar nicht so leicht, die Homologie oder Heterologie einer Geschwulst im concreten Fall aus deren histologischem Aufbau zu erschliessen, denn ein einfaches Papillom kann z. B. mitunter atypische Epithelwucherungen zeigen und sich recht weit von dem Bild seines Mutterbodens entfernen, und doch haben wir es hier mit einer homologen Geschwulst zu thun, und umgekehrt kann es zuweilen z. B. in einem Carcinom der äusseren Haut schwierig sein, die Heterologie des Baues zu erkennen.

Im allgemeinen geht die Heterologie eines Tumors Hand in Hand mit der Entwicklung der Metaplasie seiner Zellen, ohne dass jedoch diese Ausdrücke sich vollkommen decken, denn wir haben bereits oben gesehen, dass selbst in einem Carcinom (z. B. in einem Becherzellencarcinom des Darmes) die Zellmetaplasie nur eine ganz geringgradige zu sein braucht.

Dagegen ist es ganz **falsch**, die Begriffe „gutartig" und „bösartig" mit den Ausdrücken „homolog" und „heterolog" zusammenzuwerfen. Für die histologische Untersuchung sollten diese Bezeichnungen wohl am besten ganz vermieden werden, denn der Begriff der Bösartigkeit eines Tumors ist gegeben, sobald von demselben nachgewiesen ist, dass derselbe 1. destruierend in das Nachbargewebe einwächst (destructive Wirkungen auf die Nachbarschaft durch blossen Druck gehören natür-

lich nicht hieher), oder 2. Metastasen, bezw. continuierliche Recidive bildet. Nun kennen wir aber wohl keine Geschwulstform, welche nicht gelegentlich metastasieren und damit ihre Bösartigkeit documentieren könnte (in seltenen Fällen ist dies z. B. auch beim Fibrom, Myom, Chondrom, Adenom der Fall). Wir wissen nur rein empirisch, dass die sog. homologen Geschwülste **für gewöhnlich** nicht Metastasen zu bilden pflegen, aber es gibt keinen einzigen **anatomisch** erkennbaren Anhaltspunkt, auf Grund dessen wir bei der histologischen Untersuchung einer Geschwulst deren Gutartigkeit oder Bösartigkeit erschliessen könnten.

Man kann also im einzelnen Falle nur sagen: Es handelt sich nach der mikroskopischen Untersuchung z. B. um ein Adenom, und wir wissen, dass dasselbe in weitaus der Mehrzahl der Fälle sich als benigne Geschwulst zu verhalten pflegt; irgend eine Garantie für das gutartige Verhalten der Neubildung wird aber selbst der gewiegteste Untersucher nicht zu übernehmen wagen. Umgekehrt sieht man bisweilen, dass Geschwülste, welche sich durch ihren heterologen Bau und ihre weitgehende Metaplasie ihrer Zellen auszeichnen, sich klinisch lange Zeit hindurch wenigstens gutartig verhalten.

Auch ist natürlich für die Begriffsbestimmung von gutartigen und bösartigen Tumoren ihr Sitz in hohem Grade mit massgebend, denn z. B. ein an und für sich gutartiger, d. h. nicht destructiv wachsender und nicht metastasierender, Tumor des Gehirns kann quoad valetudinem und quoad vitam sich sehr bösartig verhalten.

Das Wachstum der Geschwülste erfolgt nach denselben Gesetzen der Zellproliferation wie dasjenige der normalen wachsenden oder in Regeneration begriffenen Gewebe. Dementsprechend finden wir häufig karyokinetische Figuren an den Geschwulstzellen, und man kann sagen, dass die Häufigkeit dieses Befundes einen guten Anhaltspunkt für die Schnelligkeit des Wachstums eines Tumors darstellt.

Nicht zulässig ist es aber, aus der Stellung der Proliferationsachse der in mitotischer Teilung begriffenen Zellen einen Rückschluss auf die Bösartigkeit eines Tumors abzuleiten, denn die Proliferationsachse der sich teilenden Zellen, d. h. die die beiden Centrosomen verbindende Linie kann schon bei der normalen Zellteilung in allen möglichen Richtungen des Raumes sich einstellen.

Bei rasch wachsenden, besonders bei heterologen Geschwülsten finden sich neben den regulär verlaufenden Mitosen häufig Anomalien des indirecten Kern- und Zellteilungsprocesses, und auch hierin äussert sich die Abweichung der Geschwulstzellen von der normalen Organzelle. Es finden sich Unregelmässigkeiten sowohl an der achromatischen wie an der chromatischen Kernsubstanz. Was zunächst die erstere betrifft, so sehen wir gar nicht selten neben den gewöhnlichen bipolaren Mitosen solche, welche drei oder mehr, manchmal bis zu unzählbar vielen Attractionssphären oder Centrosomen aufweisen und bei denen demzufolge das Resultat der erfolgten Chromatinumlagerung die Entstehung nicht von zwei, sondern von entsprechend vielen Kernen ist. Man nennt diese abnormen Kernteilungsfiguren multipolar.

Sehr häufig hält die Zellteilung mit der vielfachen Kernteilung nicht gleichen Schritt, und infolge dessen entstehen dann vielkernige Zellen, Polykaryocyten oder Riesenzellen.

Aber nicht nur an der achromatischen Substanz, häufiger noch werden in den Geschwülsten an der chromatischen Kernsubstanz der Zellen Unregelmässigkeiten beobachtet, indem die aus dem Knäuelstadium (Spirem) hervorgehenden Teilstücke (Chromatosomen) die Norm entweder an Zahl und Grösse (gelegentlich um das Vielfache) übertreffen oder hinter derselben zurückbleiben. Im ersteren Fall spricht man von einer Hyperchromatose, im letzteren von einer Hypochromatose der Kerne. Hyperchromatische Teilungsfiguren präsentieren sich oft unter dem Bild von unregelmässigen, auffallend grossen Rosetten als sogenannte Riesenmitosen, und können bisweilen aus Hunderten von

einzelnen Teilstücken bestehen, die sich entweder auf zwei oder mehr Centrosomen verteilen. Selten und fast nur in Carcinomen beobachtet sind assymetrische Mitosen, bei welchen den beiden resultierenden Tochtersternen eine verschiedene Quantität von Chromosomen zugeteilt wird. In dieser Beziehung ist bei der Untersuchung grosse Vorsicht in der Beurteilung geboten, da schief angeschnittene, sich teilende Kerne manchmal assymetrische Mitosen vortäuschen können. Die hypochromatischen Kerne zeichnen sich durch ihre geringe Zahl von Chromosomen aus oder die letzteren sind auffallend klein, die Schleifen kurz und sehr dünn. Manchmal findet man zur Teilungsfigur nicht verbrauchte, versprengte Chromatinpartikel neben dem mitotischen Kern (was übrigens auch bei anderen pathologischen Processen und sogar bei der normalen Zellteilung bisweilen vorkommt). Fig. VIII.

Von hervorragender Bedeutung für das Verständnis der biologischen Stellung der Geschwülste ist die Kenntnis ihrer Beziehungen zum Nachbargewebe. Das Charakteristische der wahren Tumoren ist ihre bedeutende Selbstständigkeit. Ihre Vergrösserung erfolgt nicht dadurch, dass aneinandergrenzende Gewebsteile gleichzeitig oder nacheinander in einen gleichartigen Wucherungszustand geraten und sich also derselbe hyperplasierende Process über grössere Strecken ausbreitet, sondern man kann fast ausnahmslos eine Entstehung der Geschwulst durch Vermehrung eines gewissermassen als Geschwulstkeim fungierenden Zellencomplexes annehmen, manchmal sogar constatieren. Gerade hiedurch unterscheidet sich die Geschwulst principiell von der einfachen Hyperplasie und von zu Gewebszunahmen führenden entzündlichen Processen.

Wenn wir also z. B. einen Hautkrebs um sich greifen sehen, so erfolgt dessen Wachstum nicht etwa dadurch, dass die dem Ausgangspunkt anliegenden Epithellagen in eine gleiche atypische Proliferationsthätigkeit geraten, dieselbe also sozusagen ansteckend auf die Umgebung übergreift, sondern die Vergrösserung kommt

Figur VIII.

Atypische, mitotische Figuren aus einem grosszelligen Sarkom des Periost's. Vergr. 745.

a) Riesenmitose.
b), c), d) Irregulär gestaltete Mitosen mit zerfallenen Chromosomen.
e) Äquatorialplatte mit versprengten Chromosomen.
f) Triaster mit versprengten Chromosomen.

Figur IX.

Zellen aus einem grosszelligen Sarkom. Vergr. 745.

a), d), e) Kerne auf verschiedenen Stadien des Kernzerfalls.
c) Mehrkernige Zelle.
b) Zelle mit Fettvacuolen im Protoplasmaleib und aus vielen abgeschnürten Teilstücken bestehendem Kernconglomerat.
f) Mehrkernige Zelle mit eingeschlossenem Leukocyt.

nur dadurch zustande, dass die sich immer weiter bis ins Ungemessene vermehrenden Nachkommen der ursprünglichen Geschwulstkeimzellen sich auf die Umgebung ausbreiten, bezw. in dieselbe hineinwachsen. (Auch bei den sogenannten gutartigen Geschwülsten, z. B. beim Fibrom, Myom, Lipom etc., ist dies der Fall.) Wir sagen also, die Geschwulst wächst „unicentrisch", sie geht aus einer centralen Bildungsstätte ihrer ersten Anlage hervor.

Jedenfalls ist dieser Entstehungsmodus bei allen Geschwulstformen der überwiegend häufigere. Es soll dabei freilich nicht in Abrede gestellt werden, dass eine Neubildung gelegentlich auch einmal von mehreren räumlich mehr oder minder weit getrennten Keimen ihren Ausgangspunkt nehmen kann. Man würde dann von einer „multicentrischen" Geschwulstentwicklung sprechen, und es scheint, dass derartige mehrfach vorhandene, gleichzeitige Ausgangspunkte besonders bei den diffus sich entwickelnden Tumoren der äusseren Haut und der serösen Häute in Betracht kommen können. Allein das Vorkommen solcher multicentrischer Geschwülste ändert nichts an unserer principiellen Vorstellung über Geschwulstentstehung: Es ist nicht etwa

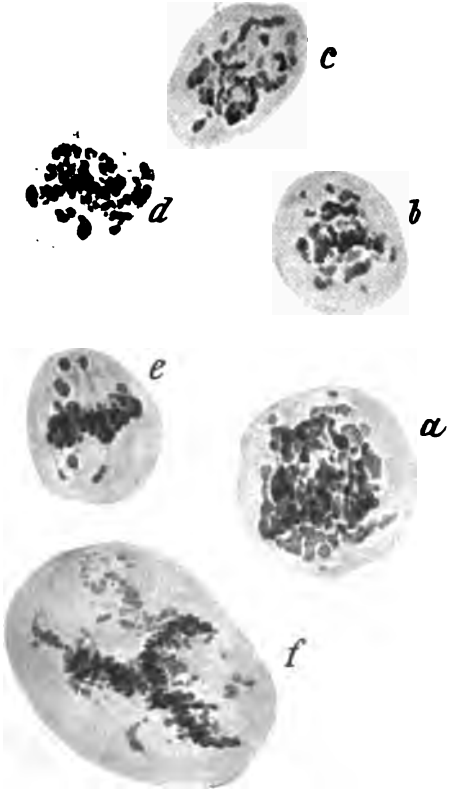

Fig. VIII.

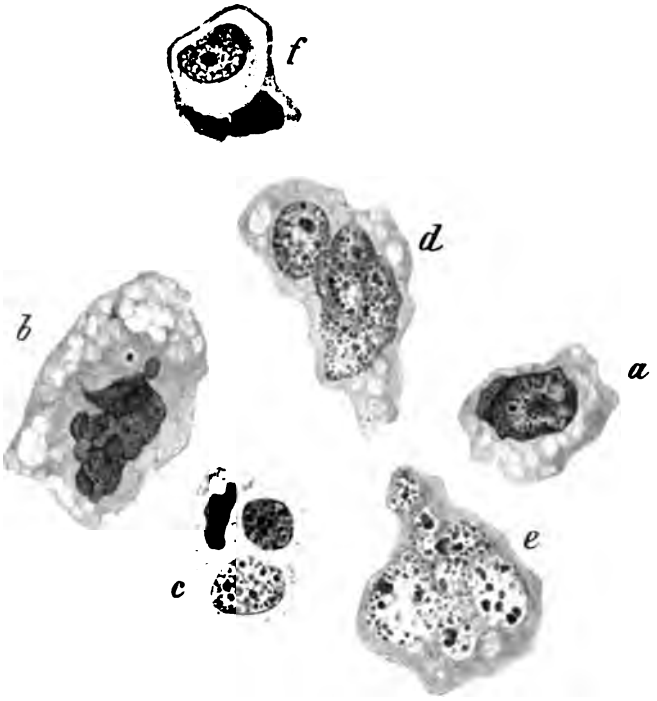

Fig. IX.

Freilich erleidet bei dem weiteren Wachstum der Geschwülste auch dieses Stützgewebe sehr oft gewisse Veränderungen, meistens ist es weit zellreicher als in seinem ursprünglichen Zustand, da von der Geschwulst vielfach entzündungserregende Wirkungen auf die Umgebung ausgehen; so ist es besonders häufig an der Neubildungsgrenze von Leukocyten mehr oder weniger dicht infiltriert. Die Gefässe weisen manchmal, namentlich bei raschwachsenden, heterologen Tumoren, einen ausgesprochen embryonalen Charakter auf, es fehlt ihnen die typische Entwicklung der verschiedenen Gefässwände, besonders das elastische und das musculäre Gewebe ist nur mangelhaft ausgebildet, und selbst weite Blutgefässe scheinen oft aus blossen Endothelrohren zu bestehen.

Das Verhalten der Geschwülste bei ihrer Volumszunahme gegenüber dem Nachbargewebe kann ein verschiedenes sein, je nachdem der Tumor seine ursprüngliche Form als Knoten wahrt oder von derselben abweicht.

Im ersteren Falle wird er von seiner Umgebung immer deutlich abgrenzbar bleiben, wenn dieselbe bei raschem Wachstum der Geschwulst durch Druck oder durch von derselben ausgehende Einflüsse chemischer Natur auch schwere Schädigungen erleiden kann. So ist z. B. bekannt, dass durch sich ausdehnende Geschwulstknoten selbst anliegende Knochenpartien völlig zum Schwund gebracht werden können. Die Neubildung lässt sich hier also etwa einer im Boden liegenden und dort wachsenden Knollenfrucht vergleichen, welche das umliegende Erdreich zur Seite drängt. Man nennt diese Art der Vergrösserung expansives Wachstum, dasselbe kann entweder hauptsächlich durch Zellproliferation in den inneren Teilen des Geschwulstknotens bedingt sein, ähnlich wie z. B. das Wachstum der Lymphfollikel von einem Keimcentrum aus erfolgt (centrales Wachstum), oder es findet durch vermehrte Wucherung an der Peripherie eine fortgesetzte Apposition neuer Elemente statt (peripheres, appositionelles Wachstum). Aber das Verhalten zur

Umgebung kann sich auch entweder von vornherein oder im weiteren Verlauf der Geschwulstentwicklung anders gestalten, indem der primäre Knoten wurzelartige Ausläufer und Strahlen in sein Nachbargewebe hineinsendet. Aus dem Vergleich eines so gestalteten Tumors mit der Figur eines Seekrebses erklärt sich auch der alte Name „Cancer". Man nennt diese Form der Ausbreitung infiltratives Wachstum, und es ergibt sich hieraus eine oftmals ungemein schwierige Abgrenzung der Neubildung gegenüber ihrer Nachbarschaft, ja dieselbe kann manchmal, wenigstens makroskopisch, geradezu unmöglich werden, und das Bild diffuser Gewebshyperplasie kann die Folge einer solchen Ausbreitung sein, wie wir dies z. B. beim infiltrierenden Magencarcinom und bei gewissen Sarkomen, aber auch bei Fibromen und Lipomen sehen.

Da den Neubildungen ein physiologischer Abschluss ihres Wachstums zu fehlen pflegt, so sehen wir ungemein häufig in denselben regressive Metamorphosen eintreten, und zwar sind sie denselben Veränderungen unterworfen, welche auch sonst an den normalen Bildungen des Körpers als Degenerationen der verschiedenen Organgewebe beobachtet werden.

Vor allem kommt sehr oft eine fettige Degeneration der Geschwülste zur Beobachtung. Man kann im allgemeinen sagen, dass die Fettdegeneration um so ausgedehnter sein wird, je stärker die Anaplasie der Zellen ausgesprochen ist, und darum kommt sie auch gewöhnlich in den sogenannten bösartigen Tumoren umfänglicher vor. Aber auch die für gewöhnlich gutartigen Neubildungen können gelegentlich recht ausgedehnte Fettentartung aufweisen. In einem ganz bestimmten Abhängigkeitsverhältnis steht die fettige Degeneration zu der Blutgefässversorgung der Geschwülste; je mangelhafter dieselbe ist, desto rascher und ausgebreiteter wird die Fettentartung auftreten. Daher pflegt sie in den organoiden Tumoren und namentlich

Figur X.

Infiltratives Wachstum eines kleinzelligen Sarkoms im Muskel. Vergr. 70.

1 Muskelfaser mit vermehrten Sarkolemmkernen.
2. Schmale Sarkomzellhaufen zwischen auseinandergedrängten Muskelbündeln.
3. Reste von Muskelfasern in
4. dicht gedrängten Sarkomzellhaufen.

---

im Carcinom mit grossen Geschwulstparenchyminseln weit intensiver zu sein als in den gewöhnlich mehr gleichmässig vascularisierten histioiden Neoplasmen. In den ersteren ist fast stets nur das Geschwulstparenchym von der Fettdegeneration befallen, das Stroma bleibt meist wenigstens lange Zeit von derselben verschont oder zeigt doch nur ganz geringfügige Einsprengungen einzelner Degenerationsherdchen. Auch Knickungen, Abschnürungen von Gefässen oder Verlegung von solchen durch Geschwulstthromben sind oft die Veranlassung zum Auftreten von Fettdegeneration.

Die Fettdegeneration setzt wie bei den normalen Körperbestandteilen (s. d.) ein mit dem Auftreten einzelner glänzender Fettkügelchen in einigen Zellen. Bei alveolär gebauten Tumoren ist fast immer in den centralen Partien der die Alveolen ausfüllenden Zellcomplexe das erste Auftreten zu bemerken. Die Tröpfchen werden dann zahlreicher und grösser, manchmal sind grosse Geschwulstpartien fast gleichmässig von überaus feinen, fast staubartigen Fettkügelchen übersät (welche die bekannte Reaction mit Osmiumsäure und mit Sudanrot ergeben). Gelegentlich ist das grosstropfige Fett in den Zellen vorwiegend oder es kommen Kügelchen sehr verschiedener Grösse nebeneinander vor. Es gelangen oft Tumoren von bedeutender Ausdehnung zur Beobachtung, in welchen man kaum noch eine einzige, einigermassen erhaltene Zelle auffinden kann, besonders weiche, stromaarme Carcinome sowie gewisse epitheliale Nierentumoren die sogenannten Hypernephrome, zeigen eine ausserordentliche Neigung zur Anhäufung von Fett in ihren Parenchymzellen. Untersucht man solche Geschwülste



Fig. X.

im Schnittpräparat nach Behandlung mit Alkohol etc., so ist das Fett natürlich extrahiert, und an Stelle seiner Tröpfchen und Kügelchen findet man nur mehr die Vacuolen des Cytoplasmas, in welchen es gelegen hatte; so kommt dann gelegentlich bei ausgedehnter Fettentartung eine vollkommene Schaumstruktur der Zellleiber zustande. Schreitet die Degeneration weiter, so werden die Zellen mit dem Überhandnehmen der Einlagerungen mehr und mehr zerstört, können völlig zerfallen, die Fettkügelchen werden frei und stellen eine schmierige, gelblichweisse Masse dar, die aus den Alveolen in Form einer milchartigen Flüssigkeit (Krebsmilch) oder bei noch festerer Cohärenz als weissliche, comedonenartige Pfröpfe vortreten. Bei mikroskopischer Untersuchung erweisen sich dieselben fast ganz aus freiem Fett bestehend vermischt mit einigen Kerntrümmern. Weit seltener wird auch das Interstitium der Geschwulst von fettiger Degeneration ergriffen; dabei ordnen sich die Fettkügelchen dann der Zell- und Faserform entsprechend in spindelförmige Häufchen oder in kettenförmige Verbände; nur in wenigen Fällen kommt es aber dabei zu einem völligen Zerfall.

Nahezu in allen Fällen von fettiger Entartung finden sich neben derselben einhergehend oder schon vor derselben einsetzend bestimmte Veränderungen an den Zellkernen. Auch diese pflegen bei den stärker anaplastisch gebauten Tumoren häufiger und weitergehend zu sein als bei Geschwülsten, deren Zellformen sich von der Norm weniger stark entfernen. Zunächst betreffen diese Veränderungen das Chromatingerüst; dasselbe ist oft ausserordentlich vermehrt und höchst unregelmässig angeordnet, so dass hiedurch stark aufgetriebene, sehr umfangreiche, sogenannte Riesenkerne zustande kommen. Die Nucleolen sind oft vermehrt oder ganz besonders gross, oft geben sie auch besondere vom Fig. IX. übrigen Chromatin abweichende tinctorielle Reactionen, so dass sie auf den ersten Blick als etwas Besonderes, dem Kern nicht Zugehöriges erscheinen, besonders hat ihre manchmal stark ausgeprägte Affinität zu sauren

Anilinfarbstoffen wiederholt schon dazu geführt, dass sie als fremde Lebewesen, als Parasiten, besonders als Taf. 71. Fig. 2. Blastomyceten (wohl auch als Krebserreger καθ'ἐξοχήν) angesprochen worden sind. Aber mit dem fortschreitenden Zellzerfall treten auch tiefer greifende Veränderungen an der Kernstructur auf; das Chromatin verschwindet mehr und mehr aus dem Kernbläschen und lagert sich in Form von Schollen, Klumpen, linsenförmigen oder unregelmässig gestalteten Körpern der Kernmembran an, welche dadurch eine ringförmige oder eine ganz irreguläre Verdickung ihres Chromatins erfährt (Kernwandhyperchromatose, Klebs), Pyknose (Schmaus und Albrecht). Hierauf erst findet eine Sprengung dieses Ringes an einer oder mehreren Stellen und eine Zertrümmerung und Zerklüftung des angesammelten Chromatins statt (Karyorrhexis). Es bilden sich durch Austritt von einzelnen Chromatinpartikeln hantel- und bisquitförmige oder hufeisenförmige, zuweilen auch maulbeerförmige Figuren, die schliesslich in immer kleinere Teilstücke zerfallen und zuletzt nur mehr feinste, der Kernfärbung zugängliche, splitterförmige Stückchen darstellen. Endlich werden auch diese gelöst, und dann können weitere oder kleinere Strecken völlig kernlos erscheinen, ein Vorkommnis, das in fast allen umfänglichen Neubildungen ausserordentlich häufig ist.

Natürlich werden auch die mitotischen Figuren, wenn solche vorhanden, von dem Degenerationsprocesse ergriffen. Am häufigsten führen dieselben zu einer Verklumpung der Chromosomen zu plumpen undifferencierbaren, verästigten Gebilden, oder es entstehen durch Zerfall des Spirems, bezw. des Muttersternes oder des Diasters höchst unregelmässige, rosettenartige Figuren, welche nicht mit hyperchromatischen Mitosen zu verwechseln sind. Auch eine förmliche Auflösung der karyokinetischen Figuren auf irgend einem Stadium ihrer Entwicklung kann eintreten und sich durch partielle Aufhebung ihrer Färbbarkeit documentieren.

Oftmals lagern sich in den Zellen teils bei gleichzeitiger Fettentartung, teils ohne eine solche eigentüm-

liche glänzende Körperchen von rundlicher, linsenförmiger, selten eckiger Gestalt ab, welche die verschiedenartigsten färberischen Reactionen geben können. Ergeben sie die Kernfärbung, so rühren sie häufig von in die Geschwulstzellen eingedrungenen Leukocyten her, deren Zelleib zerfallen und deren Kern zerklüftet oder unregelmässig geschrumpft sein kann. Namentlich im Plattenepithelcarcinom sieht man häufig solche Gebilde oft in Mehrzahl neben den Kernen; weit häufiger aber sind diese Körperchen von hyaliner Beschaffenheit, d. h. structurlos oder doch nur andeutungsweise concentrisch geschichtet. Gelegentlich können sie durch stärkere Wasseraufnahme auch so stark verquollen sein, dass sie den grössten Teil des Zelleibes ausfüllen und den Kern in Form eines nierenförmigen, halbmond- oder sichelförmigen Körpers an die Wand drücken. Schon Virchow hat diese Gebilde als Physaliden beschrieben ($\varphi\iota\sigma\alpha$ = Blase). In neuerer Zeit sind sie aber wieder dadurch in den Vordergrund des Interesses gerückt worden, weil einige Autoren in ihnen die viel gesuchten Krebsparasiten gefunden zu haben glaubten. Alle diese Zelleinclusionen können neben mehr oder minder stark ausgesprochenem Kernzerfall vorhanden sein. Gehen Zellen und Kerne durch fettige Degeneration und Zerfall völlig zu Grunde, so werden die Einschlüsse natürlich wieder frei und liegen im Schnittpräparat als stark gefärbte, meist kuglige Körper in dem nekrotischen Gewebe; sie bilden auch einen Teil der als Russel'sche Körperchen beschriebenen Gebilde, welche sich durch ihre starke Färbbarkeit mit Fuchsin auszeichnen.

Sehr gewöhnlich sieht man in Geschwulstzellen an den Kernen Sprossungs- und Fragmentationserscheinungen auftreten; hiedurch kommen Kerne von unregelmässig lappigem Bau, zuweilen korbförmige Gebilde zustande. Ist die Abschnürung eine totale und wiederholte, so entstehen die sogenannten parenchymatösen Riesenzellen, welche in sehr vielen Geschwulstformen beobachtet werden. Diese Zellformen unterscheiden sich meist deutlich von den wirklichen Polykaryocyten, wie

Fig. IX.

sie im sogenannten Riesenzellensarkom vorkommen, oder von den Fremdkörperriesenzellen und den Riesenzellen in Tuberkeln und Gummen durch die unregelmässige Grösse ihrer Kerne, die eigentlich nur Kernsprossen darstellen und oft noch durch Verbindungsfäden zusammenhängen (s. Fig. IX).

Ausser der Fettdegeneration kommt in Geschwülsten aller Art häufig eine partielle, mitunter sehr ausgedehnte Verkäsung vor. In den meisten Fällen ist dieselbe wohl als anämische Infarcierung infolge von Thrombose oder Embolisation der zu dem betreffenden Teile zuführenden Blutgefässe oder infolge von Stieldrehung, Knickung, Abschnürung oder Compression aufzufassen. Es kann dabei in untergeordnetem Grade eine fettige Degeneration miteinhergehen. Hauptsächlich aber wird die Nekrose hier durch einen Eiweissgerinnungsvorgang bedingt (wie dies oben bei der Lehre von der Nekrose auseinandergesetzt wurde). Auch hiebei kann es zur Abscheidung von Fibrin zwischen die nekrobiotischen Zellen oder doch wenigstens zur Bildung einer intercellular angeordneten, homogenen, fibrinoiden Substanz kommen. An den Kernen werden dieselben zur Karyorrhexis und schliesslich zur Karyolysis führenden Vorgänge beobachtet, wie dieselben bei der Fettdegeneration beschrieben wurden und wie man sie auch bei der Verkäsung von tuberculösem Gewebe findet.

Verkäste Geschwulstpartien können nachträglich durch Kalksalze imprägniert werden, aber auch ohne vorausgehende Verkäsung kommt eine Verkalkung an vielen Geschwulstarten vor. Immer ist dabei eine Herabsetzung der Zufuhr von Nährmaterial, ein Verschluss oder eine Verdickung der Gefässe mit Verengerung ihres Lumens nachweisbar.

Dann sieht man den Kalk sich in feinen, anfänglich staubförmigen Krümelchen ablagern, welche allmählich confluieren und grössere, homogene Balken oder concentrisch geschichtete Kugeln darstellen. Dieselben ergeben die bekannten färberischen und chemischen Reactionen (s. Verkalkung). Mitunter können sehr ausgedehnte

Geschwulstpartieen oder selbst ganze Tumoren (z. B. Uterusmyome) in compact verkalkte, steinartige Massen verwandelt werden, in denen die organische Substanz fast vollkommen geschwunden ist. Der Kalk ist gewöhnlich an Kohlensäure, manchmal gleichzeitig oder selbst überwiegend an Phosphorsäure gebunden und ergibt bei Schwefelsäurezusatz die Gypsreaction. Gewisse Geschwulstformen, welche sich durch regelmässige Kalkablagerungen auszeichnen, haben ihren Namen auf Grund dieses hervorstechenden Merkmals erhalten. (Die sog. Psammome).

An epithelialen Neubildungen wird nicht selten auch eine pathologische Verhornung beobachtet, und zwar kommt dieselbe nicht allein bei Carcinomen vor, welche an schon normaler Weise verhornten Epithelien ihren Ausgangspunkt nehmen, sondern alle epithelialen Tumoren, auch solche, welche ursprünglich z. B. von Cylinderepithel abstammen, können bei weitgehender Anaplasie ihrer zelligen Elemente einer partiellen Verhornung anheimfallen, so dass also aus dem Vorhandensein einer solchen noch lange kein Rückschluss auf die Matrix des Neoplasmas gemacht werden kann. Auch in den Metastasen epithelialer Tumoren können Verhornungen vorkommen, selbst wenn die Muttergeschwulst eine solche nicht aufwies.

Dem Vorgang pflegt immer ein totaler oder wenigstens ein partieller Zelltod vorauszugehen. Es lagern sich dann in den Zellen zuerst sehr feine, aber nicht gleichmässig grosse, eckige, homogene Körnchen ab, welche durch Haematoxylin eine dunkelblauviolette Farbe annehmen (Taf. 72, Fig. 1 u. 2). Diese Substanz wird als Keratohyalin bezeichnet. Die Granula füllen oftmals den grössten Teil der Zelle aus; nur der Kern bleibt ausgespart, oder um denselben findet sich noch ein heller, freier Hof. Später pflegt dann der Kern Veränderungen zu erleiden, welche sich mit den oben beschriebenen der Pyknose, Karyorrhexis und Karyolysis decken. An den Keratohyalinkörperchen geht weiter ebenfalls eine Umwandlung vor sich, die teils

Taf. 72. Fig. 1 u. 2.

morphologischer, teils chemischer Natur ist. Die Reaction auf Hämatoxylinfärbung bleibt aus, dafür aber tritt ein ausgesprochenes Färbungsvermögen mit alkalischen Anilinfarbstoffen ein, namentlich die Gramsche Methode mit Gentianaviolett und Jod-Jodkali liefert jetzt ausgezeichnete Resultate. Die Granula fliessen zu grösseren zackigen Splitterchen zusammen, neben denen manchmal der Kern noch erhalten ist; später geht derselbe immer zu Grunde, die Zelle wird mehr und mehr von der anwachsenden Keratinsubstanz eingenommen und schliesslich ganz ausgefüllt, nur an der Peripherie bleibt gewöhnlich ein heller Saum dauernd frei. Gleichzeitig findet meistens eine starke Schrumpfung der Zellen und eine gegenseitige Abplattung zu dünnen, schuppenartigen Gebilden statt. Ganz gewöhnlich nehmen die Zellen dabei eine concentrische, zwiebelschalenförmig geschichtete Lagerung an, so dass die bekannten perlenartigen Bildungen zustande kommen, die vielfach als Cancroidperlen bezeichnet werden, aber auch in gutartigen Epitheliomen vorkommen. Übrigens ist die gegenseitige Abplattung der Zellen nicht etwa als die Ursache oder der Vorläufer der Verhornung aufzufassen, denn einerseits kommt Verhornung in durchaus nicht abgeplatteten Zellen vor, andererseits können solche Schichten- und Perlbildungen eintreten, ohne dass in denselben eine Verhornung nachweisbar zu sein braucht.

Eine grössere Anzahl von Degenerationsformen in Geschwülsten geht mit der Bildung homogen aussehender Complexe einher. Diese homogenen Substanzen sind grösstenteils bis jetzt chemisch noch ungenügend charakterisiert. Sie werden bald als Hyalin, bald als Colloid bezeichnet. Auch die amyloide und die schleimige Degeneration gehören hieher. Wir haben auch hiebei wieder zu unterscheiden zwischen den Degenerationen, die sich an den eigentlichen Geschwulstzellen, am Parenchym, und solchen, welche sich an der Stützsubstanz, am Stroma und an den Gefässen abspielen. Ausserdem aber kommen gerade diese Substanzen in Geschwülsten nicht blos als Degenerationsproducte

von Tumorteilen, sondern auch als Ausscheidungsproducte organoid gebauter Neoplasmen vor.

Hyaline Bildungen treten in Form kleiner, tropfenartiger Einlagerungen, wie wir oben gesehen haben, sehr häufig intracellulär auf, aber auch grosse Abschnitte von Tumoren, namentlich des Stroma's, können in verzweigte, glänzende, hyaline Bänder und Balken umgewandelt werden, die sich untereinander zu einem Netzwerk mit weiteren oder engeren Maschen oder auch nur mehr spaltförmigen Hohlräumen verbinden, in welchen die noch erhaltenen Zellen liegen (Taf. 56, Fig. 2 u. Taf. 78, Fig. 2 Schlauchsarkom, Cylindrom). Nicht selten sind die Blutgefässwände der Sitz und Ausgangspunkt ausgedehnter hyaliner Einlagerungen. Manchmal ist an der hyalinen Substanz noch ganz schwache, parallele Streifung erkennbar. Eigentliche Colloidbildung, d. h. das Auftreten jener zähen, leimartigen Substanz, welche sich durch ihr vollkommen homogenes Aussehen und chemisch dadurch auszeichnet, dass sie durch Alkohol und Essigsäure nicht zu fädiger Gerinnung gebracht wird, kommt in Geschwülsten verhältnismässig selten, fast nur in den Vergrösserungen und Neubildungen der Schilddrüse (Colloidkropf) und der Hypophysis cerebri vor. Auch hier ist ihre Bildung auf vermehrte Secretion und Umwandlung der epithelialen Zellen beschränkt, kommt aber nicht im Interstitium vor.

Dagegen ist die schleimige Entartung ein unter den Geschwülsten aller Art weit verbreiteter und häufig zu beobachtender Vorgang (fälschlicherweise werden auch schleimig degenerierte Tumoren vielfach als Colloid-Geschwülste bezeichnet, namentlich Schleimkrebse; es erscheint aber zweckmässig, als mucöse oder auch gelatinöse Degeneration nur diejenigen anzusehen, deren Producte durch Alkohol, sowie durch Essigsäure in den bekannten fädigen Gerinnungszustand versetzt werden, und die sich durch Hämatoxylin je nach dem Dichtigkeitsgrade hell bis dunkelblau färben). Schleimproductionen von manchmal ausserordentlichem Umfange kommen namentlich in den Tumoren der

Ovarien und des Darmes vor. In den cystischen Ge-
Taf. 14. Fig. 1 u. 2. schwülsten der ersteren (Tafel 14 Fig. 2) lässt sich besonders deutlich die Bildung von oft massenhaften Becherzellen verfolgen, die ballonförmig durch Ansammlung des paraplasmatischen Zellinhaltes aufgetrieben sind, später platzen und collabieren, während deren Inhalt in Form rundlicher Kugeln und Tropfen nach dem Lumen zu abgeschieden wird. Auch in Darm- und Magencarcinomen ist diese Art der Verschleimung auf dem Wege der Becherzellenbildung gewöhnlich zu beobachten (Taf. 14, Fig. 1), während in anderen sogenannten Schleimkrebsen, z. B. der Mamma, die Einlagerung der Mucinsubstanz in Form von einzelnen Kugeln in die Epithelzellen vor sich geht. Neben dieser epithelialen Schleimbildung kommt aber sehr häufig eine Verschleimung der Bindesubstanz vor. So können z. B. Fibrome in grösserem oder geringerem Umfang einer
Fig. XI. solchen anheimfallen, wobei die Fasern durch die Schleimmassen auseinandergedrängt werden und die Zellen eine verästigte, sternförmige Gestalt annehmen, wodurch dann ein sogenanntes myxomatöses Gewebe zustande kommt, wie es sein physiologisches Prototyp in der Warthon'schen Sulze des Nabelstranges hat. So treffen wir z. B. oftmals die weichen, fibrösen Nasenpolypen verändert, indem dann ausserdem noch Schleimbildung und Retention von Seite der drüsigen Bestandteile daneben vorkommen kann. Auch im Sarkom wird eine solche Verschleimung der Intercellularsubstanz oft beobachtet (Sarkoma myxomatosum). Ferner kann die Grundsubstanz von Chondromen schleimig entarten, und endlich kann auch in organoiden Geschwülsten, z. B. Carnicomen, die Schleimdegeneration fast oder ganz ausschliesslich auf das Stroma beschränkt sein und zur Bildung breiter, weicher, in Essigsäure gerinnender Balken zwischen den Zellresten führen. Es scheint, dass diese Art der Verschleimung ihren Ausgangspunkt in letzter Instanz von der Kittsubstanz der Zellen bezw. deren Fasern nimmt, indem

dieselbe unter Wasseraufnahme in einen gallertigen Quellungszustand übergeht.

Eine sehr selten eintretende Entartung in Geschwülsten ist die amyloide Degeneration. Sie kommt nur bei Bindegewebsgeschwülsten (Fibromen, Chondromen) vor und nimmt ihren Ausgang von den Gefässen und dem Stroma, kann aber auch die Geschwulstzellen selbst ergreifen. Öfter wird hyaline Degeneration als Vorläufer des Amyloids beobachtet.

Endlich wird zuweilen in Tumoren die Einlagerung von Glykogen gefunden. Es tritt auf in Gestalt von grösseren oder kleineren Tropfen oder Halbmonden im Protoplasma der Zellen, seltener diffus. Zuweilen können die Zellen mit solchen Tröpfchen förmlich übersät sein, daneben kommen solche auch in Lücken des Gewebes, also intercellulär vor; ungemein selten findet sich Glykogen im Stroma von Geschwülsten; die Kerne der Zellen bleiben immer frei. Es ergibt eine specifische Reaction mit Jodjodkali, indem es sich unter dessen Einwirkung tiefbraun bis braunrot färbt; durch Zusatz von Schwefelsäure wird es aber nicht wie Amyloid gebläut, auch die sonstigen Amyloidreactionen haben ein negatives Ergebnis (vergl. S. 62). Die Glykogenkörnchen sind gewöhnlich sehr leicht löslich in Wasser. Zur Untersuchung eignen sich daher nur ganz frische oder rasch in absolutem Alkohol conservierte Stücke; stets tritt (im Gegensatz zu Amyloid) eine prompte Lösung der glykogenen Einlagerungen durch Einwirkung von Speichel ein. Seine Entstehung ist wohl als hämatogen zu denken. Es findet sich in Carcinomen, Endotheliomen, Sarkomen (besonders der Speicheldrüsen und der Nieren, in Cysten der Ovarien und der Vagina), in Enchondromen, Rhabdomyomen, sowie besonders auch in vielen Geschwülsten des Hodens.

Bindesubstanzgeschwülste.

Fibrom.

Unter Fibrom verstehen wir eine Geschwulst, welche aus fertigem (reifem) Bindegewebe sich zusammensetzt. Schon in den normalen Körperorganen unterscheidet man sehr verschieden gestaltetes Bindegewebe, und da von jeder Form desselben Fibrome ihren Ausgangspunkt nehmen können, so ergibt sich schon hieraus, dass ihr gröberer und besonders ihr feinerer Bau grosse Verschiedenheiten aufweist. Noch reichhaltiger aber wird das Gebiet der Fibrome dadurch, dass durch Metaplasien des Bindegewebes Misch- und Übergangsformen, und durch gleichzeitige Beteiligung anderer Gewebe an der Geschwulstbildung Combinationen mit anderen Neubildungen entstehen können.

Es erscheint sehr zweckmässig nach dem Vorgang von Borst, den ersteren Modus der Bildung von complicierter zusammengesetzten Tumoren ganz im allgemeinen durch Zusatz eines Adjektives zu dem substantivisch gebrauchten Namen der Grundform des Tumors zu bezeichnen, während die durch Combination von Neubildungen verschiedener Gewebsspecies entstehenden Geschwülste durch Aneinandersetzung von 2 coordinierten Substantiven näher classificiert werden. Wir würden also demnach in unserem speciellen Fall z. B. von einem „Fibroma ossificans" sprechen, wenn eine Umbildung von Bindegewebe in Knochengewebe innerhalb der Geschwulst erwiesen werden kann, dagegen von einem „Fibro-Myxom", wenn es sich um die gleichzeitige Neubildung von Bindegewebe und Schleimgewebe handelt. Dabei hätte der Nachdruck wieder auf der Bezeichnung jener Gewebsart zu liegen, welche überwiegend an dem Aufbau der Neubildung beteiligt ist.

Die einfachen Fibrome, also jene Geschwülste, deren Parenchym sich ausschliesslich aus Bindegewebe aufbaut, werden von Alters her eingeteilt in harte und in weiche Fibrome. An dem Zustandekommen dieser Consistenzverschiedenheiten kann aber nicht nur verschiedene Beschaffenheit des Bindegewebes, sondern auch noch

andere Momente, namentlich quantitative und qualitative Schwankungen der Vascularisation beteiligt sein, denn es ist einleuchtend, dass ein Gewebsstück, welches von sehr reichlichen oder sehr weiten Blut- bezw. Lymphgefässen durchzogen ist, sich wesentlich weicher anfühlen muss, als ein solches in dem Gefässe nur in geringer Anzahl und geringer Weite vorhanden sind.

Bei der nahezu ubiquitären Verbreitung des Bindegewebes im Körper können Fibrome natürlich fast überall entstehen. Der Ort ihrer Entstehung wird von einschneidender Bedeutung für ihre äussere Gestaltung werden; so sehen wir denn die inmitten von compacten Organen sich bildenden Fibrome im Allgemeinen der Kugelgestalt zustreben, während die nach der Oberfläche des Körpers oder in das Lumen von Hohlorganen einwachsenden Fibrome (wie dies übrigens auch bei vielen anderen Geschwülsten der Fall zu sein pflegt) mehr als Höcker sich vorwölben oder bei stärkerer Wachstumsenergie die Form von polypösen Excrescenzen annehmen. Im ersteren Falle erleidet das umgebende Gewebe eine einfache Verdrängung, es wird zur Seite geschoben und kann bei rasch sich steigerndem Druck Compressionserscheinungen zeigen, welche sich je nachdem in Atrophie oder bei Verlegung von Gefässen in dem Auftreten rückgängiger Metamorphosen (Nekrose, fettige Degeneration) äussern. Das Wachstum dieser Geschwülste ist zumeist ein exquisitiv expansives. Aus dem Centrum heraus vergrössert sich der Knoten wie ein aufgeblasener Gummiballon, gelegentlich ist daneben auch an der Peripherie durch lebhaftere Mitbeteiligung der äusseren Partien eine directe Einwucherung in das benachbarte Gewebe zu erkennen, niemals aber findet eine Apposition von Geschwulstelementen durch Einbeziehung von präexistentem Bindegewebe des umgebenden Gewebes in die Tumormasse (also gewissermassen einen Adaptierungsvorgang der ersteren) statt; im Gegenteil, die allenfalls im Gefolge der Geschwulstentwicklung an dem betroffenen Organ sich einstellenden, soeben erwähnten, üblen Folgen machen sich ebensosehr an dessen Stützgewebe wie an seinem Parenchym geltend.

Tafel 43.

Fig. 1. **Hartes Fibrom** (Narbenkeloid) **von der Haut des Armes.** Hämat.-Eosin. Vergr. 80.
1. Concentrisch-streifiges Fasergewebe.
2. Schmale Gefässzüge zwischen den Bindegewebsfibrillen.

Fig. 2. **Fibrom von der Wange.** Vergr. 350.
1. Schmale Spindelzellkerne in reichlichem, parallel-streifigem Fasergewebe.
2. Dünnwandige Gefässe.

Wächst dagegen eine fibromatöse Geschwulst nach der äusseren oder inneren Oberfläche eines Organes, z. B. in der Haut gegen deren freie Oberfläche, im Magen nach dessen Lumen zu, so wird natürlich das bedeckende Gewebe mit vorgewölbt, und da eine Durchbrechung desselben kaum jemals vorkommt, so muss es die Oberfläche der vordringenden Bindegewebsmasse continuierlich überziehen. Solange die letztere nun die einfache Kugel- oder Calottenform beibehält, wird natürlich auch die Configuration des überziehenden Haut- oder Schleimhautepithels eine einfache sein; complicierter aber wird dieselbe, wenn der bindegewebige Geschwulstkörper an seiner Oberfläche Fortsätze, Zacken aussendet oder gar dendritische Verzweigungen bildet. Dann muss das durch die Wucherung emporgehobene Epithel allen Vertiefungen und Erhöhungen seiner Unterlage folgen, es finden Faltenbildungen, Aus- und Einstülpungen an demselben statt, kurz es muss eine Oberflächenvergrösserung der bedeckenden Gewebslagen eintreten, und diese kann natürlich nur durch eine active Vermehrung ihrer zelligen Elemente zustande kommen. Das Gleiche ist der Fall, wenn etwa eine bindegewebige Neubildung secundär in eine schon vorher entstandene Hohlkugel im Epithel vorwächst, wie dies häufig bei gewissen Geschwülsten namentlich des Eierstockes (papilläre Adenome) und der Mamma (intra- und pericanaliculäre Adenofibrome) vorkommt. Hier also combiniert sich die Neubildung einer anderen Gewebsspecies mit der rein bindegewebigen Proliferation und das Resultat des Nebeneinanderhergehens dieser verschiedenen Zellproduction ist das Zustandekommen der sogen. „fibro-

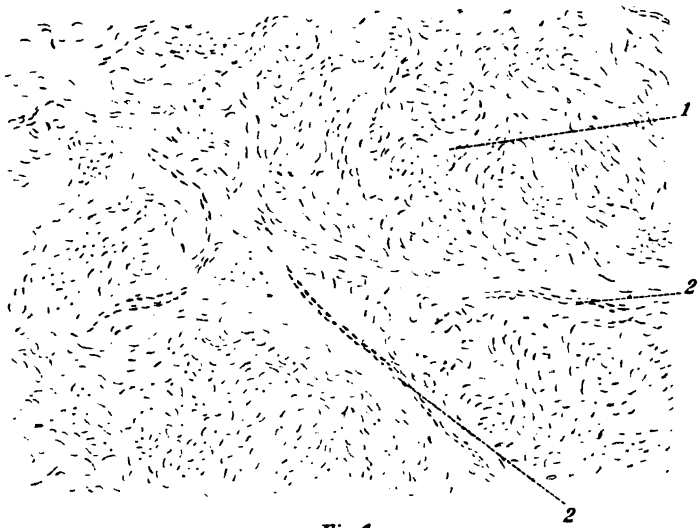

Fig. 1.



Fig. 2.

Lith. Anst F. Reichhold, München

epithelialen Geschwülste", die ebensogut den Fibromen als den epithelialen Neubildungen zugezählt werden können, deren genauere Darstellung aber einem allgemeinen Gebrauche folgend bei den letzteren geschehen soll.

Das harte Fibrom besteht vorwiegend aus zu Bündeln vereinigten Bindegewebsfibrillen, welche zumeist einen welligen, mehr oder weniger gewundenen, manchmal innerhalb einzelner Knollen concentrischen Verlauf aufweisen. Die Länge der Fasern pflegt eine sehr beträchtliche zu sein. Zwischen denselben liegen die sogen. Bindegewebskörperchen, d. h. kleine, kurz spindelförmige, auf dem Querdurchschnitt rundliche Kerne, in denen Kernkörperchen meist auch bei Anwendung stärkerer Vergrösserungen nicht erkennbar sind, sondern deren Chromatingehalt ein gleichmässig dichter ist. Zelleiber zu diesen Kernen lassen sich für gewöhnlich nicht nachweisen, sie liegen den Fasern dicht an; ihre Zahl ist eine schwankende meist sogar innerhalb kleinerer Abschnitte derselben Geschwulst. Neben äusserst kernarmen, fast nur aus Fasern bestehenden Streifen und Inseln treten schon bei schwächster Vergrösserung dunklere Stellen hervor, in denen zahlreichere Spindelkerne dicht hinter- und nebeneinander gelegen sind. Die genauere Untersuchung ergibt dann für gewöhnlich, dass diese stärkeren Kernanhäufungen zumeist in der Umgebung von engen, dünnwandigen Gefässen angeordnet sind, und bisweilen lassen auch die Fasern eine deutliche, concentrische Lagerung um die central verlaufenden Gefässe erkennen, so zwar, dass auch alle Biegungen und Krümmungen der letzteren von den begleitenden Fasern mit eingeschlagen werden, so dass hieraus einzelne durcheinander und ineinander gewundene Bündelsysteme entstehen („plexiformes Fibrom"). Bei den so häufig multipel in der Cutis und im subcutanen Gewebe auftretenden Fibromen sind ähnliche Beziehungen oft zu (meist marklosen) Nervenfasern nachweisbar, von deren bindegewebiger Hülle die Wucherungen ihren Ausgang nehmen (Neurofibrom). Auch die zarten Bindegewebskapseln der

Tafel 44.

Fig. 1. **Fibröser Polyp der Nase.** Pikrocarmin. Vergr. 280.
1. Mehrschichtiges Oberflächenepithel.
2. Fasergewebe.
3. Grosse Kerne von kürzeren Spindelzellen.
4. Schmale Kerne aus dem Fasergewebe.

Fig. 2. **Schleimhautpolyp aus der Nase.** Hämat.-Eosin. Vergr. 92.
1. Cylindrisches Oberflächenepithel.
2. Lockeres, reticuläres Grundgewebe.
3. Durchschnitte durch Schleimdrüsen.

Talg- und Knäueldrüsen können in der Haut die Matrix von multiplen Fasergeschwülsten sein. Ausserdem nehmen dieselben ihren Ausgangspunkt von Sehnen, von intramusculärem Bindegewebe, vom Periost; Prädilectionstellen für ihre Entwicklung sind weiter namentlich der Uterus, die Mamma und die Niere. In letzterem Organ finden sich fibröse Geschwülstchen oft in grösserer Anzahl in Mark- und Rindensubstanz, namentlich an der Basis der Markkegel, ihr Volumen bleibt aber meist ein beschränktes. Mit blossem Auge betrachtet, können sie gelegentlich Veranlassung zur Verwechslung mit miliaren Tuberkeln geben, von denen sie sich aber durch grössere Härte auszeichnen. Alle diese einfach gebauten harten Fibrome werden wohl auch als „Desmoide" bezeichnet.

Eine besondere Entwicklungsform des harten Fibroms im cutanen Gewebe ist auch das sog. „Keloid" (Taf. 43, Fig. 1), welches sich zumeist im Anschluss an Traumen (Schnitt- und Brandwunden) als „Narbenkeloid" durch excedierende Narbenbildung, gelegentlich aber auch ohne eine solche Veranlassung als „Spontankeloid" entwickelt und sich durch das besonders dichte Gefüge seiner Fasern und die stringente Beschaffenheit seiner Züge auszeichnet. (Bemerkenswert ist die von manchen Autoren angegebene Familiendisposition zur Entwicklung von solchen Keloiden.)

Taf. 1. Fig. 43.

Manche harte Fibrome neigen zu regressiven Metamorphosen, namentlich zur Verkalkung. Tritt eine solche ein, so findet eine völlige Verklebung der meist ganz kernlos gewordenen Fasern und Bündel auf grössere Strecken hin zu gleichmässig glänzenden, hyalinen Schollen



Fig.1.



Fig.2.

ein, welche sich anfänglich durch ihre ausserordentlich geringe Färbbarkeit auch mit sauren Anilinfarben auszeichnen. Dann findet eine Ablagerung von Kalksalzen (kohlensaurer Kalk und phosphorsaurer Kalk) in Form von ganz feinen Krümeln statt, die ineinanderfliessen und grössere kalkige Einsprengungen in Form von klumpigen und cylindrischen Stücken bilden. Aber auch grössere ganze Geschwülste vom Umfang eines Kindskopfes und darüber (namentlich im Uterus) können auf diese Weise in compacte, steinharte Gebilde umgewandelt werden. Bleiben bei dem Auftreten von Kalksalzen noch Zellen bezw. Kerne erhalten, so können dieselben in der Verkalkungszone eingeschlossen werden und namentlich bei concentrischem Auftreten derselben um die Gefässe herum durch Vortäuschung Havers'scher Kanäle zur Verwechslung mit wirklicher Knochenbildung Veranlassung geben, indem sie Knochenkörperchen ausserordentlich gleichen, aber es lassen sich natürlich keine Fortsätze an ihnen wie an jenen nachweisen. (Petrificierendes Fibrom.)

Dagegen wird an Fibromen auch eine wirkliche Metaplasie in echte Knochensubstanz mit Umwandlung von Faserbündeln in Havers'sche Lamellen und Einschluss der Zellen zu Knochenkörperchen mit ausgebildeten Zellausläufern beobachtet (Ossificierendes Fibrom, Fibroma ossificans). Diese Formen sind nicht zu verwechseln mit solchen, bei denen von Anfang an neben der Bindegewebsneubildung eine solche von Knochensubstanz einhergeht (Osteofibrom).

Im Gegensatz zu den harten Fibromen sind die weichen Fibrome durch eine geringere Entwicklung und weniger weit gediehene Ausreifung der Fasersubstanz ausgezeichnet. Schon durch einen grösseren Saftreichtum des Gewebes kann eine Herabsetzung ihrer Consistenz entstehen. Es können durch Stauungsvorgänge in an und für sich harten Fibromen ödematöse Gewebsdurchtränkungen zustande kommen, die Faserbündel werden durch Flüssigkeitsansammlungen auseinandergedrängt, es kommt zu Spaltbildungen (Taf. 44, Fig. 1) und zur Verquellung der Fasern und Zellen. Hand in

Figur XI.

Aus einem weichen myxomatösen Fibrom der Nasenschleimhaut. Bindegewebszellen sternförmig untereinander mit Protoplasmaausläufern zusammenhängend, Intercellularsubstanz verschleimt, in dieselbe reichliche Leukocyten eingestreut.

Hand kann damit eine Metaplasierung in richtiges Schleimgewebe zustande kommen (Fibroma myxomatodes), indem die Zellen sternförmige und verästigte Formen annehmen und zwischen ihren Ausläufern sich eine mucinhaltige, in Essigsäure gerinnende Substanz anhäuft.

Das Bindegewebe zeigt bei den weichen Formen einen mehr areolären Bau mit kürzeren, weniger straffen Fasern und eine grössere Variabilität seiner Zellen. Unter den kurzen, fixen Spindelzellen finden sich auch polygonale, plasmareichere Elemente und namentlich runde oder ovale Zellformen mit dunklen, dichten, runden Kernen vom Typus der Lymphocyten. Es sind die sogen. „Wanderzellen" des Bindegewebes; ihr Zelleib ist manchmal ganz dicht ausgefüllt mit zahllosen, mit Eosin stark färbbaren Körnchen („eosinophile Zellen"); ausserdem pflegen sich auch Leukocyten mit fragmentierten Kernen in wechselnder Zahl eingestreut zu finden. Diese Formen des Fibroms nehmen zumeist ihren Ausgang von einer bindegewebigen Matrix, die schon von Hause aus ein mehr lockeres, zellreicheres Gefüge aufweist, namentlich zeigt die Mehrzahl der im oberen Respirationstractus, im Magendarmkanal und im Uterus auftretenden sogen. „Polypen" einen derartigen Bau. Da ihre Entwicklung sich ganz gewöhnlich an längere Zeit bestehende chronische Entzündungszustände anschliesst, so ergiebt sich schon hieraus ihr grösserer und mannigfacherer Zellgehalt. Bei ihrem Vorwachsen aus der submucosa oder dem stratum proprium treiben sie das Epithel vor sich her und werden vollständig von demselben überzogen, solange nicht etwa secundäre Entzündungsprocesse oder Drucknekrosen zu einem Verlust desselben führen. So sind z. B. die so ungemein häufigen Polypen der Nase von einem mehrzeiligen Cylinderepithel bedeckt, an dem sogar manchmal die Flimmerhaare noch nachweisbar

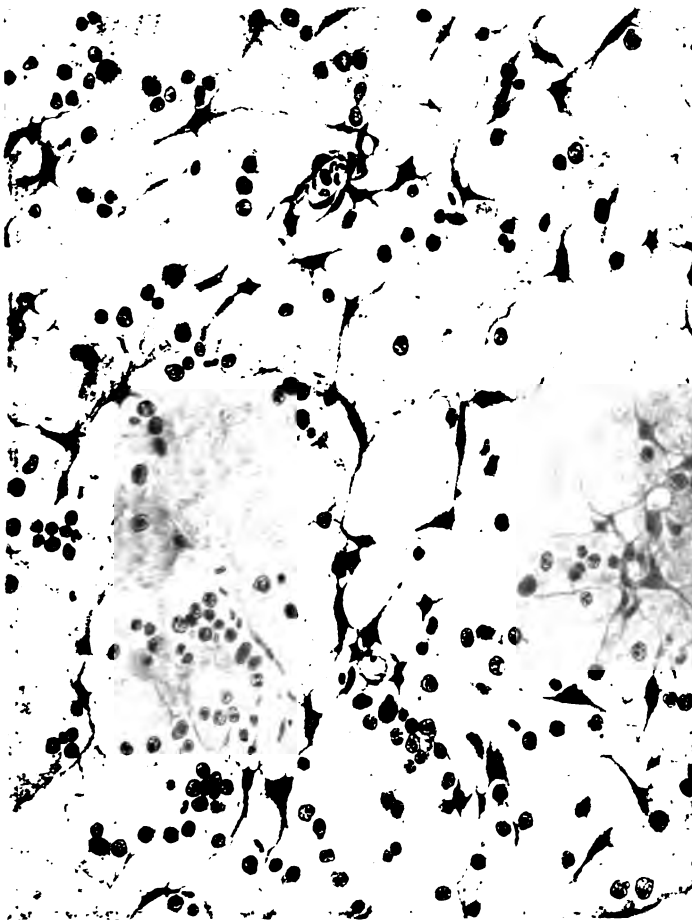

Fig. XI.

erscheinen. In diesem Epithelüberzug können allerdings weiterhin Metaplasierungen vorkommen, es kann flach und niedrig werden. Aber natürlich werden bei der Erhebung dieser polypösen Bildungen über das benachbarte Schleimhautniveau auch drüsige Bestandteile mit in ihren Körper eingeschlossen; letztere können zu besonderer Entwicklung gedeihen, und so treffen wir bisweilen eine sogar die normale Schleimhaut beträchtlich übertreffende Ausbildung der Drüsen innerhalb der Polypen (Drüsenpolyp, Fibro-Adenom). Nicht selten zeichnen sich die in der Neubildung eingeschlossenen Drüsen durch ihre ganz besondere Neigung zur Bildung von Becherzellen und umfänglichen Schleimanhäufungen aus, so dass die Drüsenlumina hiedurch erweitert und durch Verschiebungen und Knickungen ihre Ausführungsgänge verlegt werden. Auf diese Weise entstehen dann förmliche cystische Hohlräume, deren Inneres mit concentrisch geschichteten Schleimmassen und losgestossenen und verquollenen Epithelien erfüllt ist („Cystenpolyp, Fibroma cysticum"). Besonders im Uterus erreichen diese Cystenpolypen mitunter eine recht ansehnliche Grösse, und das ursprüngliche fibröse Grundgewebe, der eigentliche Geschwulstkörper, tritt dann naturgemäss mehr und mehr zurück gegenüber diesen epithelialen Bildungen und ihren Abscheidungsproducten.

Bei der grösseren Lockerheit ihres Parenchyms pflegen die weichen Fibrome im allgemeinen reichlicher vascularisiert zu sein als die derben Fasergeschwülste. Die Gefässentwicklung kann aber auch (namentlich wiederum bei den polypösen Formen) einen ganz besonderen Grad der Ausbildung erreichen, der sich schon makroskopisch durch die weiche Beschaffenheit und die dunkelrote Färbung kundgibt (sog. „Himbeerpolyp"). Die Blutgefässe zeigen dann oft neben auffallender Weite ihres Lumens eine atypische Bauart ihrer Wandungen; dieselben sind ausserordentlich dünn, bestehen nur aus Endothelschläuchen, oder es fehlen auch die continuierlichen endothelialen Auskleidungen, und das Blut strömt dann in unregelmässigen cavernösen Hohlräumen, so

dass eine schwellkörperartige Beschaffenheit des Tumors hieraus resultiert (Fibroma angiomatodes, cavernosum, teleangiectaticum). Infolge der mangelhaften Wandausbildung kommt es natürlich leicht zu Gefässzerreissungen und Blutergüssen entweder in das Geschwulstgewebe oder nach aussen. Besonders im Uterus, manchmal auch in der Nase oder im Magen geben solche Gefässpolypen gelegentlich Veranlassung zu oft bedeutenden Blutungen.

Auch ein Teil der später noch genauer zu besprechenden „Naevi" kann seinem histologischen Verhalten nach der Gruppe dieser teleangiectatischen Fibrome zuzuzählen sein (Naevus vasculosus). (S. Taf. 49, Fig. 1 u. 2.)

Erfahren, wie dies in seltenen Fällen beobachtet wird, die Lymphgefässe in einem Fibrom eine besondere Entwicklung in Bezug auf Zahl und Weite, so spricht man demzufolge von einem Fibroma lymphangiectaticum. Eine mehr diffuse Ausbildung dieser Geschwulstform haben wir für gewöhnlich in der sog. „Elephantiasis" vor uns, bei welcher die fibröse Neubildung, verbunden mit der oft ausserordentlichen Entwicklung von weiten, manchmal mit hohen, fast kubischen Endothelien ausgekleideten Lymphgefässen, meist ganze Gliedmassen, namentlich die unteren Extremitäten, oder die äusseren Genitalien befällt. Auch hier pflegen chronische oder oft wiederholte Entzündungsvorgänge, namentlich recidivierende Erysipele, die Veranlassung der Bindegewebswucherung zu sein.

Endlich sind noch die Combinationsformen zu erwähnen, welche das Fibrom mit anderen Geschwülsten eingehen kann. Nicht selten sieht man, namentlich in Fibromen, die nach dem Typus der zellärmeren Varietät gebaut sind, das Auftreten von Fettzellen, und zwar kann dies sowohl in den mittleren wie auch in den peripheren Geschwulstteilen zustande kommen. Wir haben nun gerade hiebei die metaplastische Form und die eigentliche Combinationsform zu unterscheiden. Die erstere entsteht durch eine allmähliche partielle Umwandlung der Bindegewebszellen in Fettzellen genau

nach dem gleichen Vorgang, wie auch normaler Weise das Fettgewebe sich bildet, indem der Zelleib einer Bindegewebszelle anschwillt, sich Fettkügelchen in demselben ansammeln, die zusammenfliessen und dann einen grösseren Tropfen bilden, um welchen das ursprüngliche Protoplasma nur mehr einen ganz feinen häutchenartigen Saum darstellt, während der Zellkern an die Wand gepresst wird. Wir haben es hier aber mit einer richtigen Fettinfiltration eines Fibroms zu thun und würden nach dem oben aufgestellten Princip diese Form als „Fibroma lipomatodes" bezeichnen gegenüber dem eigentlichen „Fibrolipom", welches aus einer gleichzeitigen Wucherung von Fettgewebe neben der bindegewebigen Neubildung entsteht. Besonders die schon oben einmal erwähnten oft multipel auftretenden Nierenfibrome zeigen oft central eine metaplastische Fettgewebsbildung.

Bekannt ist die Combination der Fibrombildung mit der Entwicklung von Muskelgeschwülsten, namentlich am Uterus, das Fibromyom bezw. Myofibrom, Neubildungen, welche oft einen colossalen Umfang erreichen können und deren Bau, soweit er die musculären Elemente betrifft, weiterhin noch zu erörtern sein wird. Auf die Combination mit epithelialen Neubildungen, die sog. Papillome und die Adenofibrome, ist bereits oben hingewiesen worden; sie sollen in der Gruppe der fibroepithelialen Geschwülste eine genauere Darstellung erfahren.

Bisweilen erscheint es nicht ganz leicht, histologisch eine einigermassen präcise Abgrenzung der Fibrome gegenüber den Sarkomen zu treffen. Namentlich die weichen Fibrome weisen, wie wir gesehen haben, eine gewisse Variabilität der zelligen Formen auf, die durch metaplastische Processe oder durch Mitbeteiligung anderer Gewebsarten an der Geschwulstbildung noch vermehrt werden kann; immer aber handelt es sich dabei doch um Elemente, welche fertigem, reifem Gewebe entsprechen; innerhalb der einzelnen Zellarten herrscht Gleichförmigkeit und Übereinstimmung. Anders, wenn die Geschwulst anfängt, einen atypischen Charakter an-

zunehmen; der Entdifferencierungsprozess und die grössere Selbstständigkeit der Zellen machen sich in der Ausbildung verschiedenartiger Formen bemerklich, die auf einem jugendlichen, indifferenten Stadium ihrer Ausbildung stehen bleiben und in Bezug auf Grösse, Gestalt ihres Plasmakörpers, Configuration und Chromatingehalt ihrer Kerne mehr oder minder grosse Abweichungen von einander zeigen. Erst dann haben wir die Berechtigung, von einem „Fibrosarkom" zu sprechen, wenn diese zur Atypie der Geschwulst führenden Bildungsmerkmale festgestellt sind. (Taf. 52, Fig. 1 und 2; Taf. 53, Fig. 1.)

Myxom.

Das Myxom setzt sich ausschliesslich aus Schleimgewebe zusammen, wie solches nur im fötalen Organismus als Vorläufer von Binde- und Fettgewebe und zur Zeit der Geburt nur mehr in der Warthon'schen Sulze des Nabelstranges vorkommt. Aus diesem Grunde wird das Myxom von vielen Autoren auch nicht den typischen Geschwulstbildungen zugerechnet.

Wir haben bereits oben gesehen, dass eine metaplastische Entstehung von Schleimgewebe nicht selten in Fibromen beobachtet wird; ebenso häufig kommt sie auch vor in Lipomen und namentlich in Chondromen. (Fibroma, Lipoma, Chondroma myxomatodes.) Der Vorgang ist dabei ein derartiger, dass die Grundsubstanz dieser Geschwülste, also die Fibrillen, bezw. das Fett, bezw. die hyaline Knorpelsubstanz schwinden und an ihre Stelle eine schleimig-gallertige halbflüssige Masse tritt, welche in Essigsäure gerinnt. (Schon oben wurde darauf hingewiesen, dass eine einfache ödematöse Verquellung von Bindegewebe nicht mit Myxomgewebebildung verwechselt werden darf.) Gleichzeitig erleiden die Zellen eine wesentliche Gestaltsveränderung; sie quellen auf; ihre Protoplasmaleiber werden polygonal und gewöhnlich ziemlich stark gekörnt, und sie senden multiple, oft gablig verzweigte Fortsätze aus, die untereinander zu einem filzigen Maschenwerk in Verbindung

treten und zwischen denen die schleimige Grundsubstanz suspendiert ist.

Genau denselben Bau weisen nun die weit selteneren, reinen Myxome von vornherein in ihrem ganzen Umfange auf. Am besten im frischen Zupfpräparat lassen sich die spindeligen, sternförmigen oder spinnenartigen Zellen mit ihren Ausläufern isolieren, während im gehärteten Schnittpräparat durch starken Wasserverlust des succulenten Gewebes die typische Structur weniger deutlich erkennbar ist und auch die multiplen Ausläufer selten klar vortreten. Zwischen diesem ganz lockeren, saftreichen Gewebe verlaufen gewöhnlich einzelne Züge und Septen von etwas strafferem, fibrösem Gewebe, die Träger der manchmal sehr reichlich entwickelten Blutgefässe. Leukocyten finden sich in dem Schleimgewebe in wechselnder Zahl eingestreut. Nicht selten sieht man in den Protoplasmaleibern der Zellen und auch in der Basis ihrer Ausläufer feine Fettröpfchen.

Auch gleichzeitig nebeneinander hergehende Wucherung von Myxomgewebe mit Neubildungen anderer Gewebsarten sind im ganzen häufiger als die reine Grundform des Myxoms, besonders wird eine streckenweise Entwicklung von Myxomgewebe in vielen sogenannten Mischtumoren beobachtet, wie sie namentlich in der Parotis und im Hoden auftreten. Hier kommt das Myxom neben fibromatösen Herden, neben Knorpel- und Knochengewebe, ja gelegentlich auch neben epithelialen Bildungen oder cystischem Bau vor. (Fig. XXXVI.)

Reine Myxome entwickeln sich manchmal, ähnlich den Fibromen multipel im Verlaufe von Nerven (sogen. „Neuromyxom"); sie kommen ferner vor im Periost, in der Cutis, im Herzen, im Knochenmark und (besonders bei Neugeborenen) im Mesenterium, wo sie gelegentlich sehr umfangreiche, bei Eröffnung der Bauchdecken gallertig vorquellende Geschwülste bilden.

Sind die Zellen des Myxoms sehr zahlreich, dicht gelagert und vielgestaltet, so spricht man von einem Myxo-Sarkom, wobei sich sehr wohl annehmen lässt, dass die Combination der beiden Geschwulstarten von

vorneherein gegeben war. Es kann natürlich aber auch nachträglich in einem Sarkom eine Umbildung in Schleim-
T. z. XIV. gewebe durch Erweichung und Aufnahme von gallertig-schleimiger Substanz eintreten („Sarcoma myxomatosum").

Die Myxo-Sarkome zeichnen sich gewöhnlich durch die Bildung von umfangreichen, mehrkernigen Zellen aus.

Lipom.

Unter Lipom verstehen wir eine Geschwulst, welche ausschliesslich aus Fettgewebe besteht. Dasselbe zeigt histologisch keine wesentlichen Abweichungen gegenüber demjenigen des panniculus adiposus; auch ist es manchmal nicht ganz leicht, die Abgrenzung zwischen umschriebener Adipositas und Geschwulstbildung festzustellen, z. B. beim sogen. Madelung'schen Fetthals (Lipoma annulare colli). In den meisten Fällen aber präsentiert sich das Lipom als wohlumschriebene Tumorbildung, deren Grösse ausserordentlich wechseln kann. Am häufigsten geht das Lipom aus der Wucherung von präexistentem Fettgewebe hervor im Unterhautfettgewebe, im subserösen, im subsynovialen, intramusculären Fettgewebe, in der Mamma; seltener bilden sich Lipome in Organen, in welchen normalerweise Fett nicht vorkommt: in der Niere (abgesehen von Hilus und Kapsel), in den Meningen, im Darm, im Kehlkopf, sogar in der Leber. Man muss hier wohl an eine Anlage der Geschwulst aus im fötalen Leben abgesprengten Keimen von Fettgewebsinseln denken, wenn man nicht eine metaplastische Bildung desselben durch Fettaufnahme in ursprünglich bindegebige Tumoren annehmen will.

Bisweilen sieht man in wachsenden Lipomen neben den typischen ausgebildeten Fettzellen, welche übrigens eine recht verschiedene Grösse zeigen können, junge Fettgewebszellen, rundliche oder ovale Gebilde mit einem oder mehreren Kernen, in deren umfänglichen Protoplasmaleib die Fettkügelchen eingesprengt liegen. Die Gefässversorgung der Lipome ist meistens eine ziemlich reich-

liche, die grösseren arteriellen und venösen Stämmchen verlaufen in den bindegewebigen Septen zwischen den einzelnen Fetträubchen, von wo sie ihre feineren Zweige zwischen die Zellen hineinsenden. Gelegentlich kann es, namentlich in gestielten Lipomen der Haut, zur Ausbildung von teleangiectatischen Bezirken kommen.

Die Lipome sind verschiedenen regressiven Metamorphosen unterworfen, welche zum Teil die ursprüngliche Geschwulsttextur bis zur Unkenntlichkeit verwischen können. So kommt es gelegentlich zu einer vollständigen Verflüssigung (Colliquation) der Fettzellen mit Auflösung ihrer Kerne und Schwund der bindegewebigen Hüllen und Septen der einzelnen Träubchen. Dadurch entstehen an Stelle des Lipoms oder einzelner Teile desselben cystische Hohlräume, welche mit einer ölartigen Masse gefüllt sind. Auch eine schleimige Erweichung der Lipome wird in nicht seltenen Fällen beobachtet; zwischen den Fettzellen lagert sich schleimigfädige Substanz ab; seltener findet eine wirkliche Umbildung der Fettzellen in sternförmige Schleimgewebszellen mit schleimiger Grundsubstanz statt (Lipoma myxomatodes). Aber auch Verhärtungen von Lipomen können eintreten, einmal durch fortschreitende Zunahme der fibrillären Zwischensubstanz und dadurch bedingter fibröser Umwandlung (Lipoma durum), ferner durch Ablagerungen von Kalksalzen. In den Anfangsstadien trifft man besonders in den peripheren Zellen der Träubchen die Zellkörper mit büschelförmigen und radiärgestellten Nadelkrystallen erfüllt (fettsaurer Kalk), später kann die ganze Geschwulst in eine trockene, mörtelartige oder kreidige Masse umgewandelt werden (Lipoma petrificans).

Associationen von Lipomen mit anderen Geschwulstarten kommen gleichfalls häufig vor. Namentlich bei den multipel auftretenden Lipomen der Haut ist wie bei den gleichartig angeordneten Fibromen vielfach eine Beziehung zu Nerven zu constatieren, die ja auch in den klinischen Erscheinungen dieser Geschwülste manchmal sehr deutlich hervortritt. Man findet in derartigen Lipomen bisweilen zahlreiche Nervenfasern, von denen

es freilich recht fraglich ist, ob sie neugebildet sind oder ob nicht vielmehr in ihren Bindegewebsscheiden die Lipomentwicklung stattgefunden hat (sog. Neurolipom). Ausserdem findet sich Fettgewebe oft in grösseren Mengen in den teratoiden Mischgeschwülsten eingesprengt.

Chondrom.

Das Chondrom besteht aus geschwulstmässig auftretendem Knorpelgewebe. Am häufigsten nimmt dasselbe seinen Ausgang vom präexistenten Knorpel. Entstehen von solchem z. B. an den Gelenkknorpeln kleinere, knorpelige Auswüchse, so bezeichnet man dieselben als Ekchondrosen. Bilden sich aber an der Oberfläche von Skeletteilen Knorpel, welche einen selbstständigen tumorartigen Charakter tragen, so spricht man von Ekchondromen. Nehmen Knorpelgeschwülste ihren Ausgang vom Mark von Skeletteilen, so werden dieselben Enchondrome genannt.

In ihrem mikroskopischen Verhalten zeigen die Chondrome die grösste Verwandtschaft mit hyalinem Knorpel, doch kann gelegentlich auch das Bild des Faser- und Netzknorpels gegeben sein.

Das Geschwulstparenchym des Chondroms wird gewöhnlich von hyaliner Grundsubstanz mit darin eingeschlossenen Zellen geliefert. Die erstere kann beträchtliche Schwankungen in Bezug auf ihre Dichtigkeit aufweisen; selbst in kleineren Abschnitten ein und derselben Geschwulst sieht man oft compactere, zellärmere und gewöhnlich sich dunkler als ihre Nachbarschaft färbende Streifen und Bänder neben helleren, lockeren Bezirken. Die grösste Variabilität herrscht aber in Bezug auf die Zellen. Zunächst wechselt die Dichtigkeit ihrer Lagerung ausserordentlich. Es können so reichliche Zellen nebeneinander liegen, dass dazwischen nur ganz schmale Grundsubstanzbrücken bestehen bleiben; die Anordnung der Zellen kann hiedurch an das Bild des grosszelligen, gelegentlich sogar an dasjenige des Säulen-

knorpels bei der normalen Ossification erinnern und eine gewisse Regelmässigkeit in der Lagerung der Zellen gegeben sein. Häufiger jedoch sind dieselben scheinbar vollkommen regellos in die Grundsubstanz eingestreut, sie können auch so spärlich angeordnet erscheinen, dass ganz breite hyaline Inseln und Bänder zwischen ihnen übrig bleiben. Auch die Formen und die Grössenverhältnisse der Zellen sind beträchtlichen Variationen unterworfen. Am häufigsten sind dieselben rundlich oder oval und haben einen ziemlich kleinen, bläschenförmigen Kern, doch kommen besonders in den äusseren Lagen der Geschwulst oder der Geschwulstläppchen auch mehr spindelförmig gestaltete, an Bindegewebszellen erinnernde, sowie unregelmässig zackige Formen vor. Zuweilen enthalten sie mehr als einen Kern. Gewöhnlich sind die Zellen von einer deutlichen Kapsel umschlossen; manchmal liegen 2, 3 und mehr Zellen in einer Kapsel vereinigt. Die Abgrenzung dieser Kapsel gegenüber der umgebenden hyalinen Grundsubstanz ist wiederum eine sehr verschieden scharfe; die Dichtigkeit der Kapsel kann ausserordentlich wechseln, sodass mitunter deutlich circuläre, in ihrem tinctoriellen Verhalten gegen die Nachbarschaft gut abgesetzte Ringe zustande kommen; bisweilen kann aber auch die Ausbildung von solchen Kapseln ganz vermisst werden, und die Zellen liegen ohne Begrenzung in kleinen Hohlräumen der Grundsubstanz. Regelmässig ist letzteres der Fall in der von Virchow aufgestellten besonderen Form des sogenannten Osteoidchondroms, welches meist seinen Ausgang vom Periost nimmt. Es besteht nur aus einer homogenen (nicht lamellösen) Grundsubstanz, die übrigens grosse Neigung zur Verkalkung hat, und darin eingeschlossenen, hauptsächlich spindelförmig gestalteten Zellen.

Da Gefässe in der Knorpelsubstanz auch bei deren Geschwülsten nicht vorhanden sind, so zeigen alle Chondrome ein mehr oder minder stark entwickeltes, die Blutgefässe tragendes, bindegewebiges Stroma, welches die Knorpelsubstanz in Form von Septen durchzieht,

Tafel 45.

Fig. 1. **Chondrom aus der Lunge.** Hämat.-Eosin. Vergr. 65.
1. Hyaline Knorpelsubstanz mit deutlichen Knorpelhöhlen.
2. Dichtere Ansammlung von Bindegewebe.

Fig. 2. **Chondrom aus der parotis.** Hämat.-Eosin. Vergr. 280.
1. Hyaline Grundsubstanz.
2. Knorpelzellen.
3. Mehrfache Knorpelzellen in einer Höhle.
4. Verkalkte Kapseln von Knorpelhöhlen.

---

rundliche Abschnitte derselben einhüllt und der Geschwulst hiedurch einen lappigen Bau verleiht. Dieses Bindegewebe vertritt also an den knorpeligen Tumoren das Perichondrium.

Eine besondere Form des Chondroms stellt eine zuweilen am clivus Blumenbachi sich entwickelnde Geschwulst dar, welche aus der Sphenooccipitalfuge hervorgeht, die dura mater durchbricht und in Form eines bis zu kirschgrossen, weichen Knotens sich in die Schädelhöhle vorwölbt. Dieselbe ist von Virchow als Ekchondrosis sphenooccipitalis physalifora bezeichnet, von H. Müller auf das Auswachsen von persistierenden Chordakeimen zurückgeführt und demgemäss von Ribbert als Chordom bezeichnet worden. Sie besteht aus grossen, ballonartigen Zellen, welche in einer gewöhnlich nur spärlich entwickelten hyalinen Grundsubstanz liegen. Die Zellen sind von rundlicher Gestalt, haben einen sehr geringen, etwas granulierten, halbmondförmigen Protoplasmaleib mit kleinem, dichtem Kern und beherbergen eine oder mehrere mit Flüssigkeit gefüllte Alveolen. (Wegen dieses pflanzenzellenähnlichen, verquollenen Aussehens hat die Neubildung den Beinamen „physaliformis“ erhalten.) Nach den Untersuchungen von Ribbert ragt die Geschwulst in die Knochensubstanz des Keilbeins und Hinterhauptbeins hinein, deren Markräume zum Teil von den Zellen ausgefüllt sind.

Regressive Metamorphosen sind natürlich bei der mangelhaften Vascularisation der Knorpelsubstanz besonders in grösseren Knorpelgeschwülsten ausserordentlich häufig; besonders kommt es häufig inmitten der Knorpel-

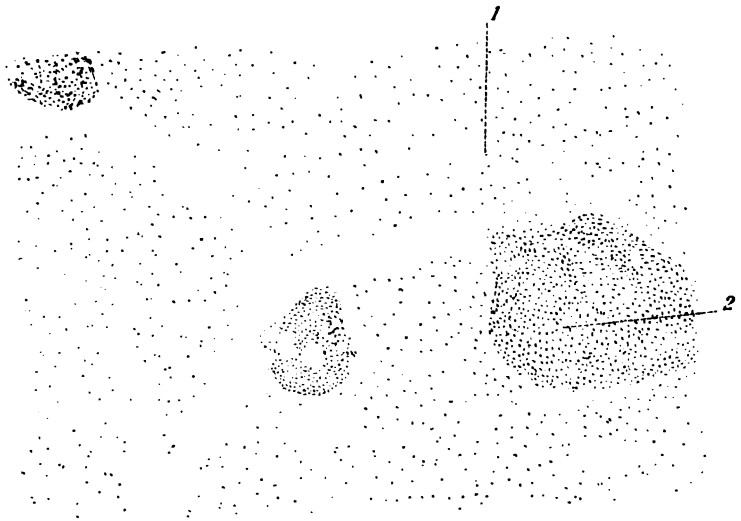

Fig. 1.



Fig. 2.

Lith. Anst. F. Reichhold, München.

inseln zu Erweichungsprocessen. Die Grundsubstanz löst sich auf und wird zu einer farblosen, wässerigen oder etwas fadenziehenden Flüssigkeit. Gleichzeitig findet an den Zellen ein Zerfall durch fettige Degeneration statt. So entstehen innerhalb der Geschwulstknoten cystische Hohlräume (Chondroma cysticum), welche anfangs noch von einigen stehengebliebenen Septen in fächerige Abteilungen zerlegt werden, bis auch diese schwinden. Dieser Process ist nicht zu verwechseln mit Erweichungen, welche durch metaplastische Umbildung in wahres Myxomgewebe entstehen, was gerade beim Chondrom gar nicht selten beobachtet wird (Chondroma myxomatodes). Auch hiebei kommt es zu einer Auflösung der hyalinen Grundsubstanz und zu einer Umwandlung derselben in eine deutlich schleimige Materie, was sich an mit Haematoxylin gefärbten Präparaten gewöhnlich schon durch die intensiv blaue Tinction bemerklich macht. Die Zellen verlieren ihre Kapseln und werden zu sternförmigen, mit verästigten und untereinander anastomosierenden Ausläufern begabten Gebilden; die Grenze gegenüber der Knorpelsubstanz ist meist eine unscharfe.

Sehr häufig treffen wir beim Chondrom Verkalkungen und zwar in Form von ungleichmässig eingesprengten, krümligen Kalkkörnchen, welche der Geschwulst auf dem Durchschnitt makroskopisch ein weisslich fleckiges Aussehen verleihen. Es handelt sich dabei anfangs um eine Ablagerung sehr feiner Kalkpartikelchen hauptsächlich in den Kapseln der Knorpelzellen und den nächstangrenzenden Partien der Grundsubstanz. Da diese Niederschläge meist nicht gleichmässig circulär erfolgen, sondern feine, auf dem Durchschnitt dreieckig gestaltete, mit der Basis der Zelle zugekehrte Lücken zwischen sich lassen, so entstehen dadurch Bilder, welche die grösste Ähnlichkeit mit wirklicher Knochensubstanz bieten, besonders wenn auch die zwischen den Zellen liegende Grundsubstanz völlig verkalkt ist. Nach Auflösung des Kalkes mit Säure (Gypsreaction mit Schwefelsäure) kann man sich aber überzeugen, dass es sich

Figur XII.

Chondrom des Sternums; frischer Gefrierschnitt. Vergr. 300.

1. Hyaline Grundsubstanz.
2. Knorpelzellen.
3. Knorpelhöhlen mit Einschluss mehrerer Knorpelzellen, die Knorpelzellen selbst teilweise verfettet.
4. Perichondrium.

dabei nicht um eine echte Verknöcherung handelt, da keine Markräume und keine Haver'schen Lamellen vorhanden sind. In gänzlich verkalkten Chondromen kommt es meist zu einem Absterben der Zellen.

Richtige Knochenbildung kommt metaplastisch in Chondromen ganz ähnlich wie bei endochondraler Verknöcherung vor. Es bilden sich zunächst durch sprossenförmiges Auswachsen von Seite der in den bindegewebigen Septen liegenden Gefässe in der Knorpelsubstanz Markräume, zu deren Zellmaterial wohl auch ein Teil der frei gewordenen Knorpelzellen beiträgt. Dann entstehen richtige Osteoblastenreihen, von denen die schichtweise Apposition von Knochensubstanz erfolgt. Aber auch durch directe Verkalkungen von Knorpelgrundsubstanz und Umwandlung der Knorpelzellen in Ausläufer tragende Knochenzellen kann die Verknöcherung fortschreiten.

Man muss wohl annehmen, dass für die Bildung von Chondromen eine Absprengung von Knorpelbestandteilen im fötalen oder postfötalen Leben verantwortlich zu machen ist. Abgesehen von den eigentlichen Ekchondrosen findet sich diese Geschwulstform zumeist an Stellen, in deren Nachbarschaft normalerweise Knorpel vorhanden sind. So erklären sich die Chondrome der Lunge aus Verlagerungen von Knorpelteilen aus dem Bronchialbaum, die Chondrome der Mamma leiten ihre Entstehung von den Rippenknorpeln, diejenigen des Halses und der Thyreoidea von stehen gebliebenen Resten von Kiemengängen her (branchiogene Chondrome). Schwieriger sind die manchmal multipel auftretenden Chondrome in den weichen Häuten des Gehirns und Rückenmarkes zu erklären.

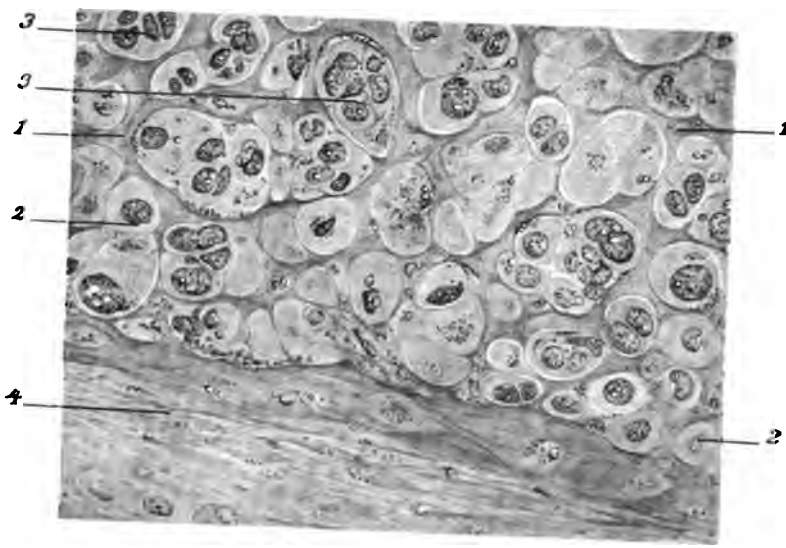

Fig. XII.

Ferner kommen Knorpeleinsprengungen sehr häufig in den Mischgeschwülsten des Hodens, des Ovars, der Parotis sowie in den Teratomen der Steissgegend vor. Aber auch für das postfötale Leben hat Virchow eine Entstehung von Chondromkeimen durch Absprengungen und Verlagerungen angenommen, namentlich für die von den Markräumen ausgehenden Enchondrome und zwar durch die sich bei der Rhachitis abspielenden Wucherungsprocesse und die dabei auftretenden Unregelmässigkeiten in der Verkalkung und Verknöcherung.

Seit Alters her ist bekannt, dass die Chondrome, obwohl sie für gewöhnlich den sogenannten „gutartigen" Tumoren beigezählt werden, in gar nicht seltenen Fällen die Neigung zeigen, Metastasen zu bilden, die oft sehr bedenklichen Umfang, z. B. in der Lunge, erreichen können. Man sieht hieraus wieder, worauf oben bei der allgemeinen Besprechung schon hingewiesen wurde, dass die histologische Structur einer Geschwulst allein für die Beurteilung ihrer Gutartigkeit bezw. Bösartigkeit nicht massgebend sein kann. Die Chondrommetastasen sind entweder continuierliche oder discontinuierliche. Erstere können bisweilen ausserordentlich grosse Strecken durch fortgesetztes Auswachsen im Lumen von Venen zurücklegen; sie können auf diese Weise sogar continuierlich ins rechte Herz gelangen und von da mit Überspringung des rechten Ventrikels in den Lungenarterien weiterwachsen. Aber auch discontinuierliche Metastasen kommen durch Einwachsen der Primärgeschwulst in venöse Gefässtämme und Verschleppung von Stückchen derselben durch den Blutstrom zur Beobachtung. Es hängt dies offenbar mit der weitgehenden Transplantationsfähigheit des Knorpelgewebes zusammen.

Weit häufiger als reine Chondrome sind Combinationen dieser Geschwulstform mit anderen Tumoren (Chondrofibrom, Chondromyxom, Osteochondrom) durch gleichzeitige geschwulstmässige Wucherung verschiedener Gewebe, sowie namentlich Chondrosarkome, von denen später noch genauer die Rede sein wird.

Osteom.

Noch weit schwieriger als bei dem Chondrom erscheint bei dem Osteom eine scharfe Abgrenzung der wirklichen Knochengeschwulstbildungen gegenüber umschrieben auftretenden hyperplasierenden Processen einerseits und gegen secundäre Verknöcherungsvorgänge in den verschiedensten Geschwülsten andererseits. Die letzteren haben wir schon bei der Beobachtung der Fibrome und Chondrome zum Teil kennen gelernt und werden ihnen bei gewissen Sarkomformen wieder begegnen. Es handelt sich dabei um metaplastische Bildung wirklicher Knochensubstanz in einzelnen grösseren oder geringeren Territorien andersartiger Bindesubstanzgeschwülste, und wir sind selbstverständlich dabei nicht berechtigt, von einem „Osteom" bezw. einem Fibro-Osteom oder Chondro-Osteom zu sprechen, sondern wir werden diese Tumoren als ossificierende Fibrome, Chondrome u. s. w. bezeichnen.

Aber noch häufiger sehen wir geschwulstartige Knochenbildungen in directem oder indirectem Zusammenhang mit Skeletteilen gleichsam als Auswüchse und umschriebene oder mehr diffuse Volumszunahmen derselben auftreten, und gerade diese Bildungen sind es, welche von den wahren Osteomen abgetrennt werden müssen.

Diffuse Verdickungen von Knochen, bei welchen gewöhnlich die Corticallamelle von Röhren- oder auch von platten Knochen eine Zunahme ihrer Masse erfährt und bei denen auch ein grosser Teil der spongiösen Substanz infolge von Verdrängung der Markräume durch Lamellensysteme in compacten Knochen umgewandelt werden kann („Eburneation"), bezeichnet man als Hyperostosen. Tritt die Volumszunahme mehr local oder circumscript auf, so kann sie sich entweder in Form von cylindrischen, kegelförmigen, warzigen, halbkugeligen und tuberösen Excrescenzen präsentieren (Exostosen), oder es können lockerere Vorragungen von schwammigem oder blättchenförmigem Bau auftreten

(Osteophyten). Unter den Exostosen unterscheidet man solche, welche dem Knochen unmittelbar aufsitzen als continuierliche von solchen, welche in einiger Entfernung vom Knochen in den angrenzenden Weichteilen liegen, discontinuierliche Exostosen. Sind sie mit dem Knochen durch einen bindegewebigen Perioststrang verbunden, so werden sie als bewegliche, liegen sie ausserhalb des Periostes, als parostale Exostosen bezeichnet, tragen sie endlich ähnlich den Gelenkflächen der Epiphysen einen knorpeligen Überzug, so heissen sie cartilaginöse Exostosen.

Alle diese Bildungen sind also als Resultat hyperplasierender oder chronisch entzündlicher Processe aufzufassen.

In dieses Gebiet gehören auch die manchmal sehr ausgedehnten Verknöcherungsprocesse im intramusculären Bindegewebe, welche entweder spontan zu einer förmlichen Umbildung der Muskeln in zackige Knochen führen (Myositis ossificans), oder bei denen es infolge oft wiederholter Druck- und Stosseinwirkungen zu umschriebenen Knochenbildungen kommt (Reit- und Excercierknochen im musc. deltoideus und in den Adductoren der Oberschenkel). Von manchen Autoren (Ziegler) wird für das Zustandekommen solcher Verknöcherungsvorgänge das Bestehen einer besonderen, angebornen Disposition verantwortlich gemacht.

Auch das Auftreten eines Teiles der sogen. Osteome der Lunge, besonders der kleinen, korallenförmigen und zackigen Bildungen, ist wohl auf secundäre Knochenbildung in auf chronisch entzündlicher Basis entstandenen Bindegewebsentwicklungen zurückzuführen.

Selbstverständlich sind alle die oft sehr mächtigen Einlagerungen kalkiger Platten und Lamellen in den Pleuren und in den Pericardblättern, welche dort infolge von Verkalkung von organisierten Exsudaten vorkommen und gelegentlich förmliche Kürassbildungen um Lungen und Herz darstellen können, aus der Zahl der Knochengeschwülste, denen sie früher beigezählt wurden zu streichen. Es handelt sich dabei um einfache Petrificationen von

Tafel 46.

Fig. 1. **Osteom der Lunge.** Hämat. Bleu de Lyon. Vergr. 75.
1. Knochenbälkchen.
2. Faserreiche Zwischenräume ohne Markraumcharakter.

Fig. 2. **Osteom der Schilddrüse.** Hämat. Bleu de Lyon. Vergr. 100.
1. Knochenbälkchen mit deutlicher lamellärer Schichtung.
2. Faserreiche Zwischensubstanz.
3. Grössere, markraumähnliche Bildungen.

Figur XIII.

Osteom der dura mater. Dünnschliff. Vergr. 70.
1. Gefässhaltige Markräume.
2. Lamellär geschichtete Knochensubstanz.
3. Sehr dicht stehende Knochenkörperchen.
4. Papilläre Oberfläche der Knochenbildungen.

Bindegewebe, die allerdings sogar mikroskopisch, solange die Zellen noch nicht verschwunden sind, eine gewisse Ähnlichkeit mit Knochen bieten können.

Wenn wir demnach alle diese „Pseudo-Osteome" abtrennen, so erscheint das Gebiet der wirklichen Osteome sehr eingeengt. Wir haben unter solchen nur jene Neubildungen zu verstehen, welche von vornherein aus einer geschwulstmässigen Anlage von wahrer Knochensubstanz hervorgehen. Ihre Bildung erfolgt ausschliesslich von einer Matrix, aus welcher auch normalerweise Knochen hervorgeht, also entweder enchondral oder periostal, wobei freilich das als Keimschicht dienende Gewebe durch Verlagerungen (im fötalen oder postfötalen Leben) die Beziehungen zum Skelettsystem oft vermissen lässt. Wir verlangen also von einem wahren Osteom in histologischer Beziehung, dass es alle Kennzeichen wirklichen Knochens, verkalkte Grundsubstanz, typische Zellbildung mit Ausläufern und Markräume aufweist. In Bezug auf die Dichtigkeit der Textur lassen sich wesentlich zwei Hauptformen unterscheiden, das Osteoma compactum und das Osteoma spongiosum. Das erstere imitiert den Bau der Corticalis der Röhrenknochen; die Grundsubstanz ist in typischen Lamellensystemen angeordnet, welche die reihenförmig gestellten



Fig. 1.

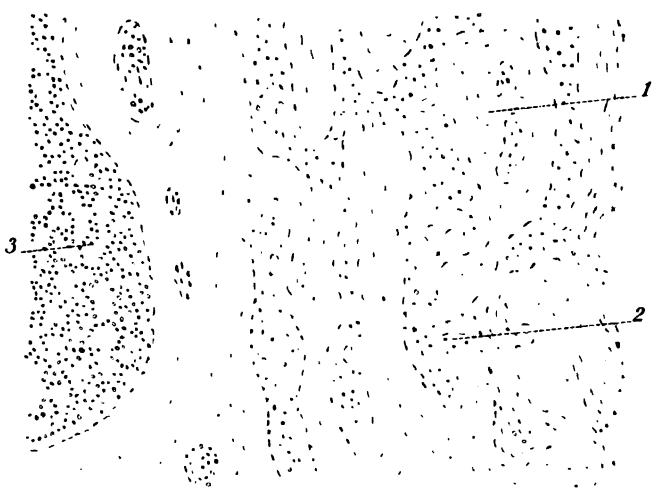

Fig. 2.

Lith. Anst F. Reichhold, München.

Fig. XIII.

Knochenkörperchen zwischen sich fassen und Havers'sche Kanäle aufweisen. Bei dem letzteren sind nur feine Knochenbälkchen vorhanden wie in der substantia spongiosa der Skeletknochen, und es resultiert hieraus ein lockerer, schwammiger Bau. Birch-Hirschfeld hat diesen beiden Formen noch eine dritte angegliedert, das Osteoma medullosum, bei welchem die Markmasse überwiegt.

Das Wachstum der Osteome geschieht wie bei dem normalen Knochen durch Vermittlung von reihenförmig gestellten Osteoblasten, welche Grundsubstanz ausscheiden und dann als Knochenkörperchen in dieselbe einbezogen werden. Am häufigsten zeigt das Osteom in Bezug auf das die Markräume ausfüllende Zellmaterial Abweichungen von der Structur des normalen Knochens. In grösseren Osteomen z. B. der dura mater (am häufigsten im falx cerebri) kann das Knochenmark gut entwickelt sein und typische Fetträume enthalten. Die Entstehung dieser Gebilde lässt sich ungezwungen aus Absprengungen und Inclusionen von Teilen der Schädelknochen in die als inneres Periost fungierende dura mater erklären. Auch in den compacten Osteomen der Lunge (abgesehen von den oben erwähnten, aus der Metaplasie von Entzündungsproducten hervorgegangenen), welche ihre Entstehung zumeist einer endochondralen Verknöcherung von dem Bronchialbaum entstammenden verlagerten Knorpelinseln verdanken, finden wir gewöhnlich ein ziemlich gut entwickeltes Knochenmark mit Gefässen und Markzellen. Ein dem normalen Knochenbau identisches Gefüge weisen auch zumeist die in der Markhöhle von Röhrenknochen wachsenden sogen. „Enostome" auf, von denen man annimmt, dass sie besonders aus Verlagerungen von Knochenkeimen infolge rhachitischer Erkrankung hervorgehen.

Im übrigen aber lässt die Entwicklung der Marksubstanz, namentlich bei spongiösen Weichteilosteomen, häufig weder den Bau des roten noch den des Fettmarkes erkennen, sondern es zeigt einen derbfaserigen, fibrösen Bau (Taf. 46). Um spärliche Blutgefässe ist ein mehr oder weniger zellreiches Bindegewebe entwickelt, welches

die Markräume ausfüllt und sich fast überall den Knochenbälkchen direct anlegt. Da die Entwicklung des Bindegewebes mit jener des knöchernen Geschwulstanteiles Hand in Hand geht, so haben wir es hier also eigentlich mit Osteofibromen zu thun. Natürlich sind davon jene knochenhaltigen Tumoren wohl zu unterscheiden, bei welchen die Knochensubstanz in ursprünglich rein fibrösem Gewebe durch Metaplasie eines Teiles desselben gebildet wird (Fibroma ossificans). Ist das dem Osteom beigemengte Bindegewebe besonders zellreich und bleibt es auf einem jugendlichen, unfertigen Zustand bestehen, so spricht man von einem Osteosarcom (s. u.). Auch die Knochensubstanz selbst erleidet dabei gewisse Abweichungen vom physiologischen Typus, indem die lamelläre Schichtung verschwindet und die Knochenkörperchen keine Ausläufer, sondern höchstens Kapseln aufweisen (Osteoidsarkom).

Myom.

Die von der Gruppe der Muskelsubstanz ausgehenden Geschwulstbildungen können sowohl aus glatten wie aus quer gestreiften Muskelfasern sich zusammensetzen. In dem weitaus häufigeren ersten Fall spricht man von Leyomyoma oder Myoma laevicellulare, im letzteren Fall von einem Rhabdomyoma oder Myoma striocellulare.

a) Leiomyoma.

Das Leyomyom besteht aus bündelförmig angeordneten Zügen von glatten Muskelfasern. Dieselben sind fast immer ineinander geknäuelt und gewirrt, so dass die Geschwulst hiedurch meistens eine kugelig runde Gestalt erhält und schon makroskopisch auf dem Durchschnitt ihre fasciculäre Structur erkennen lässt. Die Bündel sind in allen Richtungen des Raumes schneckenförmig gedreht und dabei meist mehrere Bündelsysteme nebeneinander vorhanden; hieraus ergibt sich der gewöhnlich schon bei kleinen Myomen gut sichtbare, knollige

Bau. Innerhalb der Muskelbündel sind die Muskelzellen in parallelen Lagen angeordnet; sie zeichnen sich bei der mikroskopischen Untersuchung im frischen Präparat nach intensiver Essigsäureeinwirkung sowie im gefärbten Schnittpräparat durch die in regelmässigen Abständen von einander in Reih' und Glied liegenden stäbchenförmigen, ziemlich chromatinreichen Kerne aus und unterscheiden sich durch deren in ganzer Länge gleichmässige Breite von den an den Enden spitz zulaufenden Kernen des Bindegewebes („Bindegewebskörperchen"). Die Zelleiber sind im gefärbten Präparat schwer sichtbar zu machen, sie liegen in rautenförmiger Anordnung sehr dicht zusammen, so dass ihre Kittlinien ohne besondere vorgängige Behandlung nicht hervortreten, dagegen lassen sie sich am frischen Object durch entsprechende Macerationsverfahren gut isolieren, wodurch ihre Form deutlich wird.

Natürlich trifft man auf Schnittpräparaten die Muskelbündel in allen möglichen Durchschnitten längs, schräg und quer getroffen, so zwar, dass immer eine Gruppe von dicht zusammenliegenden Zellen die gleiche Durchschnittsrichtung zeigt. Auf dickeren Schnitten kann man gelegentlich bei Verschiebung der Einstellungsebene das Umbiegen der Fascikel aus der Längs- in die Schräg- oder Querrichtung erkennen. Im Querschnitt präsentieren sich die Zellen als polyedrische, sich gegenseitig an den Berührungsflächen abplattende Gebilde mit rundem, dunklem Kern. Da die Zellen die Kerne an Länge bedeutend übertreffen, so weist natürlich nicht jeder Zellquerschnitt einen Kern auf, sondern nur dann, wenn derselbe in die Schnittebene fiel, und es liegen neben einer Mehrzahl von kernhaltigen Durchschnitten stets auch einige scheinbar kernlose.

Der Gehalt der Myome an Bindesubstanz ist ein sehr wechselnder. Schon makroskopisch ist seine Quantität annähernd bestimmbar aus der Consistenz und dem Saftgehalt der Geschwülste. Je mehr Bindegewebe ein Myom mit einschliesst, desto härter und trockener erscheint es. Bei der mikroskopischen Betrachtung hebe-

Tafel 47.

Fig. 1. **Leiomyom des Uterus.** Hämat.-Eosin. Vergr. 280.
1. Muskelzellen längs getroffen.
2. Quergeschnittene Bündel von glatten Muskelzellen.

Fig. 2. **Rhabdomyom der Niere.** Pikrocarmin. Vergr. 625.
1. Muskelfasern mit deutlicher Querstreifung.
2. Spindelförmige Muskelfasern mit undeutlicher Querstreifung.
3. Irregulär gestaltete Muskelzellen.
4. Querschnitte von Muskelzellen mit Kernen.
5. Querschnitte durch kernlose Partien der Fasern.
6. Rote Blutkörperchen.

---

sich die Bindegewebszüge im allgemeinen als hellere Stränge von den dunkleren Feldern der Musculatur ab, und manche Färbungen (Hansen) sind besonders geeignet, einen tinctoriellen Unterschied zwischen Muskelsubstanz und Bindegewebe in die Erscheinung treten zu lassen. Das letztere ist häufig in der Umgebung der Gefässe dichter und in mächtigeren Zügen angeordnet, strahlt aber von hier in verschieden dicken Ausläufern zwischen die Bündel hinein. Bisweilen ist so reichliches Bindegewebe vorhanden, dass es quantitativ der Muskelsubstanz gleichkommt oder dieselbe sogar übertrifft. Da man wohl immer eine gleichzeitige Entwicklung der beiden Gewebsarten annehmen muss, so spricht man in diesem Falle von einem Fibromyom bezw. einem Myofibrom. Besonders die Uterusmyome und unter diesen wieder ganz besonders die suberös gelegenen, zeigen oft diesen reichlichen Bindegewebsgehalt.

Elastische Fasern pflegen nur spärlich ausserhalb der Gefässe vorhanden zu sein. Auch die Gefässe zeigen oft in den Myomen Besonderheiten. Ihr Endothel ist häufig sehr hoch und springt zackig ins Lumen vor, Manchmal zeigt sich auch ihre Muscularis ganz ungewöhnlich stark entwickelt, und stellt auf den Querschnitten ganz ausserordentlich breite, kreisrunde Ränder dar, ja es scheint, als ob manche Myome (besonders in der Haut, aber auch im Uterus) ihre Entwicklung geradezu von dieser hyperplastischen Gefässmuscularis der Arterien ihren Ursprung nähmen, denn man sieht

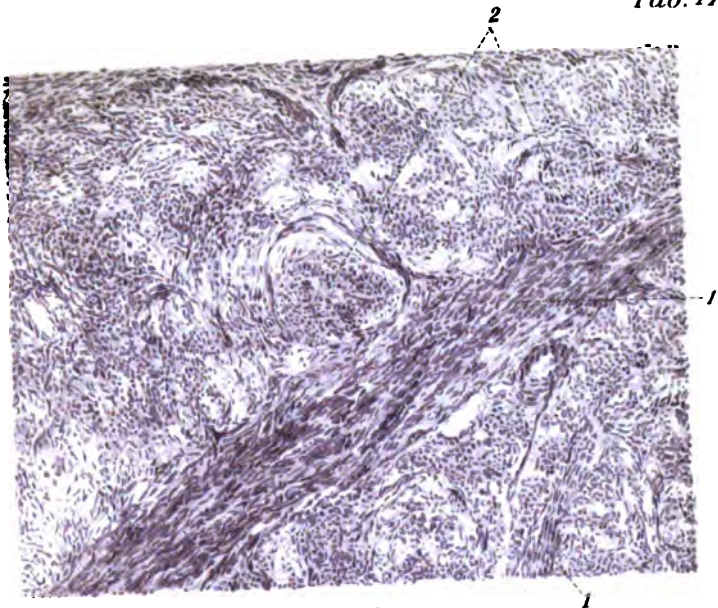

Fig. 1.



Fig. 2.

Lith. Anst F. Reichhold. München.

von ihnen aus fasciculäre Ausläufer in das umgebende Gewebe ausstrahlen und sich dort mit den Bündeln des eigentlichen Geschwulstparenchyms verflechten. Im übrigen pflegt das Bindegewebe der Myome arm an Wander- und Rundzellen zu sein, zuweilen trifft man in denselben ebenso wie auch im Muskelgewebe vereinzelte oder zu kleinen Gruppen vereinigte Mastzellen an.

Die Myome des Uterus zeigen in manchen Fällen eine merkwürdige Besonderheit, auf welche zuerst v. Recklinghausen hingewiesen hat. Es finden sich nämlich in ihnen, am häufigsten in den an den Tubenwinkeln sitzenden Myomen Einschlüsse von epithelialen Schläuchen und Gängen. Dieselben bestehen aus kubischen oder cylindrischen, seltener aus flimmernden Epithelzellen, welche unmittelbar an die Muskelsubstanz angrenzen. Oft finden sich mehrere epithelausgekleidete, cystenartige Hohlräume nebeneinander, ja manchmal sind zahlreiche, von einem Hauptgang ausgehende, radiär oder kammförmig angeordnete Epithelblindsäcke aufzufinden, so dass man geradezu von einem Adenomyom gesprochen hat. Schon v. Recklinghausen hat diese Epithelinclusionen auf Reste des Wolff'schen Körpers bezogen, und später ist nachgewiesen worden, (Klein und Groschuft), dass der Wolff-Gartnersche Gang sich zuweilen vom Ligamentum latum bis zum Hymen (sinus urogenitalis) verfolgen lässt. Man hat diese Befunde auch für die Erklärung der Entstehung der Myome aus congenitalen Anlagen herangezogen. Übrigens finden sich bisweilen in subserösen Uterusmyomen auch cystische Epitheleinschlüsse, welche vom Peritonealepithel abzuleiten sind (Aschoff), wie bei subumcösen Myomen, bei deren weiterem Wachstum auch Uterindrüsen abgeschnürt und mit einbezogen werden können.

Die Myome können verschiedenen regressiven Metamorphosen anheimfallen. Erweichungen infolge ödematöser Gewebsdurchtränkung und Verquellung finden sich besonders bei gestielten, subserösen und

polypösen, submucösen Myomen des Uterus, wenn Drehungen und Knickungen der Verbindungsstellen mit dem Mutterboden eintreten, und der Blutrückfluss dadurch erschwert wird. Es kann dabei auch zu ausgedehnten hämorrhagischen Infarcierungen dieser Geschwülste kommen. Der Stiel von submucösen Myomen kann völlig durchreissen, und die Neubildung wird dann entweder sofort ausgestossen, oder sie verfällt, weil ausser Ernährung stehend, einem Macerationsprocess, der sich in völligem Absterben aller zelligen Elemente, oder wenn Fäulniskeime Zutritt erlangen, in einer wahren Putrefication kundgibt.

Selten sieht man am Bindegewebe isolierte metaplastische Vorgänge, Umwandlung in Schleimgewebe — Myoma myxomatodes.

Infolge ungenügender Ernährung konnen namentlich im Centrum umfänglicher Myome Erweichung durch Verfettung bisweilen eintreten; schon makroskopisch machen sich dann auf dem Durchschnitt gelbliche Flecke bemerklich, in deren Bereich das Gewebe von fast breiig weicher Consistenz ist. Die Muskelzellen sind zerfallen, und an ihrer Stelle befindet sich ein aus zahllosen feineren und gröberen Fetttröpfchen bestehender Detritus; in der Umgebung sind feine Fettkügelchen in noch erhaltene Muskelzellen eingebettet, deren Kerne auf verschiedenen Stadien der Auflösung angetroffen werden. Häufiger noch sind Vorgänge, welche zu einer Erhöhung der Consistenz führen. Das Bindegewebe kann eine derb sklerotische Beschaffenheit annehmen, die Zellen verschwinden, und es findet eine hyaline Umwandlung statt, welche manchmal secundär auf das Muskelgewebe übergreift und dieses gleichfalls unter Aufhebung der Kernfärbbarkeit in jenen homogen glasigen Zustand überführt.

Derselbe ist meist nur der Vorläufer von weiteren regressiven Veränderungen, nämlich der Ablagerung von Kalksalzen, die anfangs krümlig sind und von einzelnen central gelegenen Inseln ihren Ausgang nehmen, bald aber feste Incrustationen darstellen, zusammenfliessen

und ganze, selbst sehr grosse Muskelgeschwülste in steinharte, nur mit der Säge zerlegbare, schwere Kugeln umbilden.

Ziemlich häufig werden Umwandlungen von Myomen in rasch wachsende, bösartige, sarkomatöse Tumoren beobachtet. Man muss wohl annehmen, dass die atypische Zellproduction von dem bindegewebigen Stroma ihren Ausgang nimmt und dass durch die übermässige Wucherung der jugendlichen Bindegewebszellen die Muskelelemente gleichsam erdrückt werden, atrophieren und verschwinden. Ein primärer Ausgang der „sarkomatösen Degeneration" von den Muskelzellen ist wohl denkbar, auch von manchen Seiten behauptet, aber durch nichts bewiesen.

Die Leiomyome kommen am häufigsten im Uterus vor, wo sie bekanntlich besonders bei Nulliparen im späteren Alter und oft multipel auftreten. Alle Uterusabschnitte können von der Myombildung befallen werden, am seltensten die Cervix. Nach den Lagebeziehungen zur Uterinwand unterscheidet man subseröse, intramurale und submucöse Myome. Nächstdem ist der Lieblingsort für die Entwicklung dieser Geschwülste die Tube und das breite (seltener das runde) Mutterband. Aber auch im Oesophagus, am Magen und am Darm können Myome sich entwickeln, ferner an den harnableitenden Wegen, an Nierenbecken, Ureteren und Blase, am Hoden (gubernaculum Hunteri) und weiterhin, gleichfalls oft multipel in der Haut. Hier nehmen sie ihren Ausgang manchmal von der musculären Gefässwand, häufiger von den feinen arrectores pilorum und den zarten Muskelschichten der Knäueldrüsen. Die Hautmyome zeigen manchmal einen cavernösen Bau infolge gleichzeitiger Wucherung von Gefässen (Angiomyom).

b) Rhabdomyom.

Die Rhabdomyome kommen selten in reiner Form, d. h. nur aus quergestreiften Muskelzellen bestehend vor. Meistens sind die letzteren nur in mehr oder weniger reichlicher Anzahl in ein sarkomatöses Grundgewebe

eingelagert. Da man annehmen darf, dass letzteres gleichzeitig mit dem Muskelgewebe an dem Geschwulstaufbau beteiligt ist, so bezeichnet man diese Tumoren folgerichtig als Rhabdomyosarkom.

Aber auch die quergestreiften Muskelelemente selbst treten an den in Rede stehenden Geschwülsten fast niemals in typischer, fertiger Form in die Erscheinung, wie wir sie z. B. beim Zerzupfen eines willkürlichen Muskels erhalten, sondern sie bleiben auf einer teilweise sehr niedrigen, wenig differenzierten Entwicklungsstufe stehen und stellen sich als ganz unreife, vom physiologischen Typus stark abweichende Gebilde dar. Nun hat man fälschlicherweise auch diese Formen mit dem Namen „Rhabdomyosarkom" belegt. Es handelt sich aber hier nicht um eine Combination in der Entwicklung von Rhabdomyom und Sarkom, sondern höchstens um ein Rhabdomyom von sarkomartigem Typus (wenn man schon den Namen „Sarkom" auch für Bildungen aus quergestreiften Muskeln zulassen will), also um ein Rhabdomyoma sarcomatodes.

Die Elemente der Rhabdomyome bieten meistens ein überaus buntes, vielgestaltiges Bild. Die Fasern, soweit solche überhaupt vorhanden sind, liegen nicht wie bei dem Leiomyom zu grösseren Bündeln in parallelen Reihen vereinigt, sondern sie sind mehr vereinzelt oder durchflechten sich in allen möglichen Ebenen des Raumes. Selten finden sich einigermassen gut ausgebildete Muskelfasern mit deutlicher, durch die ganze Faserdicke durchreichender Querstreifung, dagegen sind schmale, bandförmige oder wellige Elemente mit unvollkommen entwickelter Querstreifung häufiger. Das Sarkolemm wird fast immer vermisst, oder es ist an einzelnen Zellen als ganz feines Häutchen in der Nähe des Kernes erkennbar. Am öftesten sieht man Zellen von röhrenförmigem Typus, welche eine äussere, quergestreifte Hülle aufweisen, in deren Innerem ein granuliertes Sarkoplasma mit einem oder mehreren Kernen gelegen ist. Die Kerne können ganz dicht hintereinander reihenförmig angeordnet sein, so dass förmliche Kern-

schläuche zustande kommen, oder wenn spärlichere und grössere Kerne vorhanden sind, zeigt die Röhrenwand an ihrer Stelle Auftreibungen, wodurch in verschiedenen Abständen hintereinander liegende Spindelfiguren entstehen. Die quergestreifte Mantelzone kann nun ausserordentlich dünn oder selbst gar nicht mehr nachweisbar sein, und dann haben wir spindel- oder rautenförmige Zellgebilde, welche in ihrer Configuration sehr an glatte Muskelfasern erinnern und offenbar oft mit solchen verwechselt worden sind. Sehr oft ist die Längsstreifung der Fasern und Spindeln sehr deutlich entwickelt und an den Zellenden gelegentlich sogar eine Auffaserung der innerhalb der Zellen mit einander verkitteten Fibrillen sichtbar. Auf Schnittpräparaten bekommt man natürlich auch viele Querschnitte von solchen Fasern zu Gesicht, welche sich dann als rundliche, locker granulierte, häufig kernlose Gebilde präsentieren, oder man findet mehrere Kerne nebeneinander in ihrem Centrum. Neben den noch in Faserform auftretenden Zellen kommen aber auch noch stärker vom Typus abweichende Gebilde vor, keulenförmige, birnförmige, ovale und rundliche Zellen, welche manchmal in ihren peripheren Abschnitten als Andeutung der Querstreifung eine radiäre oder concentrische Streifung aufweisen und oft mehrere Kerne in ihrem Innern bergen. Wiederholt ist darauf hingewiesen worden, dass das granulierte Sarkoplasma Glykogenkörner oft in grosser Anzahl enthält. Einen besonderen Bau weisen gewöhnlich die Rhabdomyome des Herzens auf; sie bestehen aus grossen, spinnenartig verzweigten Zellen, welche im Innern hohl sind oder gelegentlich in diesen Höhlen Kerne nachweisen lassen, so dass auf Schnitten ein maschiger Bau zustande kommt. Seiffert hat diese Structur aus der Entwicklung von stark vergrösserten embryonalen Muskelbildungszellen abgeleitet.

Aus dem Vorkommen von Zellen mit mangelhaft ausgebildeter oder gar nicht mehr nachweisbarer Querstreifung hat man geschlossen, dass die Elemente des Rhabdomyoms sich aus glatten Muskelzellen entwickeln

können, man hat also direct eine Umbildung von glatten in quergestreifte Fasern angenommen. Wir haben oben gesehen, dass thatsächlich oft alle Übergänge von ungestreiften in quergestreifte Zellen in ein und derselben Geschwulst zu beobachten sind, aber deswegen brauchen diese ungestreiften Muskelfasern noch lange nicht mit wirklichen glatten Muskelzellen der unwillkürlichen Körpermusculatur identisch zu sein Gegen einen solchen Übergang sprechen schon entwicklungsgeschichtliche Thatsachen, und es hiesse wohl der Lehre von der Specifität der Zellen allzugrossen Zwang anthun, wenn wir einen solchen annehmen wollten.

Man kann sich die Entstehung der Rhabdomyome (bezw. Rhabdomyosarkome) zum Teil aus einer Verlagerung von Muskelkeimen im Fötalleben (vom Myotom der Urwirbel), zum Teil aus einer echten, geschwulstmässigen Wucherung präexistenter, gestreifter Musculatur denken. In die erste Gruppe gehören vor allem die Rhabdomyome der Niere, welche wohl das grösste Contingent zu dieser im ganzen immerhin selteneren Geschwulstform stellen, des Nierenbeckens, der Harnblase, der Hoden, des Uterus und der Scheide, zur zweiten Gruppe besonders die entsprechenden Geschwülste des Herzens, des Oesophagus und der Körpermuskulatur. Aber auch bei den letzteren ist die Annahme einer congenitalen Anlage aus liegengebliebenem, unverbrauchtem Keimmaterial nicht von der Hand zu weisen, da die Geschwulstelemente meistens die grösste morphologische Ähnlichkeit mit normalen Entwicklungsstadien gestreifter Muskelfasern (Primitivröhren) zeigen.

Neurom.

Das echte Neurom besteht ausschliesslich aus neugebildeten Nervenfasern und -zellen. Man unterscheidet demnach (Virchow) das Neuroma fibrillare und das Neuroma cellulare bezw. N. ganglionare und spricht, da die Nervenfasern sowohl mit als auch ohne eine Markscheide auftreten können, von einem

Neuroma myelinicum und einem Neuroma amyelinicum.

Die echten Neurome sind ausserordentlich seltene Geschwulstbildungen, aber fälschlicherweise werden ihnen gewisse andere Veränderungen an präexistenten Nerven beigezählt. Schon bei der Besprechung der Fibrome sahen wir, dass rein bindegewebige Tumoren ziemlich häufig ihren Ausgang von Nerven nehmen, wo sie sich sowohl vom Endoneurium wie auch vom Perineurium aus entwickeln können. Sie rufen spindelförmige Auftreibungen an den befallenen Strängen hervor und zeichnen sich oft durch ihr multiples, manchmal sogar durch symmetrisches Auftreten aus. Nun werden dieselben ganz gewöhnlich als „Neurofibrome" bezeichnet, während das Nervengewebe sich bei diesen Wucherungszuständen ganz passiv verhält, oft genug durch dieselben sogar eine Schädigung erfährt. Ja auch von durchschnittenen, schon degenerierten Nerven können solche bindegewebige Geschwülste entstehen. Es handelt sich hier also durchaus nicht um eine Neubildung von Nervenfasern, und man ist dementsprechend auch nicht berechtigt, von einem Neurofibrom zu sprechen, sondern wir haben einfache Fibrome der Nerven vor uns, wobei natürlich deren bindegewebige Hüllen die Matrix für die Geschwulst liefern.

Ähnlich sind die Verhältnisse gelagert bei dem sogen. Rankenneurom (v. Bruns) oder plexiformen Neurom, einer hyperplastischen Bildung, welche zumeist an Nerven des Gesichtes, des Halses, der Brust entsteht und zur Entstehung von wulstigen, einander durchflechtenden, unregelmässig aufgetriebenen und geschlängelten Strängen führt. Auch hier lehrt die mikroskopische Untersuchung, dass wir es überwiegend mit einer Neubildung von Bindegewebe bezw. einer Wucherung des Endoneuriums und Perineuriums zu thun haben, welche die präexistenten Nervenfasern auseinanderdrängt und in dicke Faserlagen einhüllt. Freilich muss dabei, besonders wo es sich um starke Schlängelung der Bündel handelt, auch ein Längswachstum von Seite der Nerven-

fasern angenommen werden, und insofern ist eine Beteiligung des Nervengewebes bei der geschwultsartigen Bildung nicht ganz von der Hand zu weisen, immerhin ist dieselbe jedoch keine derartige, dass wir berechtigt wären, von einem wirklichen „Neurom" zu sprechen.

Schon etwas näher dem Gebiet der eigentlichen Nervengeschwülste liegen die sogenannten „traumatischen Neurome, Amputationsneurome oder Stumpfneurome. Wir verstehen darunter jene knopfartigen, meist sehr derben Anschwellungen, welche sich nach einiger Zeit an den durchschnittenen Nerven in Amputationsstümpfen zu bilden pflegen (Taf. 48, Fig. 2). Dieselben bestehen gleichfalls aus einer reichlichen Wucherung von derbfibrösem Gewebe, hervorgegangen aus dem Nervenbindegewebe; aber gleichzeitig erkennt man besonders auf Längsschnitten durch das untere Ende des Nerven mit dem anhängenden Knopf, dass aus der Schnittfläche des ersteren neue Fasern hervorgesprosst sind, welche sich vielfach gabelig teilen, sich in Bündeln in allen Ebenen des Raumes regellos durchflechten, den ehemaligen Nervenstumpf förmlich umwachsen und so jene Verdickung im wesentlichen hervorrufen. Bisweilen finden sich dabei Übergänge von kernhaltigen zu markhaltigen Nervenfasern, und nicht überall lassen sich daher bei Ausführung der Weigert'schen Markscheidenfärbung die Fasern gleichmässig zur Darstellung bringen. Auch in der Umgebung der kernhaltigen Fasern findet sich eine von Kernen besetzte Hülle, welche vermutlich einer Schwann'schen Scheide entspricht. Ein Teil der Achsencylinder bleibt wohl dauernd ohne Markhülle. Wir haben es also hier mit einer Neuentstehung von Nervenfasern durch Hervorwachsen aus den alten zu thun, aber es ist doch fraglich, ob wir deshalb den Process als eine echte Geschwulstbildung ansprechen dürfen; vielmehr scheint es sich hier um eine Art von Regenerationsvorgang zu handeln, der aber nur deshalb unvollkommen bleibt, weil ein Anschluss an ein gegenüberliegendes, peripheres Nervenende, wie wir ihn bei Durchschneidungen und

Taf. 48. Fig. 2.

Excisionen selbst grösserer Stücke sehen, hier unmöglich ist. (Vergl. pag. 159.)

Das Gebiet der echten Neurome ist somit sehr eingeengt. Nach den spärlich darüber vorliegenden Beobachtungen scheinen dieselben fast ausschliesslich im Gebiet des sympathischen Nervensystems vorzukommen, wo sie als knotige, weiche, leicht transparente Geschwülste auftreten. Sie enthalten gewöhnlich grosse Mengen von Ganglienzellen, die zum Teil pigmentiert sind und sich oft durch die Anwesenheit vieler Kerne auszeichnen. Zuweilen lässt sich auch eine kernhaltige Hülle von den mit Schwann'scher Scheide versehenen Nervenfasern bis auf die Ganglienzelle verfolgen, hie und da erscheinen dieselben sogar von einem Myelinmantel als Fortsetzung der Markscheide umgeben (M. B. Schmid, Borst).

Am häufigsten sind diese Geschwülste noch in der nächsten Umgebung der Brust- und Bauchwirbelsäule gefunden worden, seltener in der Haut. Präexistierende Ganglien des Sympathicus sind wohl stets ihr Ausgangspunkt.

Gliom.

Man versteht unter Gliom oder Neurogliom eine Geschwulstform, welche, ausschliesslich im Centralnervensystem vorkommend, sich aus der gewucherten specifischen Stützsubstanz derselben, aus Neuroglia-Gewebe aufbaut. Dieselbe leitet sich in ihrer Entstehung bekanntlich ebenso wie die Nervenzellen von den Epithelien des Medullarrohres, also von Abkömmlingen des Ektoderms ab; aber es wäre falsch, die betreffenden Geschwülste deswegen den epithelialen Bildungen zur Seite zu stellen, da die Neuroglia eben nur eine in ganz bestimmter Weise differencierte Stützsubstanz, also das Stroma im Centralnervensystem darstellt. Man muss die Gliome daher auch den aus mesenchymatösen Derivaten entstehenden Neubildungen der Bindesubstanzgruppe anreihen. Auch die Vielgestaltigkeit ihrer

Tafel 48.

Fig. 1. **Zellen aus einem sogenannten Gliom der Retina,** frisch isoliert. Vergr. 675.

Fig. 2. **Gliom des Grosshirns.** Hämat.-Eosin. Vergr. 625.
1. Kleine Rundzellen mit deutlichen Ausläufern.
2. Grössere Rundzellen ohne erkennbare Ausläufer.
3. Bindegewebszellen.
4. Ausläufer von Gliazellen.

Fig. 3. **Amputationsneurom** (sogen. Stumpfneurom) **vom nervus ichiadicus.** Weigert's Markscheidenfärbung. Vergr. 80.
1. Markhaltige Nervenfasern im Längsschnitt.
2. Querschnitte von solchen.
3. Bindegewebe.

Figur XIV.

Glioma sarcomatosum der rechten Grosshirnhemisphäre. Vergr. 280.
1. Gliazellen mit deutlichen Ausläufern.
2. Mehrkernige Zellen, deren Ausläufer sich mit denen der einkernigen Gliazellen verbinden.
3. Blutgefässe.

Erscheinungsformen und die oft grosse morphologische Ähnlichkeit mit den letzterwähnten Geschwülsten rechtfertigt diese Auffassung.

Der geschwulstmässige Charakter der Gliome ist im Vergleich zu anderen Neubildungen oft nur undeutlich erkennbar. Dieselben stellen meist nicht scharf umschriebene, knotige Einlagerungen dar, sondern es handelt sich im Bereiche ihres Auftretens häufig nur um ein auffälliges Prävalieren des gliösen Stützgewebes gegenüber den Nervenzellen und -fasern, allerdings bis zum völligen Verschwinden der letzteren, und die Grenzen dieser Gliawucherung sind dementsprechend keine scharfen, sondern dieselbe verliert sich ganz allmählich in der Umgebung in der nervösen Substanz, in welche sie mit exquisit infiltrativem Wachstum vordringt. Daher präsentieren sich die Gliome auch makroskopisch gewöhnlich nicht als deutliche Vorragungen oder Einsprengungen, sondern eine mehr diffuse, schwer abgrenzbare Consistenzvermehrung verrät neben der, je nach dem Blutgehalt, durchscheinend grauweisslichen bis

Fig. 1.

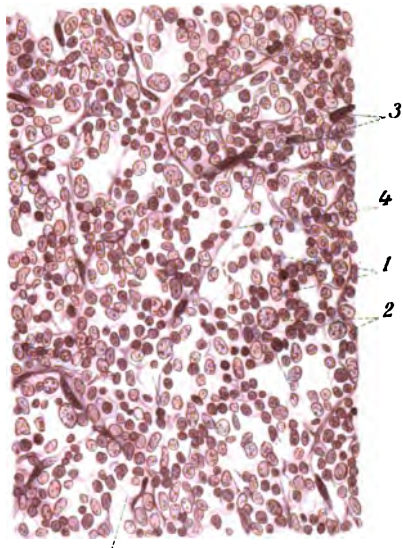

Fig. 2.

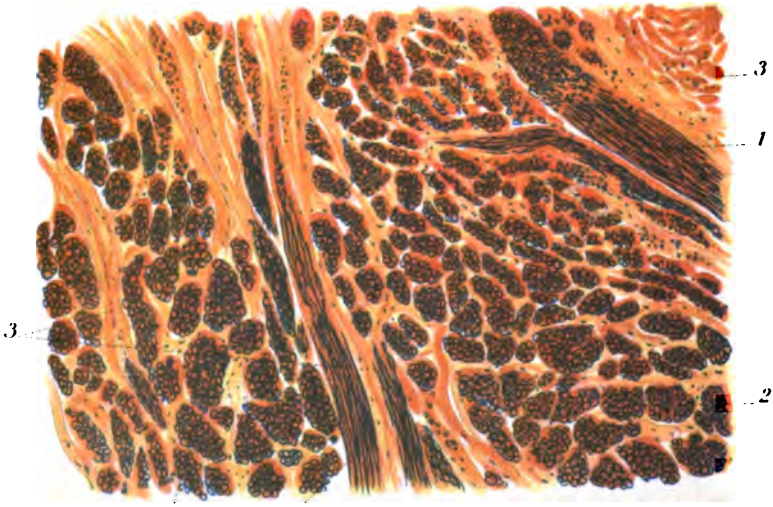

Fig. 3.



Fig. XIV.

grauroten Farbe ihre Anwesenheit. Oft stellen sie nur eben erkennbare Vergrösserungen gewisser Centralnervensystemteile dar, überschreiten aber bei ihrem Wachstum niemals die physiologischen Grenzen des Organs, so dass also z. B. nie die Meningen infiltriert oder gar durchbrochen werden.

Aus dem langsamen Wachstum und dem allmählichen infiltrativen Vordringen dieser Geschwülste erklären sich auch die oft aussergewöhnlich geringen klinischen Erscheinungen, welche sie im Leben hervorrufen, indem sie häufig erst dann deutliche Symptome auslösen, wenn der Hirndruck höhere Grade erreicht, oder wenn infolge von secundären Blutungen primäre Apoplexien vorgetäuscht werden.

Der Grundtypus des Glioms ist gegeben durch Geschwülste, welche sich aus vielen kleinen ausserordentlich protoplasmaarmen Zellen aufbauen, die sich durch ihren fast den ganzen Zellleib ausfüllenden, runden, dunkel granulierten Kern und die von ihnen ausstrahlenden, die Grundsubstanz bildenden und sich zu einem Filzwerk durchflechtenden Fäserchen auszeichnen. Je nachdem die Zellen in grösserer Menge und dichterer Anordnung vorhanden sind oder die faserige Grundsubstanz überwiegt, entstehen verschiedene Consistenzgrade, was zur Unterscheidung eines Glioma molle und eines Glioma durum geführt hat. Die Fasern entsprechen den normalerweise im Centralnervensystem an Stelle des bindegewebigen Stromas vorhandenen Stützfasern der Neuroglia, und es ist nicht mit vollkommener Sicherheit erwiesen, ob sie wirklich ihren Ausgang von den Zellleibern nehmen oder sich an diese nur anlegen und an ihnen vorüberziehen (Weigert). Sie können jedenfalls in sehr verschiedener Länge und Mächtigkeit entwickelt sein. Oft lassen sich wirkliche, von ganzen Strahlenkränzen von Fasern umgebene Zellen auffinden (Spinnenzellen, Astrocyten) und darunter wieder solche mit sehr lang entwickelten, welligen und feinen Fäserchen („Langstrahler") oder solche mit kürzeren, plumperen und mit basalen Verdickungen dem Zellkörper aufsitzenden

Fortsätzen („Kurzstrahler"). Manchmal sind gewisse Beziehungen der Fasern zu den Gefässen anzunehmen, indem sie sich an deren Wandungen scheinbar anheften. Anastomosen der Fasern untereinander scheinen nicht vorzukommen. Das so zustande kommende Fasergewirr bildet selbst die Grundsubstanz des Tumorgewebes; eine weitere, etwa homogene oder granulierte Grundsubstanz ist nicht vorhanden, aber dadurch, dass in Schnitten sehr viele Fäserchen quer getroffen werden, kann ein feinkörniges Zwischengewebe vorgetäuscht werden. Die Glia ist wie in dem normalen Centralnervensystem so auch in den aus ihm hervorgehenden Geschwülsten ein ungemein hinfälliges und zu cadaverösen Veränderungen neigendes Gewebe, so dass infolge von postmortalen Auflösungsvorgängen oder bei ungeeigneter Fixation und Färbung die Fasern oftmals nicht mit der wünschenswerten Deutlichkeit hervortreten oder selbst ganz zu einer homogenen oder feinkörnigen Masse verklebt erscheinen können.

Von dieser Grundform des Glioms kommen nun vielerlei Abweichungen vor, besonders in Bezug auf die Configuration und Grösse der Zellen und die Anordnung der Fasern. Die Zellen können alle Übergänge darbieten von den kleinen runden, fast protoplasmalosen Formen bis zu ganz grossen plasmareichen, polygonalen, den Ganglienzellen ausserordentlich stark ähnelnden Individuen und bis zu mit sehr vielen Kernen ausgestatteten Riesenzellen. Die Ähnlichkeit mit Ganglienzellen kann mitunter eine sehr weitgehende werden, was ja gerade im Hinblick auf den oben angedeuteten genetischen Zusammenhang zwischen Glia- und Nervenzellen aus der gemeinsamen ektodermalen Matrix des Medullarrohres nicht besonders verwunderlich erscheint.

[Ziegler nimmt in manchen Formen von Gliomen eine wirkliche Neubildung echter Ganglienzellen an, wofür er den Namen Neuroglioma ganglionare anwendet. Kommen in diesen Geschwülsten gleichzeitig auch Nervenfasern vor, so sind sie vielleicht besser den Neuromen zuzuzählen.]

Natürlich kommen entsprechende Verschiedenheiten auch an den Kernen vor; mit der wachsenden Grösse der Zellen werden diese auch umfangreicher, heller, mehr bläschenförmig; oftmals finden sich neben den kleinen dunklen, fast ganz aus Kern bestehenden Zellen spindelförmige mit länglichen Kernen, und die Fasern nehmen von den Zellpolen einzeln oder in pinselförmigen Büscheln ihren Ausgang (Taf. 48, Fig. 2); daneben finden sich dann einzelne mehrkernige Zellen oder selbst richtige Riesenzellen, an denen der Zusammenhang mit den Fasern nur mehr schwierig oder gar nicht mehr nachweisbar ist. Mit der zunehmenden Vielgestaltigkeit der Zellen wird natürlich die Beurteilung dieser Geschwülste weit schwieriger, und besonders, wenn es nicht gelingt, den Zusammenhang mit den Gliafasern zu erweisen, so sind Verwechslungen mit Sarkomen sehr leicht möglich. Unzulässig im allgemeinen ist es aber, in diesen Fällen von „Glio-Sarkomen" zu sprechen, denn es handelt sich ja nicht um eine Combination von Gliom mit einem sarkomatösen Tumor; eher erscheint die Bezeichnung „Glioma sarcomatodes" dafür gerechtfertigt. Das Ausschlaggebende für die Diagnose wird freilich immer der Nachweis der Fasern und die Feststellung ihrer Natur als Gliafasern (im Gegensatz zu Bindegewebsfasern) bleiben, wobei man sich aber bei sarkomatösen Tumoren, welche in das Centralnervensystemsgewebe einwuchern, vor Verwechslungen mit den allenfalls stehen gebliebenen Resten präexistenten Neurogliagewebes zu hüten hat.

Taf. 48. Fig 2.

Eine besondere Bildung, welche manchen Gliomen ein besonderes Gepräge verleiht und für ihre histogenetische Beurteilung von Wichtigkeit ist, stellen die epithelialen Einschlüsse dar, welche sich manchmal in diesen Geschwülsten finden. Es sind rundliche, cystenförmige Hohlräume oder Spaltbildungen, welche an ihrer Innenfläche von cylindrischen Epithelien ausgekleidet sind und dadurch auf den ersten Blick schon an Ependymreste erinnern. Thatsächlich kann ihre Anwesenheit auch aus Sprossungen und Abschnürungen von den mit

Ependym ausgekleideten normalen Höhlen des Centralnervensystems erklärt werden, aber ihre Entstehung kann man sich wohl auch aus einer gewissermassen wieder rückwärts gehenden Umwandlung von Gliazellen in Ependymepithelzellen denken, besonders da es bisweilen gelingt, an den vom Lumen abgekehrten Enden der Epithelien basale, winklig geknickte Faserfortsätze nachzuweisen, welche mit dem übrigen Faserwerk in Zusammenhang stehen.

Namentlich im Rückenmark sind diese epithelausgekleideten Hohlräume bei den daselbst meist in langgestreckter, cylindrischer Form auftretenden gliösen Neubildungen ganz gewöhnlich. Ein Zusammenhang mit dem Ependym des Centralkanals ist manchmal nachweisbar („centrale Gliome"), zuweilen wird solcher vermisst.

Mitunter entstehen im Rückenmark in Gliomen auf diese Weise grössere Hohlräume, und da solche Hohlraumbildungen hier, wenn eine Epithelauskleidung in ihnen nachweisbar ist, ganz im allgemeinen als „Syringomyelie" bezeichnet werden, so ist auch ein grosser Teil der Fälle von Syringomyelie als primäre Gliombildung aufzufassen. Allerdings dürfen diese „Gliome" des Rückenmarks nicht verwechselt werden mit den infolge reactiver Wucherung auf entzündliche Reizung hin auftretenden Gliavermehrungen, den sogen. „Gliosen" (s. bei Rückenmark II. Bd.).

Nicht selten sind die Gliome der Schauplatz regressiver Metamorphosen. Namentlich kommt es infolge mangelhafter Vascularisation oder Embolisation zu Erweichungen, welche dann sehr ähnlich wie die gleichartigen Processe im Centralnervensystem überhaupt verlaufen. Es findet keine feste Eiweissgerinnung, wie in anderen Organen, sondern im Gegenteil eine Verflüssigung statt. Dabei treten neben den nekrotischen Detritusmassen grosse Mengen der bekannten sogenannten „Erweichungszellen" auf, d. h. contractile Zellen mit rundlichen, grossen Zellleibern, die sich mit Fettkügelchen und feinen Gewebstrümmern beladen und im frischen

Zupfpräparat als „Körnchenzellen" oder „Körnchenkugeln" in die Erscheinung treten. Ihre Anhäufung kann eine so bedeutende sein, dass das Tumorgewebe weithin von ihnen verdeckt und unkenntlich ist. Durch allmähliche Resorption der erweichten Partien kommt es zur Bildung von Hohlräumen, die mit anfangs milchiger, später wässriger Flüssigkeit gefüllt sind, zur Entstehung von Cysten, genau wie solche auch aus gleichen Anlässen in der Gehirnsubstanz selbst auftreten können. Werden bei den Erweichungsprocessen Gefässe arrodiert, welche in Gliomen bisweilen in grosser Anzahl vorhanden sind, oder kommen solche infolge des verminderten, auf ihrer Wand lastenden Aussendruckes zum Platzen, so entstehen oft sehr ausgedehnte Blutergüsse mit mehr oder minder ausgebreiteter Gewebszertrümmerung, ein Umstand, durch den sich klinisch oft die Anwesenheit des Tumors erst manifestiert, und der dann gewöhnlich zur Diagnose „Apoplexie" führt. Aber auch für die Untersuchung am Sectionstisch können sich dann bedeutende Schwierigkeiten in der Diagnose ergeben, indem die Blutung die weitaus mehr imponierende pathologische Veränderung ist und den Tumor völlig verdecken und wenigstens makroskopisch fast unauffindbar machen kann.

Metastasenbildung ist bei den Gliomen des Centralnervensystems bisher so gut wie nicht beobachtet worden.

Ein entschieden anderes Gepräge als die Gliome des Centralnervensystems zeigen die sogenannten Gliome der Netzhaut, von denen man annimmt, dass sie ihren Ausgang von der Körnerschicht der Retina nehmen. Schon klinisch und makroskopisch unterscheiden sie sich von den vorerwähnten Tumoren durch ihr meist sehr rasches Wachstum, ihre exquisite Bösartigkeit, ihre oft ausgedehnte Metastasenbildung und ihr destructives Verhalten gegenüber der Nachbarschaft. Die mikroskopische Untersuchung ergibt eine Zusammensetzung aus dichtgedrängten, kleinen, runden Zellen, welche faserige Ausläufer für gewöhnlich vermissen lassen und sich im frischen Zupfpräparat isoliert als verschieden grosse

Kugeln mit sehr undeutlich begrenzten Kernen präsentieren. Zumeist handelt es sich dabei wohl nicht um wirkliche Gliome, sondern um kleinzellige Rundzellensarkome. Sind feine, faserige Ausläufer vorhanden, so wird die Ähnlichkeit mit Gliomen allerdings eine grosse. Bisweilen sind auch hier mit stäbchenförmige Epithelien ausgekleidete Hohlräume vorhanden, oder die Rundzellen sind rosettenförmig um diese Hohlräume angeordnet, was zur Bezeichnung „Neuroepitheliom" Veranlassuug gegeben hat (Wintersteiner).

Angiom.

Unter Angiom versteht man eine Geschwulst, welche im wesentlichen aus neugebildeten Gefässen gebildet wird, und man unterscheidet zunächst je nach der Beteiligung der Blut- oder Lymphgefässe an der Neubildung zwischen Hämangiom und Lymphangiom. Richtigerweise dürfen natürlich nur solche Tumoren als Angiome bezeichnet werden, bei welchen die Neubildung der Gefässe auch wirklich erwiesen werden kann, nicht aber alle jene Intumescenzen, welche ihre Entstehung einer besonderen Ausdehnung oder Wandentwicklung von präexistenten Gefässen verdanken. Wir werden sehen, dass die Grenze zwischen Neuentwicklung und Erweiterung gerade bei Blut- und Lymphgefässen für die Beurteilung grosse praktische Schwierigkeiten bietet und dass es unvermeidlich ist, gewisse Übergangsformen mit in das Gebiet der echten Tumoren einzubeziehen. Absolut auszuschliessen sind natürlich alle jene Volumzunahmen von Geweben, welche durch die Erweiterungen einzelner grösserer Gefässbahnen oder -Stämme bedingt sind, also die Aneurysmen und die Varicen, aber auch das sogen. Rankenangiom, Angioma arteriale plexiforme oder racemosum, welches nur eine besonders hochgradige Entwicklung und extreme Ausdehnung eines normalerweise vorhandenen Arteriengebietes darstellt, gehört nicht in den Bereich der Geschwülste, auch wenn dabei abnorm

starke Gewebsentwicklung in der Wand der befallenen Gefässe nachgewiesen werden kann, insoferne, als die letztere nur secundär im Anschluss an die abnorme Lumenerweiterung und die Veränderungen in den Strömungsverhältnissen zustande kommen.

Wir werden ferner sehen, dass eine Gruppe von Angiomen und zwar sowohl der Hämangiome wie der Lymphangiome Berührungspunkte mit einer anderen Geschwulstform aufweist, welche primär aus der Wucherung einer gewissen Zellkategorie der Gefässwände hervorgeht, nämlich mit den Endotheliomen. Thatsächlich ist auf diesem Gebiet infolge willkürlicher Namengebung und -Anwendung, wie wir dies namentlich bei der Besprechung gewisser Sarkomformen und der Endotheliome sehen werden, eine bedeutende Begriffsverwirrung entstanden. Man kann im allgemeinen zur Trennung morphologisch sich nahestehender Geschwulstformen wohl die Forderung aufrecht erhalten, dass von einem Angiom nur so lange gesprochen werden darf, als der Nachweis erbracht werden kann, dass die neugebildeten Kanäle mit dem übrigen Blut- resp. Lymphgefässystem des Körpers in Communication stehen und der in ihnen vorhandene Inhalt dem allgemeinen Blut- bezw. Lymphgefässystem angehört.

Die Haemangiome können je nach der Ausbildung und Structur ihrer Wandungen eingeteilt werden in drei Hauptformen:

1. Haemangioma teleangiectaticum,
2. Haemangioma cavernosum und
3. Haemangioma hypertrophicum.

Die erste Form, das teleangiectatische Angiom (auch Haemangioma simplex genannt) stellt meist flächenhafte Geschwülste dar, welche am häufigsten in der Haut und zwar im Corium und im subcutanen Gewebe ihren Sitz haben und zum grössten Teil aus neugebildeten capillären Blutgefässen bestehen (Naevus vasculosus). Sie liegen entweder im Niveau der übrigen normalen Haut, in welcher sie umschriebene Flecken von hellroter (Naevus flammeus, Feuermal) oder dunkelbläulichroter

Tafel 49.

Fig. 1. **Hämangioma fibromatosum vom Hals.** Hämat.-Eosin. Vergr. 160.

1. Breite bindegewebige Interstitien.
2. Gefässräume.
3. Ebensolche im Querschnitt mit hoher, epithelartiger Auskleidung.

Fig. 2. **Naevus vasculosus von der Haut des Bauches.** Hämat.-Eosin. Vergr. 150.

1. Epidermisüberzug.
2. Cutis mit abgeflachtem Papillarkörper.
3. Capillaren mit roten Blutkörperchen gefüllt und von deutlichem Endothel begrenzte Hohlräume.

Farbe (Naevus vinosus) darstellen, oder sie treiben das Gewebe der Haut warzenartig vor und stellen dann wirkliche Tumoren von maulbeerförmigem Bau (Naevus morus) dar, deren Blutgehalt unter verschiedenen Einflüssen sehr wechselnd ist („Erectile Tumoren").

Die Gefässe stellen sich bei der histologischen Untersuchung als sehr dünnwandige Röhren dar, an denen sich gewöhnlich nur eine Endothellage nachweissen lässt. Das Lumen schwankt in Bezug auf seine Weite natürlich je nach der Erhaltung des Füllungszustandes. Nach aussen grenzen diese Endothelschläuche, welche unregelmässige, oft korkzieherartige Windungen aufweisen, unmittelbar an ein meistens ziemlich zellreiches, faseriges Bindegewebe; die den Gefässröhren zugekehrten Schichten desselben weisen gewöhnlich mehr und jüngere Zellen auf (Taf. 49, Fig. 2). Aus diesem Verhalten hat man (v. Rindfleisch, Borst) geschlossen, dass das Primäre bei dieser Bildung nicht die Wucherung der Gefässe, sondern die des fibrös-zelligen Gewebes sei, welche durch Zug an den Blutgefässröhren dieselbe secundär zur Erweiterung und zur Verlängerung brächte. Thatsächlich sieht man an diesen teleangiectatischen Angiomen, besonders wenn sie in das subcutane Fettgewebe hinabreichen, bisweilen einen exquisit kleinlappigen Bau, welcher ganz der Anordnung der Fettläppchen entspricht, und in den Randbezirken erkennt man, wie sich zwischen den Fett-

Taf. 49. Fig. 2.

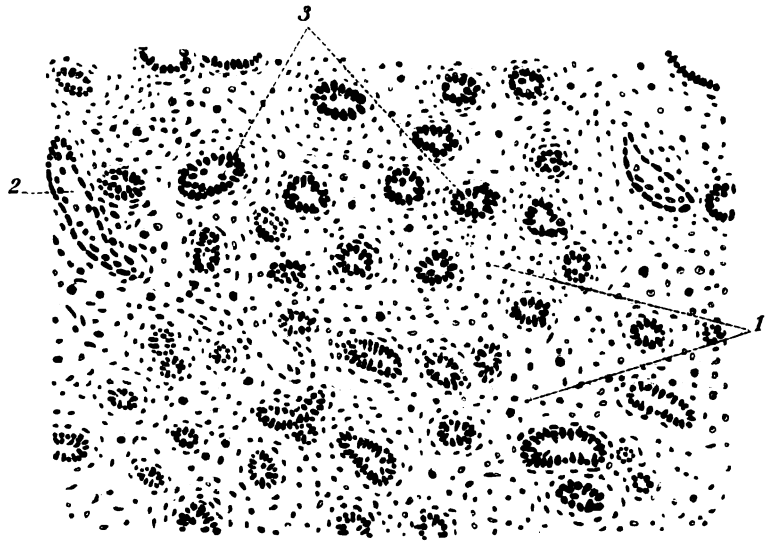

Fig. 1.



Fig. 2.

Lith. Anst. F. Reichhold, München.

zellen an den Capillaren ein junges, zellreiches Fasergewebe entwickelt, welches gegen das Corium zu immer mehr an Mächtigkeit zunimmt. Demgemäss mussten diese Bildungen also streng genommen, weil ursprünglich vom faserigen Bindegewebe ausgehend, als teleangiectatische Fibrome bezeichnet werden, und es ist wirklich manchmal schwierig oder unmöglich, gefässreiche Fibrome von diesen Angiomen abzugrenzen. Der Papillarkörper der Cutis ist über diesen Teleangiectasien meist verstrichen, was schon makroskopisch der Haut ein glattes, dünnes, durchscheinendes Aussehen verleiht.

Auch in anderen Organen, im Gehirn, im Knochen, in Drüsen (Mamma) können solche Teleangiectasien ihren Sitz haben. Wird das zwischen den Gefässen liegende Gewebe sehr zellreich und birgt es viele verschiedene jugendliche, unfertige Zellformen, so spricht man von einem Angiosarkom (Taf. 55, Fig. 1).

Die zweite Form des Angioms, das Angioma cavernosum oder Cavernom, erinnert in ihrem Bau am meisten an die Structur der Schwellkörper in den äusseren Genitalien. Hier haben wir nicht mehr regulär gestaltete Gefässröhren vor uns, sondern die mit Blut gefüllten Hohlräume weisen ganz unregelmässige, rundliche, buchtige, auf dem Durchschnitt oft polygonale oder mit leistenförmigen Einsprüngen versehene Formen auf, so dass ein am meisten an das Gefüge eines Schwammes erinnernder Bau resultiert. Nach innen sind die Wandungen der Hohlräume meist mit einem niedrigen Endothel ausgekleidet, doch ist dasselbe gewöhnlich nicht continuierlich zu verfolgen, auf Schnitten manchmal auch wohl schwer von dem umgebenden Bindegewebe abgrenzbar; an vielen Stellen scheint es thatsächlich ganz zu fehlen. Im Übrigen werden die Septen zwischen den Lacunen durch ein meist ziemlich derbes Fasergewebe geliefert, welchem elastische Fasern in wechselnder Zahl und zuweilen glatte Muskelfasern beigemengt sind.

Der häufigste Sitz der Cavernome ist in der Haut und in der Leber. In den ersteren werden oft Über-

Tafel 50.

Fig. 1. **Angiocavernom der Leber.** Hämat.-Eosin. Vergr. 70.
1. Lebergewebe.
2. Grosse mit Blut erfüllte cavernöse Räume.
3. Bindegewebskapsel gegen das Lebergewebe.

Fig. 2. **Lymphangioma vom Hals.** Haematox-Eosin. Vergr. 250.
1. Querschnitte von Lymphgefässen mit hohem Endothel.
2. Endotheliale Zellzüge im Längsschnitt.
3. Bindegewebsgerüste.

---

gangsformen vom Angioma simplex, der Teleangiectasie zum Cavernom beobachtet. Seine Entstehung kann ähnlich wie beim einfachen Angiom aus einer Bindegewebsentwicklung in der Wand präexistenter Gefässe und secundärer Auseinanderzerrung derselben gedacht werden.

Auch aus unregelmässiger Erweiterung kleiner Venen mit bindegewebiger Entartung ihrer Wand und teilweiser Confluenz ihres Lumens ist das Cavernom abgeleitet worden.

Die klassische Form des cavernösen Angioms finden wir in der Leber, wo dasselbe manchmal multipel auftritt. Seine Grösse ist sehr schwankend; von Stecknadelkopfgrösse an sind schon solitäre Formen beobachtet worden, welche die Leber bis zum Umfang eines hochschwangeren Uterus aufgetrieben hatten. Ihre Entstehung wird verschieden erklärt. Der Umstand, dass das Lebercavernom am häufigsten im höheren Alter, manchmal gleichzeitig mit Stauungszuständen und multipel angetroffen wird, spricht für die Annahme, dass dasselbe aus ursprünglichen Leberblutgefässen hervorgeht, eine Ansicht, welche noch dadurch an Wahrscheinlichkeit gewinnt, dass in den Bindegewebssepten bisweilen noch vereinzelte atrophische Leberzellbalken oder isolierte Leberzellen aufgefunden werden, und dass man manchmal Übergänge von den durch dauernde, extreme Stauung (Taf. 8, Fig. 1) geschaffenen Zuständen zur echten Cavernombildung sieht. Auch die Thatsache, dass die nach Schwund der Leberzellbalken verschmelzenden Capillarwände eine bindegewebige Verdickung erfahren, hat in den Vorgängen, die wir anderwärts bei chronischen Stauungszuständen beobachten, ihr Analogon.

Taf. 50. Fig. 1.

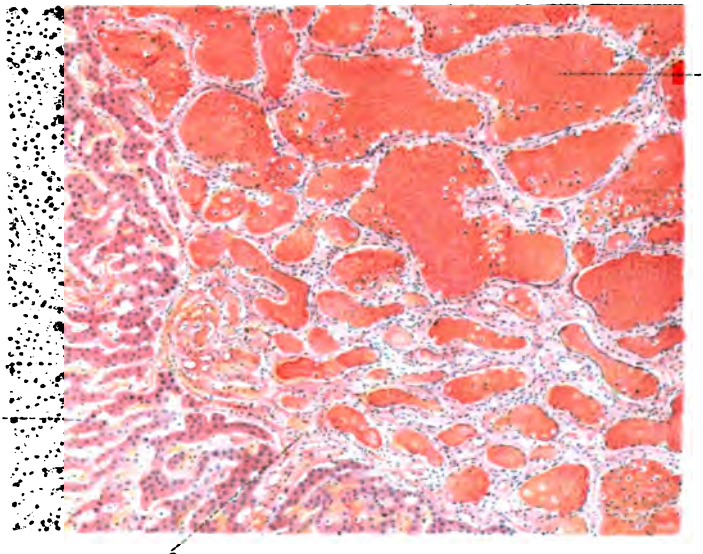

Fig.1.



Andererseits spricht die Beobachtung, dass Lebercavernome manchmal schon bei Säuglingen und ganz jungen Kindern gefunden werden, oft nur solitär auftreten und dann gewöhnlich durch eine derbe, bindegewebige Kapsel gegen das umgebende Lebergewebe abgegrenzt sind, ganz gegen die Annahme einer Entstehung aus ehemaligen, functionierenden Lebergefässen. Ribbert führt denn auch ihren Ursprung auf entwicklungsgeschichtliche Störungen in der Lebergewebeausbildung zurück.

Ausser in der Leber sind solche Cavernome auch in Knochen, im Gehirn, in Milz, Niere, Darm, Blase, Uterus und in den Muskeln beobachtet worden.

Eine gesonderte Betrachtung erfordert kurz die zuerst von Ziegler aus der Zahl der übrigen Angiome ausgeschiedene Form des Angioma hypertrophicum. Es zeichnet sich vor den beiden eben betrachteten dadurch aus, dass bei dieser Form neben der Gefässneubildung ganz bestimmte Zellwucherungsvorgänge sich abspielen. Es kann sowohl unter der Form des Haemangioma simplex wie des Cavernoms auftreten, häufiger wohl unter ersterer. Auf den ersten Blick glaubt man bei der Betrachtung des mikroskopischen Bildes nicht eine Gefäss-, sondern eine Drüsengeschwulst vor sich zu haben, und erst die Übergangsformen sowie die teilweise Blutfüllung der Hohlräume klärt den wahren Charakter der Neubildung auf. An Stelle der Endothelien kleiden hier grosse, plasmareiche, oft kubische, sogar cylindrische Zellen die Lumina aus, welche den Durchschnitten die grösste Ähnlichkeit mit solchen von Drüsen und Drüsenausführungsgängen verleihen. Besonders in ganz blutleeren und contrahierten Partien des Gewebes tritt diese Ähnlichkeit hervor; manchmal ist bei starker Contraction sogar eine mehrfache Schicht solcher Zellen übereinander erkennbar, während mit zunehmender Blutfüllung der Kanäle sich wieder mehr eine Abplattung der Zellen und damit der endotheliale Charakter bemerklich macht. Auch an cavernös gebauten Angiomen ist eine derartige hypertrophische Entwicklung des Endothels in den Hohlräumen schon beobachtet worden (Ziegler,

Schädeldach). Übrigens muss bei dieser Gelegenheit darauf hingewiesen werden, dass in manchen Organen schon normalerweise das Gefässendothel eine besondere Höhe aufweist (z. B. Ovar, Uterus).

Lymphangioma.

Das Lymphangiom zeigt bezüglich seines histologischen Baues und seiner Entstehung grosse Ähnlichkeit mit dem Hämangiom. Zunächst begegnen wir auch hier wieder der Schwierigkeit, die eigentliche geschwulstmässige Neubildung von Lymphgefässen (welche streng genommen für den Begriff des Lymphangioms doch verlangt werden muss) gegen Erweiterungen präexistenter Lymphgefässe und Wucherungsvorgänge an solchen abzugrenzen. In dem weiteren Sinne, d. h. wenn wir alle geschwulstartigen Hyperplasien des Lymphgefässapparates den Lymphangiomen beizählen, ist das Gebiet derselben ein sehr grosses; aber es gelingt selten, wirkliche Neubildung von Lymphbahnen einwandfrei nachzuweisen.

Am häufigsten entwickeln sich die Lymphangiome in der Haut und in den Schleimhäuten bezw. subcutan und submucös. Ganz nach Analogie der bei den Hämangiomen gebräuchlichen Einteilung lassen sich auch hier drei Hauptformen unterscheiden: 1. das Lymphangioma simplex oder die Lymphangiectasie, 2. das Lymphangioma hypertrophicum, 3. Lymphangioma cavernosum und man fügt gewöhnlich diesen Formen noch eine vierte bei, das Lymphangioma cysticum. Bei der einfachen Lymphangiektasie handelt es sich zumeist um knäuelförmige Bildungen von Lymphgefässen, die in ein faseriges, mehr oder minder zellreiches Bindegewebe eingebettet sind. Die Lymphkanäle bestehen aus Endothelrohren, die häufig in ihrem Lumen neben flüssiger Lymphe grössere Ansammlungen von Lymphocyten beherbergen, es können sich in einzelnen Abschnitten auch richtige Thromben bilden, welche ihrerseits natürlich von der Umgebung her wieder organisiert werden können. Manchmal gelingt es thatsächlich, die Proliferation der Lymphgefässe deutlich nachzuweisen, indem

man sieht, wie sich von der Wand der Schläuche sprossenförmige Endothelzapfen in das anliegende Bindegewebe vorschieben. Ganz wie bei der Blutgefässneubildung erweisen diese Zellfäden sich anfangs solid, sie werden von ihrer Basis her durch Auseinanderweichen der Zellplättchen entfaltet und kanalisiert. In dem Bindegewebe sind ebenfalls sehr mannigfache Wucherungszustände nachweisbar, oft finden sich auch follikelartige Ansammlungen von Lymphocyten in demselben in der Umgebung der Lymphgefässe, so dass es teilweise einen adenoiden Charakter erhält, manchmal ist es stark ödematös verquollen, die Fasern locker aneinandergefügt.

Gewissermassen eine Varietät dieser einfachen Lymphangiektasie stellt die hypertrophische Form dar, bei welcher (wie bei dem gleichnamigen Hämangiom) die Endothelien zu grossen protoplasmareichen, cubischen und cylindrischen Zellgebilden auswachsen, welche entweder continuierliche Beläge im Innern der Schläuche bilden oder als zackige Vorsprünge in deren Lumen vorragen, so dass drüsenschlauchähnliche Bildungen dadurch zustande kommen. (Taf. 50, Fig. 2.) Taf. 50. Fig. 2.

Derartige Lymphangiome finden sich am häufigsten als angeborne Bildungen in die Haut eingelagert, welche sie manchmal in Form warzenartiger Bildungen vortreiben oder in der sie nur flache oder leicht gewölbte Protuberanzen darstellen. Werden einzelne Gefässabschnitte, vielleicht durch Stauungsvorgänge, stärker ausgedehnt, so können sie sich cystisch über das Hautniveau erheben, schliesslich durchbrechen und zur Bildung von nässenden Papeln führen (Lymphorrhoe). Ein grosser Teil der angebornen Naevi erweist sich bei genauerer Untersuchung als aus solchen überschüssigen oder gewucherten Lymphgefässentwicklungen bestehend. Manchmal sind dieselben gleichzeitig durch braunes oder gelbliches Pigment mehr oder minder stark gefärbt. Auch die flachen sogenannten Leberflecke und Linsenflecke (lentigines) gehören in dieses Gebiet. - - Verlieren die die Geschwülste im wesentlichen zusammensetzenden Lymphgefässe den Charakter von röhren- und kanalförmigen Gebilden und nehmen sie die

Form unregelmässiger, ampullärer, spindeliger und vieleckiger Hohlräume an, so spricht man von einem cavernösen Lymphangiom. Die bindegewebigen Septen, welche an den endothelialen Belag angrenzen, enthalten neben Ansammlungen von Lymphocyten gewöhnlich elastische Fasern und musculäre Elemente. Viele angeborne Schwellungszustände besonders im Bereich des Kopfes und der äusseren Genitalien verdanken ihre Entstehung der mehr diffusen Einlagerung solcher cavernöser lymphangiektatischer Bezirke, so z. B. jene als Makroglossie, Makrocheilie und Makromeilie congenital vorkommenden unförmlichen Auftreibungen der Zunge, der Lippen, der Wangen, angeborne Vergrösserungen der Schamlippen und des Skrotums sowie manche cavernös gebaute angeborne Tumoren des Mesenteriums. Letztere werden wegen ihres gewöhnlich milchigen Inhaltes und ihres Zusammenhanges mit den Chylusgefässen als Chylangiome bezeichnet.

Endlich können die von Lymphgefässen gebildeten Hohlräume noch cystöse Auftreibungen erleiden, so dass hiedurch meist ziemlich compliciert gebaute mehrkammerige Cystengeschwülste zustande kommen. Ihre Entstehung ist wohl auf ein Anwachsen des Binnendruckes infolge von (oft schon im Fötalleben sich einstellenden) Stauungszuständen zurückzuführen. Sie sitzen am öftesten am Halse, wo sie manchmal umfängliche Geschwülste bilden, die als Hygroma colli cysticum (congenitum) bezeichnet werden. Das Endothel ist in diesen Cysten immer sehr niedrig, manchmal wohl auch infolge des starken Druckes atrophisch oder infolge von Macerationsvorgängen abgelöst, das Bindegewebe zeigt Quellungserscheinungen und schliesst spaltförmige mit Ödemflüssigkeit erfüllte Hohlräume ein.*)

Zu den erworbenen cystischen Lymphangiomen können manche Formen von Elephantiasis gerechnet werden, bei denen es zu oft gewaltigen cystischen Aus-

* Auch gewisse Sacralgeschwülste bestehen nur aus einem Conglomerat von lymphatischen Cysten.

dehnungen von Lymphspalten kommt, gewöhnlich infolge von thrombotischer Verlegung der Abflusswege bei chronisch entzündlichen Processen (recidivierende Erysipele.) Eine eigentliche Neubildung von Lymphgefässen ist aber hiebei kaum zu beobachten.

Sarkom.*)

Seit der Definition von Virchow wird als Sarkom eine Geschwulst bezeichnet, welche sich aus zelligen Elementen der Bindesubstanzgruppe zusammensetzt. Da die Neubildung nur durch die eine Gewebsart gebildet wird, so hat man dieselbe, wie eingangs bemerkt, zu den histioiden Geschwülsten gezählt; wir werden später sehen, mit welcher Einschränkung diese Bezeichnung berechtigt ist.

Charakteristisch für das Sarkom ist nun das ungeheure Überwiegen der zelligen Bestandteile über die Grundsubstanz, ein Verhalten, welches bekanntlich bei dem fertigen Bindegewebe gerade umgekehrt ist. Die Geschwulst ahmt also nicht den fertigen, sondern den jugendlichen, unreifen Typus des Bindegewebes nach, und ein Zustand, welcher bei der normalen Bindegewebsentwicklung vorübergehend durchlaufen wird, bleibt bei dieser Geschwulstbildung dauernd bestehen. Die zelligen Bindegewebsgeneratoren kommen nicht zum physiologischen Abschluss ihres Wachstums, zur Production langer, parallel sich aneinander anschichtender oder netzförmig sich durchflechtender Fasern, es kommt niemals zu einer „Ausreifung" des Gewebes, sondern seine Entwicklung bleibt auf einer frühen Stufe unter gleichzeitiger, gewissermassen überstürzter Zellbildung stehen, und da diese sich in's Ungemessene und Unaufhaltsame verliert, so erscheint der ursprüngliche bindegewebige Charakter auf der Höhe der Geschwulstentwicklung oft vollkommen verwischt, und

*) Von σαρξ = Fleisch. Fleischgeschwulst genannt wegen der Ähnlichkeit mit der Bildung von wildem Fleisch = abundanten Granulationen.

nur gewisse Eigenschaften der zelligen Elemente erinnern noch daran. Es ist nun sehr bemerkenswert, dass dieses „Jugendstadium" der Bindesubstanz, welches in der Sarkomentwicklung gewissermassen stabil wird, sowohl einer Stufe der wirklichen embryonalen Genese des Bindegewebes, wie wir sie bei der Differencierung des Mesenchyms und dem Eindringen von dessen Keimen bei der Bildung von Stützsubstanz in allen Organen beobachten, wie auch einem zelligen Entwicklungszustand des Bindegewebes, der sich bei der sogenannten „entzündlichen Neubildung" abspielt, entsprechen kann. Bei der ungeheuren Variabilität der zelligen Componenten der letzteren, welche wir in den Kapiteln „Entzündung" und „Regeneration" kennen gelernt haben, und angesichts des Umstandes, dass jede zellige Entwicklungsphase des Bindegewebes in dem Sarkom geschwulstmässig auftreten und gleichsam fixiert sein kann, erklärt sich der ausserordentliche Formenreichtum und die grosse morphologische Verschiedenheit der Elementarbestandteile dieser Neubildung. Von der kleinen, protoplasmaarmen Rundzelle bis zur vielkernigen Riesenzelle, von den spindelförmigen Fibroblasten bis zur umfangreichen, polygonalen Plasmazelle können alle Formen und Arten der ganzen langen Entwicklungsskala im Sarkom vertreten sein und zwar in der Weise, dass der Tumor sich entweder ausschliesslich oder doch hauptsächlich aus einer dieser Zellformen zusammensetzt, oder indem gleichzeitig eine ganze Anzahl von sehr verschiedenen solchen Gebilden an dem Aufbau der Geschwulst sich beteiligt.

Ebenso wechselvoll und vielgestaltig kann die Ausbildung und Entwicklung der Grundsubstanz im Sarkom erfolgen. Auch hiebei können wir allen möglichen überhaupt existierenden Derivaten des Mesenchyms begegnen; dieselben können einen sehr verschiedenen Grad der Mächtigkeit gegenüber den zelligen Bestandteilen aufweisen, und sie können endlich auch in allen erdenklichen Mischungen und gegenseitigen Anordnungen vorkommen. Oftmals ist die Intercellularsubstanz des Sarkoms überhaupt nur schwierig nachweisbar, und doch ist eben gerade

die Möglichkeit des Nachweises einer solchen eines der wichtigsten Erfordernisse für die Diagnose „Sarkom". Die Zellform ergibt ja für dieselbe, wie eben angedeutet und wie wir später noch näher sehen werden, keinerlei zuverlässige und nur irgendwie verwertbare Aufschlüsse, denn sie kann, wie erwähnt, eine ungemein variable sein. Schon bei der allgemeinen Besprechung der Geschwülste wurde darauf hingewiesen, dass in Bezug auf das einzelne Zellindividuum keinerlei principieller Unterschied besteht zwischen Sarkom und Carcinom bezw. zwischen „Sarkomzelle" und „Carcinomzelle". Nur die Histogenese, die Entwicklung vom Mutterboden lässt die Geschwulst zu dem werden, was sie eben schliesslich darstellt (zum Sarkom oder zum Carcinom), da die Specifität der Zellen nach dem Grundsatze „omnis cellula e cellula ejusdem generis" (Bard) unter allen Umständen auch bei der atypischen Geschwulst insoferne gewahrt bleibt, als eben vom Epithel immer nur wieder epitheliale Geschwülste und von der Bindesubstanz immer wieder nur mehr oder weniger weit vom Grundtypus sich entfernende Bindesubstanzgeschwülste sich entwickeln können. Nun ist aber schon früher ausdrücklich betont worden, dass die Erkennung dieser Histogenese aus morphologischen Anhaltspunkten gewöhnlich ganz unmöglich ist, und nur in der Klarstellung der gegenseitigen Anordnung der Zellen zu grösseren Complexen haben wir den Schlüssel zur mikroskopischen Diagnose der Tumoren. Das Epithelgewebe wird für uns erst zu einem solchen mit dem Nachweis einer unmittelbaren Aneinanderlagerung der Zellen ohne Zwischensubstanz, und die Form der Einzelzelle ist dabei von ganz untergeordneter Bedeutung, kann auch durch gegenseitige Beeinflussung und durch metaplastische Vorgänge eine sehr wechselvolle sein. Die Bindesubstanz charakterisiert sich für uns morphologisch nur durch den Nachweis von einem gegenseitigen Zusammenhang der einzelnen Zellen zu einem gemeinsamen Stratum, durch das Vorhandensein einer mit den Zellen in directer Verbindung stehenden, von denselben gelieferten eben zur „Bindung" geeigneten Zwischensubstanz. Am

vollständigsten und am meisten typisch sehen wir dieselbe ausgebildet im reifen Zustande des Bindegewebes. In der Sehne z. B. oder im Fibrom liegen zwischen den Zellen lange, mit einander sowohl wie mit den Zellen in Zusammenhang stehende Fasern; hier erkennen wir auf den ersten Blick die Aneinanderheftung der Elemente zu einem gemeinsamen Complex. Aber im Jugendzustand der Bindesubstanz kann der zellige Zustand derselben so stark im Vordergrund stehen, dass ihr eigentlicher Charakter dadurch noch nicht oder nur sehr schwierig erkennbar, gewissermassen noch latent ist. Immerhin ist der Nachweis einer wenn auch noch so geringen, fädigen, faserigen oder körnigen Zwischensubstanz neben den Zellen von der grössten Bedeutung für die Beurteilung der Geschwulst. In gewissen Sarkomarten, namentlich solchen, die sich ausschliesslich aus kleineren, runden Zellformen aufbauen, gelingt es thatsächlich nicht, den Nachweis einer solchen Zwischensubstanz zu erbringen; aber hier führt uns dann die Erkenntnis der gleichmässigen, diffusen Ansammlung einer Masse von solchen Zellen über grössere Strecken hin auf die richtige Spur. Es fehlt jede Andeutung einer „alveolären" Anordnung der Zellen, sie liegen einfach eingestreut zwischen den zur Ernährung notwendigen, dünnwandigen Blutgefässen wie ein Haufen noch indifferenter Bildungszellen und stellen gewissermassen den Typus des frühesten Embryonalstadiums der Bindesubstanz dar. Andererseits aber kann häufig auch in ausgesprochenen Sarkomen eine gewisse alveoläre Structur vorherrschen. Es finden sich „nestartige" Verbände von rundlichen oder polygonalen Zellen, welche von dichteren Ansammlungen von gefässführender Fasersubstanz umhüllt werden; aber es lässt sich bei genauerem Zusehen nachweisen, dass einmal auch innerhalb der nestartigen Zellcomplexe zwischen den Einzelzellen eine Zwischensubstanz liegt, die sich mit Plasmafortsätzen derselben verbindet, und dass andererseits diese Intercellularsubstanz wieder mit den Fasern der dichteren Bindegewebszüge und Gefässträger in Zusammenhang steht. (Fig. XVII.)

Schliesslich kann die Zwischen- und Grundsubstanz ebenso wie beim normalen Bindegewebe verschiedene Grade einer höheren Differenzierung aufweisen. Es kann neben der Ausscheidung von Fäserchen zur Bildung sonstiger Substanzen von collagener Natur kommen; so sehen wir bisweilen die Grundsubstanz über grössere oder kleinere Strecken hin die Natur von echtem hyalinem Knorpel annehmen, der sich auch in seiner chemischen Beschaffenheit als solcher verhält; die Zellen liegen in wohlausgebildeten Knorpelhöhlen in mehr oder weniger dichter Gruppierung, während daneben Complexe mit den Charakteren des embryonalen Bindegewebes fortbestehen (Taf. 58, Fig. 1), oder es bilden sich in der Zwischensubstanz Herde von osteoider Substanz (Taf. 58, Fig. 2) oder selbst von richtigem Knochengewebe aus. So entstehen also die höher differencierten Combinationsformen des Sarkome, und wir sind hier berechtigt, wirklich von einem „Chondrosarkom", „Osteoidsarkom", „Osteosarkom" zu sprechen, insoferne als das Wachstum dieser Gewebsarten gleichzeitig mit demjenigen des embryonalen Bindegewebes vor sich geht.

Die Zellproliferation ist in den meisten Sarkomen eine ungemein schleunige, und wir sehen entsprechend dem gewöhnlich raschen und destructiven Wachstum dieser Geschwülste in frisch entnommenen und entsprechend conservierten Stücken oft grosse Mengen von karyokinetischen Figuren. Neben den regulären Mitosen sieht man gelegentlich alle Formen von abnormen Kernteilungsfiguren, multipolare, assymetrische Mitosen, versprengte Chromosomen etc., von denen oben bei der allgemeinen Besprechung der Geschwülste näher die Rede war; besonders häufig aber finden sich sogenannte „Riesenmitosen" (Taf. 59, Fig. 2 und Fig. VIII), Zellen, in welchen das Chromatin zu zahllosen feinen Splittern, Schleifen, Kügelchen und Tröpfchen gleichsam zersprengt ist und oftmals eine Art von Rosettengruppierung seiner Teilstücke aufweist.

Zweifellos findet neben der indirecten mitotischen sehr ausgedehnt auch eine directe amitotische Kernteilung

Figur XV.

Grosszelliges Sarkom bei allgemeiner Sarkomatose; Metastase im musculus pectoralis major. Vergr. 385.

Frisch isolierte Zellen mit faserigen Ausläufern, zum Teil mit Fettkugeln erfüllt.

Figur XVI.

Sarkom aus dem Gehirn mit sehr stark entwickelter Zwischensubstanz. Vergr. 300.

1. Grosse, in Bindegewebsalveolen liegende Sarkomzellen.
2. Geschwulstzellen, welche einzeln in sehr kleinen Alveolen liegen.
3. Reichlich entwickeltes faseriges Stroma.

gerade in den Sarkomen statt. Das Resultat dieses Vorganges ist das Zustandekommen von Sprossungsfiguren an den Kernen von oftmals höchst absonderlichen und abenteuerlichen Gestalten. Auf diese Weise entstehen die gespaltenen, verästigten, netzförmigen, korbartigen Chromatinfiguren, die wir bisweilen in Sarkomen treffen, sowie die manchmal geradezu erstaunliche Vervielfachung der Kerne in einer einzigen Zelle bis zur Bildung von ganz ausserordentlich grossen, mit zahllosen Kernen ausgestatteten Protoplasmaklumpen. Alle diese Bildungen sind jedenfalls als der Ausdruck einer degenerativen Zellproliferation infolge des regellosen, überstürzten Wachstumes aufzufassen.

Neben diesen Anzeichen eines entarteten Wachstums kommen regressive Processe aller Art an den Sarkomen oftmals in sehr ausgedehnter Weise vor. Es hängt dies namentlich mit der Blutgefässversorgung dieser Tumoren zusammen, und wo dieselbe unzureichend wird, da verfällt das Geschwulstparenchym natürlich dem localen Gewebstod. Ganz gewöhnlich und bei fast allen Formen von Sarkomen bald mehr, bald weniger ausgebreitet findet sich fettige Degeneration, die natürlich hauptsächlich bei der frischen Untersuchung deutlich in die Erscheinung tritt. Namentlich an den grosszelligen Sarkomen und Riesenzellenbildungen sieht man bisweilen Zellexemplare, die mit Fettkügelchen ganz ausgestopft sind und im gefärbten Schnittpräparat dementsprechend eine förmliche Schaumstructur der Zelleiber aufweisen (Taf. 57, Fig. 2). Durch

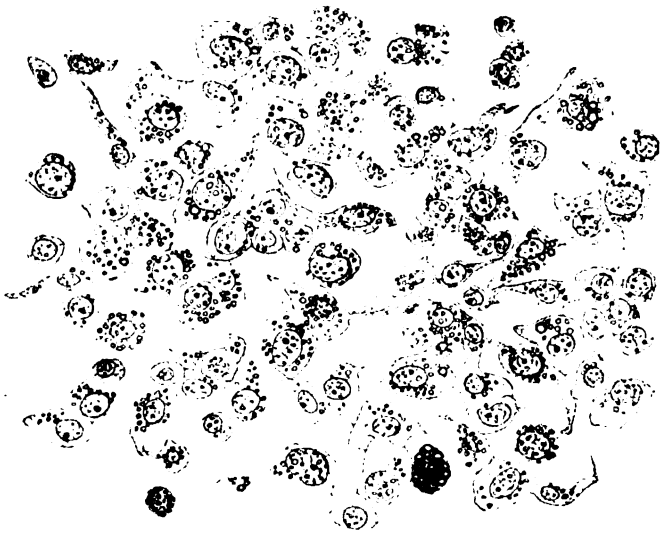

Fig. XV.

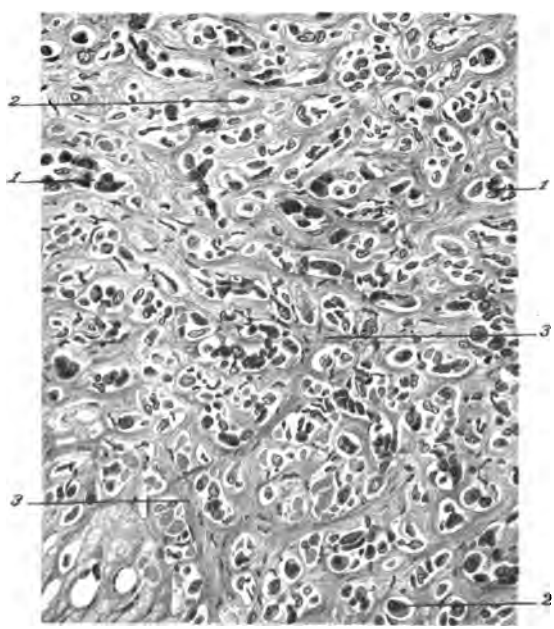

Fig. XVI.

Thrombose oder embolischen Verschluss von Gefässen kann es in ausgedehnten Geschwulstbezirken zur Bildung von anämischen Nekrosen und käsiger Degeneration kommen. Mikroskopisch findet man in denselben natürlich alle Erscheinungen von Karyolysis und Karyorrhexis, welche auch sonst in infarcierten Geweben zur Beobachtung kommen und bereits früher eingehend beschrieben wurden.

Auch die Grundsubstanz kann natürlich der Sitz von degenerativen Vorgängen sein. Gelegentlich finden wir in derselben durch Ödemisierung starke Verquellung mit Bildung schleimartiger Umwandlungsproducte; besonders häufig aber geht in derselben eine Ablagerung von Kalksalzen vor sich, so dass es zur Einlagerung krümliger Incrustationen oder selbst zu ausgedehnteren Petrificationen kommen kann, die gewöhnlich mit gleichzeitiger Fettdegeneration am Geschwulstparenchym einhergehen.

Eine besondere Beachtung verdient bei den Sarkomen die Versorgung der Geschwulst mit Blutgefässen. Natürlich ist dieselbe dabei ursprünglich auf ihren Mutterboden angewiesen bezw. auf dasjenige Gewebe, in welches sie vorwächst. Die ältesten Gefässe werden also präexistente sein, aber bei dem weiteren Wachstum emancipiert sich auch das Gefässsystem mehr und mehr, und die Hauptmasse der Blutgefässe einer grösseren Sarkomgeschwulst ist jedenfalls als neugebildet anzusehen. Dabei findet manchmal wenigstens in der Umgebung der grösseren Gefässstämme auch ein Mitwachsen einer gewissen Menge von Bindegewebe statt, welches dann sehr wohl als gut abgrenzbares Stroma dem eigentlichen Geschwulstparenchym gegenüber gestellt werden kann, so dass also auch hier eine Art von organoider Structur zustande kommt und der Ausdruck „histioide" Geschwulst nicht mehr anwendbar erscheint.

Häufig aber sind gerade im Sarkom die meisten Gefässe ausserordentlich dünnwandig; sie bestehen nur aus zarten, verhältnismässig weiten Endothelrohren, denen die Geschwulstzellen unmittelbar aufsitzen, ja es kann selbst vorkommen, dass das Blut in Räumen circuliert, welche nur von Geschwulstzellen begrenzt sind. Dabei

kommt es natürlich häufig zu Auseinanderdrängungen der Zellen und zu mehr oder minder ausgedehnten hämorrhagischen Zertrümmerungen von einzelnen Abschnitten der Neubildung.

Die einzelnen Formen der Sarkome.

Von Alters her ist man gewöhnt, die Sarkome nach der Form der zusammensetzenden Zellen zu benennen. Das ist natürlich nicht so zu verstehen, als ob ein Sarkom nur aus einer ganz bestimmten Zellform aufgebaut sein müsste. Das ist fast niemals der Fall. Dagegen lässt sich meist ein bestimmter Zelltypus finden, der hauptsächlich vorherrscht oder mit geringen Abweichungen die Hauptmasse des Geschwulstparenchyms ausmacht, oder es sind ganz besonders characteristische Zellformen vertreten, welche der Geschwulst im mikroskopischen Bild ein besonderes Gepräge verleihen (z. B. die „Riesenzellen"). Nach diesen hervorstechenden, histologischen Merkmalen pflegt dann die Benennung zu erfolgen.

Nun giebt es natürlich in den Sarkomen eine fast unabsehbare Reihe von verschiedenen Zellformen, ebenso viele, als im embryonalen oder im wuchernden jugendlichen Bindegewebe bei der entzündlichen Neubildung vorkommen, und die in der Geschwulstbildung eintretenden Abweichungen von der normalen Zellproliferation vermehren noch die Fülle der Erscheinungsformen, unter denen die Einzelelemente dieser Neoplasmen sich präsentieren können. Im allgemeinen wird man annehmen können, dass der gewebliche Character der Bindesubstanzneubildung im Sarkom um so mehr atypisch geworden, verwischt und gleichsam degeneriert ist, je mehr die Entdifferenzierung der Bindegewebszellen ausgesprochen erscheint, je jugendlicher und indifferenter der allgemeine Zellcharacter ist, der in der Geschwulst zu Tage tritt. Deshalb stehen am weitesten entfernt von der Ausbildung zu zusammenhängenden Bindegewebscomplexen und am tiefsten in der Reihe dieser Geschwülste jene Neubildungen, welche sich nur aus gefässhaltigen Conglomeraten von einfachen,

kleinen, runden Zellindividuen aufbauen, wie wir sie im Körper des Embryo als sogenannte indifferente Bildungszellen antreffen, und am höchsten, dem typischen Gewebe am nächsten jene, in denen wenigstene streckenweise die völlige Ausdifferenzierung einer bestimmten Bindesubstanzgruppe zustande gekommen ist.

1. Das Rundzellensarkom.

(Sarcoma globocellulare.)

Den einfachsten und, wie aus den vorangehenden Ausführungen ersichtlich, niedrigsten Typus des Sarkoms stellen also die sogenannten Rundzellensarkome dar, bei welchen die Verbindung der einzelnen zelligen Elemente untereinander nur eine ausserordentlich lockere ist oder selbst gänzlich fehlen kann. Gewöhnlich unterscheidet man zwei Hauptgruppen, das kleinzellige und das grosszellige Rundzellensarkom.

Im ersteren Falle haben wir Geschwülste, welche infolge des ausserordentlich geringen Zusammenhaltes ihrer zelligen Elemente makroskopisch sehr weiche, markige, je nach ihrem Gehalt an Blutgefässen weisslichgraue bis graurote Knollen darstellen und in Bezug auf Consistenz und Farbe oft die grösste Ähnlichkeit mit fötalem Gehirn aufweisen, woher auch der alte Name „Encephaloide" für diese Tumoren stammt.

Die Zellen, welche dieses weiche Parenchym bilden, sind kleine kuglige Gebilde, welche meistens nur einen sehr schmalen, durchscheinenden Protoplasmasaum um einen dunkleren, ziemlich stark granulierten Kern aufweisen. Im Zupfpräparat sind diese Zellkügelchen ausserordentlich leicht isolierbar; meist genügt das Abstreifen einer Schnittfläche, um die völlig isolierten Zellen in der Fig. XXII.
Untersuchungsflüssigkeit gut beobachten zu können. Der Kern ist häufig excentrisch gelagert, der Zellwand an einer Stelle stärker genähert, so dass der umgebende Protoplasmaleib in der Aufsicht ein sichelförmiges Aussehen erhält (Fig. XXII). Die Grösse der Zellen ist meist keine ganz gleichmässige, neben den kleinen, runden Ge-

Tafel 51.

Grosszelliges Sarkom der Haut. Hämat.-Eosin. Vergr. 280.

1. Grosse polygonale Sarkomzellen.
2. Ebensolche mit faserigen Ausläufern.
3. Grössere Bindegewebstrabekel.
4. Faserige Intercellularsubstanz.

---

bilden, welche vollständig den einkernigen Lymphocyten entsprechen, kommen vereinzelt auch grössere, runde Formen vor mit sehr dichten, dunklen Kernen, die sich an Umfang und Aussehen etwa den sogenannten „Myelocyten" an die Seite stellen lassen. Vielfach sind Fettkügelchen in den Zelleibern eingelagert. Auch in gefärbten Schnittpräparaten erweist sich die Textur dieser Neoplasmen überaus einfach. Die Kerne der Rundzellen zeigen meist ein sehr starkes Tinctionsvermögen, das Chromatingerüst ist sehr dicht gefügt, fast gleichmässig granuliert, Nucleolen sind kaum abgrenzbar. Oft lässt sich zwischen den Zellen wenigstens streckenweise eine sehr zarte, körnige Intercellularsubstanz nachweisen (Taf. 56, Fig. 1), seltener erscheint dieselbe zu wirklichen, feinen Fäserchen verdichtet (Taf. 59, Fig. 1). Diese diffusen Zellanhäufungen, welche im grössten Massstab das wiederholen, was wir in der sogenannten „entzündlichen, kleinzelligen Infiltration" auf umschriebenem Gebiete sehen, sind von einer sehr wechselnden Menge von Blutgefässen durchzogen. Meist stellen auch deren grössere Zweige nur ganz dünnwandige Endothelschläuche dar, um welche sich die Rundzellenhaufen mantelförmig gruppieren, die letzteren liegen den Endothelien direct auf (Taf. 56, Fig. 1), bisweilen sieht man sogar einen wirklichen Einbruch der Zellmasse in das Gefässlumen; doch hat man sich in dieser Beziehung vor Artefacten zu hüten, welche durch geringe Zerrungen bei Herausnahme der betreffenden Stückchen leicht zustande kommen können. Man sieht dann die roten Blutkörperchen unmittelbar zwischen den runden Geschwulstzellen liegen, und es kann auf diese Weise auch oft zu grösseren Hämorrhagien mit ausgedehnterer Zertrümmerung des Tumorgewebes kommen, welche schon makroskopisch ein fleckiges Aussehen der betreffenden Stellen herbeiführen.

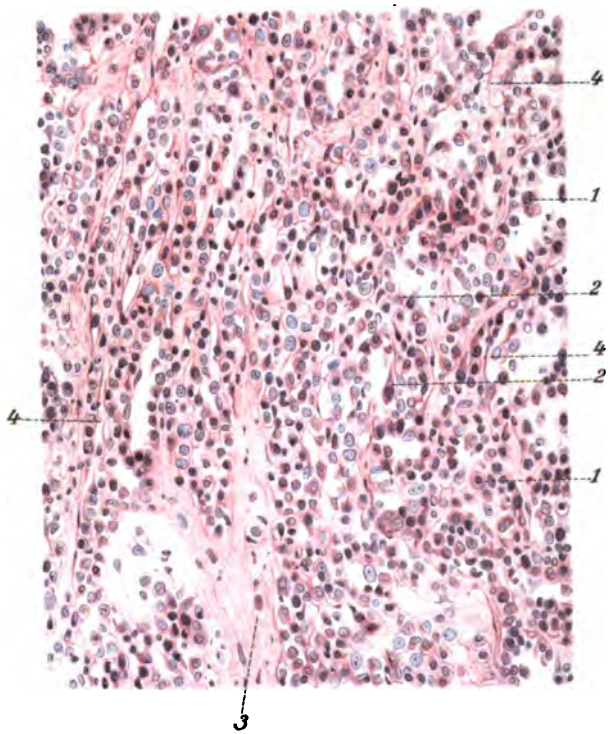
4
1
2
4
2
4
1
3

Es ist klar, dass bei der überaus hinfälligen Structur dieser Tumoren das Gewebe derselben sehr zu regressiven Metamorphosen neigt. Sobald die wuchernde Zellmasse gegenüber den Blutgefässen zu sehr in's Übergewicht kommt und ihre Ernährung infolgedessen eine mangelhafte wird, sterben gewisse Bezirke ab, wie auch locale Nekrosen gewiss vielfach durch die erwähnten Einwucherungen von Tumorzellen in Gefässlumina und dadurch bedingte Embolisationen zustande kommen können. Oft sind diese Nekroseherde schon makroskopisch sehr deutlich erkennbar und grenzen sich als bedeutend festere, trockene, gelbliche Herde von strahligem Bau und sehr verschiedenem Umfang scharf von der markig weichen Umgebung ab, mikroskopisch sind in denselben besonders in deren Grenzzone alle schon wiederholt beschriebenen Vorgänge der Karyorrhexis und Karyolysis zu verfolgen. Die Kerntrümmer lösen sich gegen das Centrum der Herde zu immer feineren, staubförmigen Partikelchen auf; in den inneren Teilen ist gar keine Kernfärbung mehr zu erzielen, während die Umrisse der Zellen selbst oft noch längere Zeit erhalten sind. Natürlich kommen auch Fettdegenerationen bei ungenügender Vascularisation häufig vor. Oft trifft man in grösseren Abschnitten der Geschwülste kaum eine einzige Zelle ohne Fetttröpfcheneinlagerungen. Das Wachstum dieser Neubildungen pflegt ein ausserordentlich rasches, die Zellproduction bei der gänzlich mangelnden Differenzierung und Ausreifung eine höchst lebhafte zu sein, und dementsprechend findet man gewöhnlich bei genügend frischer Untersuchung massenhaft mitotische Figuren, aber natürlich daneben auch all' die pathologischen Abweichungen vom regulären Teilungstypus, die oben genauer beschrieben wurden. Die Prädilectionsstellen für die Entwicklung dieser ungemein destructiven Geschwülste sind vor allem das intermusculäre Bindegewebe, Haut, Ovarien und Hoden. Bei ihrem Vordringen in die Umgebung zeigen sie ein exquisit infiltratives Wachstum, was besonders deutlich im Muskelgewebe erkennbar ist, wo es ähnlich wie bei einer Eiterung zu einer dichten Durchsetzung und förmlichen Einschmelzung

Tafel 52.

Fig. 1. **Fibroma sarcomatosum der Epiglottis.** Hämat.-Eosin. Vergr. 625.
1. Grosse Bindegewebszellen mit zahlreichen untereinander anastomosierenden Ausläufern.
2. Faserige Intercellularsubstanz.

Fig. 2. **Spindelzellensarkom aus dem Gehirn.** Hämat.-Eosin. Vergr. 300.
1. Längsgetroffene Spindelzellen.
2. Spindelzellen im Querschnitt.

---

der Muskelfasern kommt, nachdem dieselben durch die Zellinvasion auseinandergedrängt, dann ihre Sarkolemmhüllen abgehoben, reihenweise infiltriert und von den runden
Fig. X. Geschwulstelementen geradezu ausgestopft sind (Fig. X.)

Sehr nahestehend diesem einfachen, kleinzelligen Rundzellensarkom in morphologischer Beziehung ist das sogenannte „Lymphosarkom", welches seinen Ausgang von den Lymphknoten, vom lymphatischen Gewebe mancher Schleimhäute, bisweilen von der Milz nimmt. Es unterscheidet sich von jenem nur durch die leichte Nachweisbarkeit eines richtigen faserigen Stromas, welches mit verästigten, sternförmigen Bindegewebszellen zusammenhängt, die ihre Ausläufer zwischen die Rundzellen oder Gruppen von solchen hineinsenden. Es ist hier also ein reticulär gebautes Stützgewebe vorhanden, welches vollkommen dem „cytogenen" Gewebe der lymphatischen Apparate entspricht. In demselben verlaufen die ernährenden Gefässe. Bisweilen ist diese Stützsubstanz sogar so reichlich entwickelt, dass die Consistenz dieser Geschwülste eine derbere wird, und wir haben dann ein sogenanntes „Lymphosarcoma durum."

Es ist einleuchtend, dass eine partielle und locale stärkere Ausbildung dieses Reticulums in der Umgebung der Gefässe mehr und mehr zur Entstehung einer „alveolären Stuctur" führen muss, und so sehen wir thatsächlich oft Formen zustandekommen, welche in Bezug auf das alveoläre Gefüge die allergrösste Ähnlichkeit mit Carcinomen aufweisen. Noch bedeutend verstärkt wird diese Ähnlichkeit durch den Umstand, dass es sich dabei meist nicht um gewöhnliche kleinzellige Rundzellensarkome

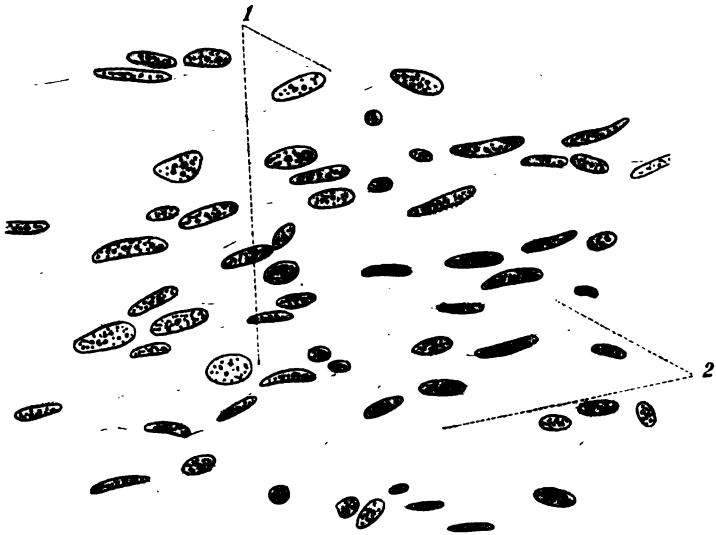

Fig. 1.

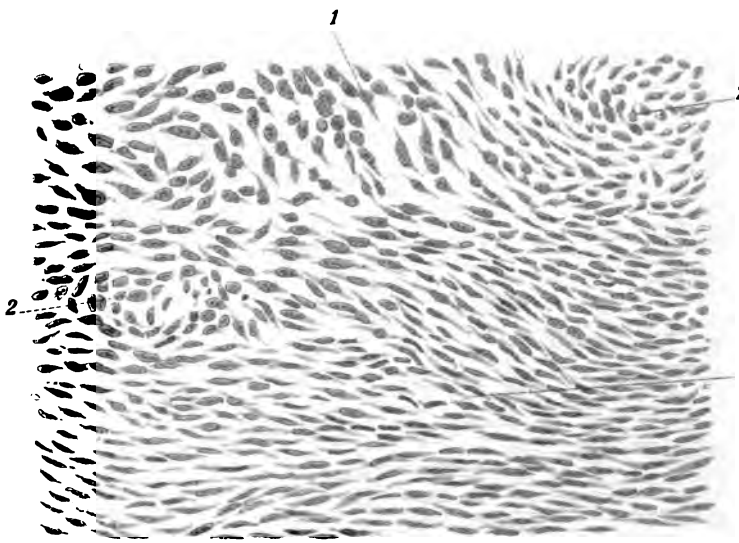

Fig. 2.

Lith. Anst F. Reichhold, München.

handelt, sondern um Geschwülste, deren Zellelemente grösser, plasmareicher sind, durch die enge Aneinanderlagerung sich gegenseitig vielfach abplatten und polygonal werden, sodass ein richtiger „epithelialer Verband" hiedurch vorgetäuscht werden kann. Man hat wegen dieser morphologischen Annäherung an den Geschwulsttypus des Carcinoms und der daraus sich ergebenden diagnostischen Schwierigkeiten für diese Formen vielfach auch den Namen Sarcoma carcinomatodes in Anwendung gezogen, eine Bezeichnung, welche jedoch thunlichst vermieden werden sollte, solange es irgendwie gelingt, über den wahren Geschwulstcharakter Aufschlüsse zu erhalten. Und diese ergeben sich zumeist aus einer genauen Analyse des Inhaltes der einzelnen Alveolen und ihrer Beziehungen zu dem umrahmenden Stroma. Die Zellen sind bei diesen alveolären, grosszelligen Sarkomen schon vielgestaltiger geworden. Neben den einfachen, runden Formen erkennt man vielfach längliche, polygonale und selbst mit plasmatischen Fortsätzen versehene Gebilde, namentlich in den peripheren Abschnitten der Alveolen, und es lässt sich dann zumeist ein Zusammenhang dieser Zellausläufer oder der etwa vorhandenen Zwischensubstanz mit den Fasern des zu Alveolenwänden verdichteten Reticulums nachweisen, oder von dem stärkeren Faserzuge der Alveolwände strahlen feinere und feinste Züge als Zwischensubstanz in die Zellager hinein. Die einzelnen Alveolen selbst weisen sehr ungleiche Grösse auf und sind gewöhnlich von runder Gestalt gegenüber den cylinderförmigen Verbänden in Carcinomen.

2. Das Spindelzellensarkom.

(Sarcoma fusicellulare.)

Einen höheren Grad der Differenzierung der Zellen als im Rundzellensarkom sehen wir im „Spindelzellensarkom". Hatten wir für jenes das gewissermassen physiologische Vorbild in der sogenannten kleinzelligen, entzündlichen Infiltration, so stellen das Prototyp für die

Tafel 53.

Fig. 1. **Fibroma sarcomatosum der Leistendrüsen;** frisches Zupfpräparat Vergr. 280.
1. Grosse Spindelzellen in faseriger Intercellularsubstanz liegend.
2. Isolierte Spindelzellen.
3. Spindelzellen mit teilweise verfetteten Zellleibern.

Fig. 2. **Spindelzellensarkom des Uterus.** Haematox.-Eosin. Vergr 250.
1. Langspindelförmige Zellelemente.
2. Kernlose Abschnitte von solchen.
3. Zellen mit sternförmigen Protoplasmafortsätzen.

Fig. 3. **Sarkoma myxomatosum vom Gehirn.** Haematox.-Eosin. Vergr. 250.
1. Zellen vom Typus der Rundzellen.
2. Lücken von schleimiger Grundsubstanz erfüllt.
3. Dünnwandiges Blutgefäss.

Elemente des Spindelzellensarkoms die „Fibroblasten" dar, welche wir bei der entzündlichen Neubildung und bei der Regeneration eine so bedeutende Rolle spielen sahen. Der bindegewebige Character ist hier also schon in der einfachen Zellform mehr gewahrt und findet einen schärferen Ausdruck. Die Ausbildung von Intercellularsubstanz kann eine sehr verschieden entwickelte sein, kann aber einen ausgesprochen faserigen Typus darstellen und soweit gehen, dass Übergänge zu zellreichen Fibromformen vermittelt werden.

Je nach der durchschnittlichen Zellgrösse dieser Tumoren unterscheidet man kleinzellige und grosszellige Spindelzellensarkome. In den ersteren sind die einzelnen Zellen von geringem Umfang, lassen sich bei der frischen Untersuchung gut isolieren und stellen in die Länge gestreckte, in der Mitte etwas bauchig aufgetriebene Gebilde mit meist nicht sehr langen, beiderseits in eine Spitze auslaufenden Fortsätzen dar. Die Kerne liegen central in dem dickeren Teil der Zellen, haben eine länglichovale Gestalt und ziemlich dickes Chromatingerüst. Sie füllen gewöhnlich die Zellbreite vollkommen aus, sodass bei der Betrachtung auf dem optischen Längsschnitt der Protoplasmaleib auf ihren Polen in Form spitzer kuppenförmiger Zipfel beiderseits aufgesetzt erscheint. Die gegenseitige Aneinanderlagerung der Zellen erfolgt in der Weise, dass die Spitze einer Zelle in den Raum zwischen



Fig.3.

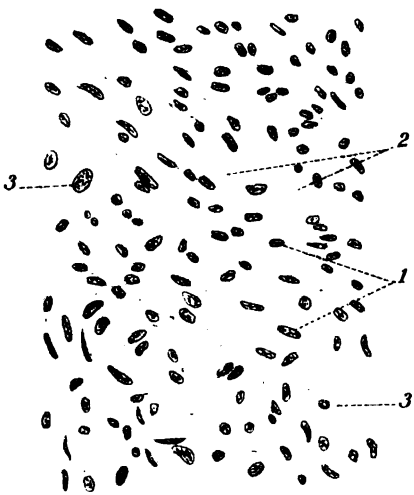

Fig.2.



Fig.1.

Lith. Anst. F. Reichhold, München.

zwei vorgelagerten eingefügt erscheint, sodass also eine rautenfeldförmige Anordnung zustande kommt und eine sehr dichte Aneinanderpassung dadurch erzielt wird. Dieses Bild erscheint natürlich nur auf dem Längsschnitt der Zellzüge. Nun sind diese aber meist nur in geringer Ausdehnung parallel gerichtet, vielmehr lässt sich gewöhnlich ein bündelförmiger Aufbau derselben erkennen, wobei die einzelnen bald dickeren, bald feineren Bündel sich gegenseitig in allen möglichen Richtungen des Raumes durchflechten können.

Auf einem grösseren Durchschnitt ergeben sich daher auch alle erdenklichen Zelldurchschnitte von der reinen Längsrichtung bis zur reinen Querrichtung, wobei letztere dann natürlich als einfache Rundzellen imponieren und mit solchen verwechselt werden können (Taf. 52, Fig. 2). Taf. 52. Fig. 2. Auch mit dem Myom kommt durch diese Bildung der ineinander geknäuelten Fascikel eine gewisse Ähnlichkeit zustande, nur dass die Kerne der Spindelzellen niemals im Längsschnitt die einfache Stäbchenform zeigen. Manchmal lassen sich bestimmte Beziehungen der Zellenzüge zu den Blutgefässen erkennen und zwar meist in der Weise, dass dieselben von den längsgestellten Zellspindeln mantelartig umhüllt werden, so dass man also in der nächsten Umgebung von Gefässquerschnitten auch die anliegenden Geschwulstelemente im Querschnitt sieht. Doch sind die letzteren vom Gefässlumen durch ein deutliches Endothelrohr getrennt, während jene Formen, bei welchen ein directer Übergang der Endothelien in die Geschwulstzellen wahrgenommen wird, das Blut aber frei in Kanälen derselben circuliert, in das Gebiet der Endotheliome zu verweisen sind.

Etwas mehr Abwechslung in Bezug auf die Zellformen herrscht vor in den grosszelligen Spindelzellensarkomen. Die einzelnen Zellen sind protoplasmareicher, der Kern nimmt nicht mehr die Zellbreite ganz ein, ist aber ebenfalls meist grösser und weniger in die Länge gezogen. Neben den einfachen Spindeln kommen auch Formen mit mehreren, bald spitzeren, bald stumpferen, kegelförmigen Ausläufern, ja bisweilen richtige Stern-

figuren vor. Die Ausläufer sind oft länger, bisweilen sehr fein und verlieren sich zwischen den Nachbarzellen, gelegentlich zeigen sie sogar dichotomische Verzweigungen; eine eigentliche Intercellulärsubstanz ist aber hier meist spärlich entwickelt oder überhaupt nicht nachweisbar. Natürlich ist dementsprechend auch die gegenseitige Anordnung der Zellen keine so regelmässig fasciculäre wie im kleinzelligen Spindelzellensarkom, und es ist meist schon eine gewisse gegenseitige Zellmodellierung durch Druck aufeinander zu constatieren (Taf. 53, Fig. 1).

Taf. 53. Fig. 1.

In der Ausbildung der einzelnen Zellelemente dem kleinzelligen Spindelzellensarkom näherstehend, aber durch die ausserordentlich deutliche Entwicklung und Differencierung der Zwischensubstanz ausgezeichnet ist das Fibrosarkom. Auch hier haben wir meist kleine spindelige Zellen mit granuliertem Protoplasma und bläschenförmigen Kernen (Taf. 53, Fig. 3; Taf. 52, Fig. 1) aber die Zellausläufer setzen sich in lange, feine Fasern fort, welche einerseits untereinander anastomosieren, anderseits mit Fasern in Verbindung stehen, welche zwischen den Zellen liegen, selbst nicht unmittelbar an solche angesetzt, aber wohl als Ausscheidungs- oder Spaltungsproducte von Zellen zu betrachten sind. Gelegentlich lassen die Zelleiber und ihre Faserausläufer netzartige Verzweigungen erkennen (Netzzellensarkom. Taf. 52, Fig. 1). Zwischen diesen Elementen liegen oft mehr rundliche Kerne eingestreut, welche direct ohne Vermittlung eines Protoplasmaleibes in Fasern überzugehen scheinen (sogenannte „Kernfasern").

Gegenüber den einfachen Fibromen unterscheiden sich die Fibrosarkome einmal durch die Menge der eingelagerten Zellen, dann durch deren reichlichen Protoplasmagehalt und durch die Vielgestaltigkeit der Formen.

Bisweilen kann es in den Fibrosarkomen wie in den Fibromen zu einer Verquellung und zu einer wirklichen schleimigen Umwandlung der Fasermasse kommen, welche meist die Zelleiber in Mitleidenschaft zieht, und dann haben wir das Fibrosarcoma myxomatosum vor

uns. Man sieht in gefärbten Schnitten dieser Tumoren (Taf. 53, Fig. 2) ein Netzwerk von Fasern mit weiten, rundlichen Maschen (die mit der Schleimsubstanz erfüllt sind) und zwischen denselben bläschenförmige, rundliche oder ovale Kerne, an denen häufig gar kein Protoplasmaleib mehr nachweisbar ist und die scheinbar als nackte Kerne zwischen die Fasern eingestreut sind.

3. Das Riesenzellensarkom.

(Sarcoma gigantocellulare.)

Die Riesenzellensarkome haben ihren Namen von den mehr oder weniger dicht in ihnen vorkommenden Riesenzellen, ohne dass aber damit etwa ausgedrückt sein sollte, dass nur solche diese Tumoren zusammensetzen; sie sind vielmehr nur in das übrige Zellmaterial eingestreut.

Man versteht bekanntlich unter einer Riesenzelle ein Zellindividuum mit mehreren Kernen; schon bei manchen Formen der Entzündung und der Regeneration sowie bei den infectiösen Granulomen sind wir diesen auffallenden Zelltypen begegnet*). Während nun die Thatsache der Anwesenheit mehrerer Kerne für die Definition der Riesenzelle das Ausschlaggebende ist (daher auch der Name „Polykaryocyt"), ist die Entstehung dieser Gebilde offenbar eine sehr verschiedenartige, was vielfach schon in ihrer Erscheinungsweise zum Ausdruck kommt. Zunächst können Riesenzellen auf zwei principiell verschiedenen Wegen zustande kommen, nämlich einmal durch fortgesetzte Kernteilung in einer und derselben Zelle („Proliferationsriesenzelle") und zweitens durch Verschmelzung präexistenter Zellen („Conglutinationsriesenzelle"). Weiterhin sahen wir schon früher z. B. im Tuberkel Riesenzellen aus Gefässzellen und zwar aus verschmolzenen Endothelzellen von Blut- und Lymphgefässen, sowie aus deren homogen degeneriertem Inhalt (hyaline

*) Übrigens kommen auch unter den Tumoren die Riesenzellen durchaus nicht nur in Sarkomen sondern auch in Endotheliomen, in Carcinomen und sogar in Adenomen vor.

Tafel 54.

Fig. 1. **Polymorphzelliges Sarkom der Nase mit deutlicher Zwischensubstanz.** Hämat.-Eosin. Vergr. 280.

1. Grosse polygonale Geschwulstzellen mit bläschenförmigen Kernen.
2. Faserige Zellausläufer.
3. Faserige Intercellularsubstanz.

Fig. 2. **Grosszelliges Sarkom vom Mesenterium.** Hämat.-Eosin. Vergr. 280.

1. Polygonale Geschwulstzellen mit bläschenförmigen Kernen.
2. Breitere Bindegewebssepten.
3. Feine Streifen faseriger Intercellularsubstanz.

Capillarthromben) hervorgehen. Die besondere Eigenschaft der Erzeugung von Riesenzellen kommt vor allen Fremdkörpern jeder Art zu („Fremdkörperriesenzellen"); daher sehen wir bei dem Eindringen von allen möglichen corpusculären Elementen in das Gewebe (Haare, chirurgisches Nähmaterial, Staubpartikel, Bakterien) solche sich bilden, aber sie entstehen auch gelegentlich um abgestorbene Teile des Gewebes selbst, die als Fremdkörper wirken (z. B. Hornpartikel in Plattenepithelkrebsen). Diesen Fremdkörperriesenzellen sind die von v. Hansemann sogenannten „Parenchymriesenzellen" gegenüberzustellen, welche in den erwähnten Geschwülsten auf verschiedene Weise auftreten können. Bei der enorm grossen Zahl von Kernen einerseits, welche hier solche Riesenzellen beherbergen können, und andererseits bei der ausserordentlichen Seltenheit des Befundes von mitotischen Figuren an denselben muss wohl angenommen werden, dass ein Teil der Kerne wenigstens auf amitotischem Wege durch directe Teilung oder Fragmentierung entsteht; hiefür sprechen auch die Sprossungsfiguren, welche man an diesen Kernen manchmal findet, und der Umstand, dass man oft sehen kann, wie zwei oder mehrere Kerne in einer Zelle noch durch Brücken von Chromatinsubstanz verbunden sind.

Endlich finden sich ja bekanntlich schon normaler Weise vielkernige Zellen im wachsenden sowie im atrophierenden Knochen (Osteoblasten und Osteoklasten), und



Fig. 1.

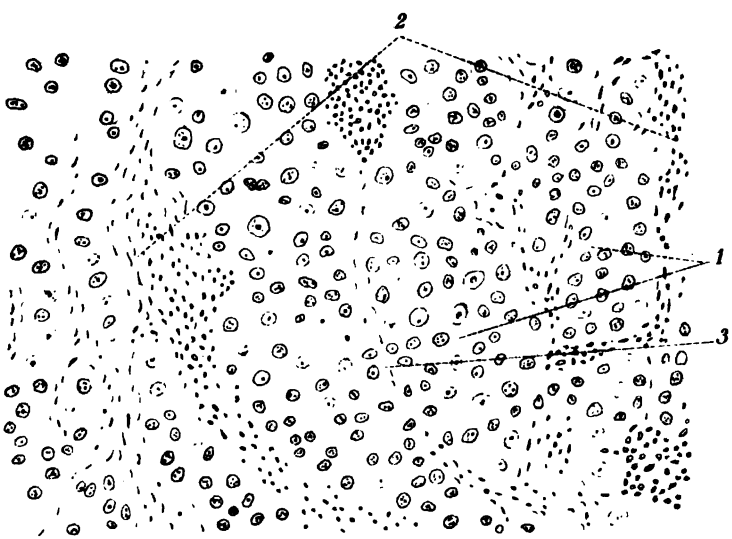

Fig. 2.

Lith. Anst. F. Reichhold, München.

auch das rote Knochenmark enthält zu allen Zeiten Riesenzellen. Dieser Typus der Riesenzellen, „Myeloplaxen" genannt, findet offenbar ganz besonders seine Wiederholung in den sarkomatösen Geschwülsten, welche vom Skelettsystem und zwar sowohl vom Periost wie auch von der Markmasse aus entstehen (periostale und myelogene Sarkome) und die meist eine besonders reichliche Fundstätte von solchen vielkernigen Zellen zu sein pflegen, wesshalb sie auch das grösste Contigent zu den eigentlichen Riesenzellensarkomen stellen.

Die Anordnung und Verteilung der Kerne kann eine sehr verschiedene sein; zuweilen treffen wir dieselben an einem oder häufiger an den zwei entgegengesetzten Polen der Zelle angehäuft, während der dazwischenliegende Zellabschnitt kernfrei ist (polare, bipolare Kernstellung), oder die Kerne liegen in einer ringförmigen oder gürtelförmigen Zone an der Peripherie der Zelle, und man sieht darin auf dem Durchschnitt einen oft fast continuierlichen Kranz von Kernen bei vollkommen homogenem Centrum. Diese Disposition der Kerne wird als Langhans'scher Typus der Riesenzelle bezeichnet und ist bekanntlich besonders der tuberculösen Riesenzelle eigentümlich, kommt aber auch sonst vor. Von Weigert wurde diese Anordnung auf eine vorgängige käsige Nekrose des Zelleibes zurückgeführt. Dagegen ist gerade der sogenannte Myeloplaxentypus der Riesenzellen gewöhnlich dadurch ausgezeichnet, dass die Kerne vorwiegend in den inneren Partien des Zellleibes zu dichteren Haufen angeordnet sind, während die Zellperipherie dann einen hellen, kernlosen Saum darstellt. Übrigens finden sich nicht nur reguläre, bläschenförmige Kerne, sondern oft genug, teils in den Riesenzellen, teils ausserhalb derselben in anderen Zellen derselben Geschwulst abnorme Kernbildungen, namentlich in Bezug auf die Grösse und den Chromatingehalt; man trifft da Kerne von ganz besonders auffallendem Umfang, welche ihre Nachbarn um das vielfache an Rauminhalt übertreffen, sogenannte Riesenkerne, die schon oben einmal erwähnt wurden. Sie zeigen vielfach auch einen unregel-

Tafel 55.

Fig. 1. **Peritheliom** (sogen. Angiosarkom) **vom Unterschenkel.** Hämat.-Eosin. Vergr. 60.
1. Quergeschnittene Blutgefässräume.
2. Gewucherte peritheliale Zellen, die Gefässe mantelartig umhüllend.
3. Blutpigment in der Geschwulstmasse.

Fig. 2. **Peritheliom** (sogen. Schlauchsarkom) **der Leber.** Hämat.-Eosin. Vergr. 95.
1. Blutgefässe.
2. Dichte Anhäufungen von grossen Rundzellen um dieselben.
3. Bindegewebszüge.

Tafel 56.

Fig. 1. **Detail des vorigen.** Vergr. 320.
1. Kleine Blutgefässe.
2. Erhaltene Endothelien.
3. Gewucherte peritheliale Zellen.

Fig. 2. **Hämangioendotheliom (Cylindrom) der Parotis.** Hämat.-Eosin. Vergr. 280.
1. Gewucherte Endothelien.
2. Hyalin entartete Gefässwand.

Fig. 3. **Alveoläres grosszelliges Rundzellensarkom vom Periost.** Hämat.-Eosin. Vergr. 250.
1. Dickeres Bindegewebsseptum.
2. Feines bindegewebiges Reticulum.
3. Polyedrische Zellen mit bläschenförmigen Kernen.

---

mässigen, lappigen Bau, und ihr Chromatingefüge ist gewöhnlich ein ganz besonders dichtes; es sieht aus, als ob in diesen Exemplaren der Versuch einer Vervielfachung des Kernes durch directe Teilung oder durch Sprossung gemacht worden, aber dessen Durchführung nicht zustande gekommen wäre. Zuweilen sind in diesen Riesenkernen höchst bizarre Teilungs- oder Fragmentierungsfiguren zu sehen, sodass die merkwürdigsten Rosettengestalten entstehen und der Anschein erweckt wird, als ob so ein grosser Chromatinklumpen plötzlich durch seinen eigenen Binnendruck geplatzt und dabei in zahllose feine Splitter zersprungen wäre. Auch wirkliche Hohlkerne, die auf dem Durchschnitt dann natürlich als Ringfiguren imponieren, kommen zur Beobachtung. Ver-

Fig. 1.



Fig. 2.

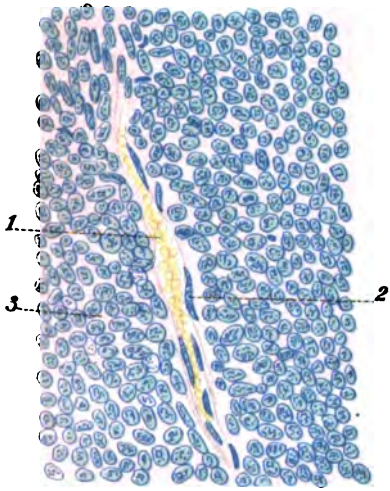

Fig. 1.

Fig. 2.



Fig. 3.

hältnismässig oft findet man in den Riesenzellen neben dem Kernconglomerat noch die verschiedensten Zelleinclusionen, namentlich finden sich in den Protoplasmaleibern Leukocyten und auch andere vorher abgestorbene Zellen incorporiert. Es ist wohl möglich, dass diese Gebilde als Fremdkörper wirken und ebenso die Bildung der Riesenzellen veranlassen, wie wir dies bei von aussen in das Gewebe eindringenden Fremdkörpern eintreten sahen. Die Zahl der Kerne in einer einzigen Riesenzelle ist bisweilen eine ganz ausserordentlich grosse, sodass sehr umfängliche, in nicht zu seltenen Fällen schon makroskopisch als dunkle Pünktchen im Gewebsschnitt sichtbare Gebilde zustande kommen können; auf Serienschnitten zählt man gelegentlich mehrere Hunderte von Kernen in ein und demselben Zellexemplar.

Das Protoplasma der Riesenzellen pflegt von sehr weicher, hinfälliger Beschaffenheit zu sein und ist besonders der Fettdegeneration in hohem Grade ausgesetzt. An gehärteten und gefärbten Schnittpräparaten erscheinen die Zelleiber daher manchmal geradezu siebförmig durchlöchert von den ehemals mit Fettröpfchen gefüllten Vacuolen (Tafel 57, Figur 2), die Ränder sind entsprechend festonartig ausgezackt, und der grössere Teil der kernfreien Zellpartien bekommt hiedurch eine wabige, lockere, seifenschaumartige Structur. Besonders ist dies der Fall, wenn der Schnitt, wie dies natürlich auch entsprechend oft zutrifft, nur mehr durch den äusseren (bezw. oberen oder unteren) kernlosen Zellteil reicht, der am dichtesten von solchen Vacuolen durchsetzt ist (Taf. 57, Fig. 2). Taf. 57 Fig. 2.

Die übrigen zelligen Bestandteile der Riesenzellensarkome können sehr verschiedenartige sein, am häufigsten entsprechen sie dem Typus des grosszelligen Rundzellensarkoms oder des Spindelzellensarkoms fast immer überwiegen die einkernigen Zellen beträchtlich an Menge über die Riesenzellen. Faserige Ausläufer (sogenannte pseudopodienartige Fortsätze), wie wir sie bei den Tuberkelriesenzellen sahen, die sich mit dem übrigen Zellmaterial verbinden, kommen bei Riesen-

Tafel 57.

Fig. 1. **Periostales Rundzellensarkom vom Schädel.** Carmin. Vergr. 280.
1. Fibrilläres Bindegewebe des Periost's.
2. Blutgefäss.
3. Dichtes Rundzellenlager.

Fig. 2. **Riesenzellensarkom vom Unterkiefer.** (Epulis sarcomatosa). Vergr 250.
1. Riesenzellen mit vielen Kernen.
2. Fettvacuolen in denselben.
3. Polyedrische Zellen.

---

zellen in Sarkomen nur ausnahmsweise zur Beobachtung. Wie schon erwähnt, kommen die meisten Riesenzellensarkome von dem Skelett ausgehend vor; eine besondere Vorliebe für die Entwicklung dieser Tumoren scheinen dabei wiederum die Kiefer zu besitzen, wo dieselben seit Nelaton als Epulis bezeichnet werden. (Man spricht wohl auch zur näheren Bezeichnung von einer „Epulis sarcomatosa".)

Ein grosser Teil der zur Beobachtung kommenden Sarkome lässt sich unter keine der beschriebenen Formen strenge einreihen, da ihre Zellen unter sich grosse Ungleichheit zeigen und in ihrer Gesamtheit weder als Rundzellen, noch als Spindelzellen, noch weniger als Riesenzellen characterisiert werden können; meist stellen dieselben unregelmässige Polygone dar, denen in wechselnder Zahl kleinere und grössere, runde und spindelige Elemente beigemengt sind, sodass sich ein einheitlicher Zelltypus überhaupt nicht auffinden lässt. Bald herrscht mehr die eine, bald mehr die andere Form vor, auch mehrkernige und selbst wirkliche Riesenzellen können vertreten sein. Infolge dieser Variabilität der Zellen auf kleinem Raum werden diese Geschwülste am besten unter dem Namen der „polymorphzelligen Sarkome" subsumiert. Natürlich ist auch die gegenseitige Anordnung der Zellen zu einander eine recht wechselvolle; sie hängt im wesentlichen von dem Grade der Entwicklung der Zwischensubstanz ab. In vielen Fällen ist dieselbe sehr gering ausgebildet und wird nur durch die mehr oder weniger

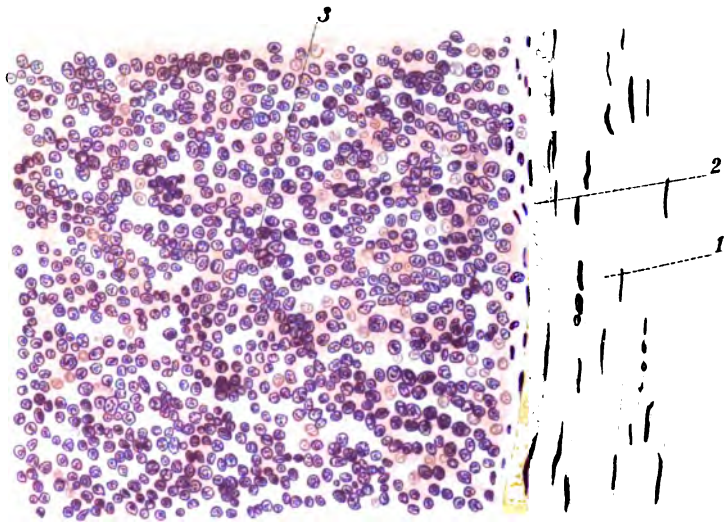

Fig. 1.

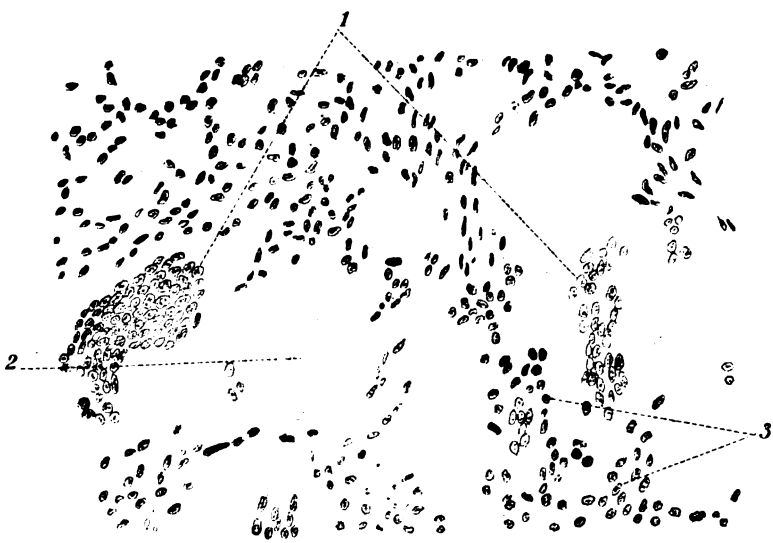

Fig. 2.

Lith. Anst. F. Reichhold, München.

langen Zellausläufer gebildet, welche untereinander in Verbindung treten oder sich zwischen den Zelleibern verlieren (Taf. 54, Fig. 1 und Fig. XVIII). Gewöhnlich kommen dieselben bei frischer Isolierung im Zupfpräparat besser zur Ansicht als im gefärbten Schnitt. Zuweilen sind die Zellen in Gruppen von wirklichem Fasergewebe umrahmt, sodass ein deutlich alveolärer Bau zustande kommt (Taf. 54, Fig. 2); auch bestimmte Beziehungen zu den Blutgefässen sind manchmal ersichtlich, indem sich die zelligen Elemente in schlauchförmigen Ansammlungen um diese herumgruppieren und gewissermassen mächtig verdickte adventitiale Lagen an denselben darstellen. Wegen der Ähnlichkeit der Tumorelemente mit gegenseitig sich abplattenden Epithelien hat man diese Sarkome vielfach auch „Epitheloidzellensarkome" genannt; doch muss hiebei daran erinnert werden, was schon in der Einleitung über die Geschwülste gesagt wurde, dass ursprünglich mit dem Worte „epitheloid" nach Virchow nicht Zellen von einer bestimmten Form, sondern Zellen in epithelähnlichem Verbande bezeichnet werden sollten. Taf. 54. Fig. XVIII.

Bei vielen Sarkomen kommt es nun nicht blos zu einer Wucherung von massenhaften Zellen einer bestimmten Form oder verschiedener Formen, sondern es findet sich wenigstens teilweise die Ausbildung einer bestimmten Gewebsart der Bindesubstanzgruppe. Das kann auf zweierlei Weise zustande kommen, entweder indem in einer typischen Bindesubstanzgeschwulst der oben näher beschriebenen Reihe nachträglich sich eine metaplastische, irreguläre, atypische Zellproliferation etabliert, welche nicht mehr zur Production der fertigen, reifen Gewebsart führt, sondern die auf einer niederen, embryonalen Stufe der Entwicklung stehen bleibt, indem also das eintritt, was man früher als eine „sarkomatöse Degeneration" eines Tumors bezeichnete. Wir haben dann eine Combination vor uns, die durch einen nachträglichen Umschlag des Wachstums, gewissermassen durch ein Herabsinken der Geschwulst auf ein primitiveres Stadium characterisiert ist. Oder aber die Bildung der typischen, fertigen Gewebsart geht gleichzeitig und Hand in Hand mit der

Figur XVII.

Alveolär gebautes Sarkom. Vergr. 320.

1. Grosse, zum Teil mit sehr ausgedehnten Kernen ausgestattete, in nestartigen Verbänden zusammenliegende Geschwulstzellen.
2. Breitere Bindegewebssepten.
3. Feinfaserige Intercellularsubstanz in Verbindung mit den Septen.
4. Atypische, mitotische Figuren in den Geschwulstzellen.

Figur XVIII.

Polymorphzelliges Sarkom des Oberkiefers. Vergr. 320.

Spindelförmige und sternförmige Zellen, darunter viele mehrkernige Zellen; Protoplasmaleiber mit Fetttröpfchen beladen.

zügellosen Wucherung undifferenzierter Zellindividuen, sodass also von vorneherein die Combination von zwei Geschwulstarten besteht.

Nach den schon früher gegebenen Auseinandersetzungen ist es nicht zweckmässig, diese beiden Arten der Combination von Geschwülsten verschiedener Gewebe oder doch verschiedener Differenzierungsstadien eines Gewebes mit dem gleichen Namen zu belegen. Wir folgen auch hier der erstmalig von Borst stricte durchgeführten Nomenclatur und bezeichnen demgemäss eine Neubildung, die aus einem typischen, fertigen Gewebe hervorging, nachträglich aber durch Änderung des Proliferationscharacters der Zellen ein atypisches Gepräge annahm, mit dem Hauptwort des betreffenden Geschwulstnamens, welchem das Adjectiv „sarcomatosum" beigesetzt wird; wir sprechen also von einem Fibroma, Myxoma etc. „sarcomatosum", während die Verbindung zweier Geschwulstnamen in substantivischer Form, wie Fibro-Sarkom, Myxo-Sarkom etc., für jene Formen reserviert bleibt, bei denen das von vornherein combiniert erfolgende Wachstum verschiedener Gewebsarten aus der fertigen Geschwulst deutlich ersichtlich ist.

Natürlich wird durch derartige Vermischungen verschiedenartiger Zellcomplexe, auf welchem Wege sie nun auch erfolgen mag, überhaupt eine reichere Entwicklung der geweblichen Structur herbeigeführt, und man wird den Ausdruck „histioid" auf solche Geschwülste nicht



Fig. XVII.

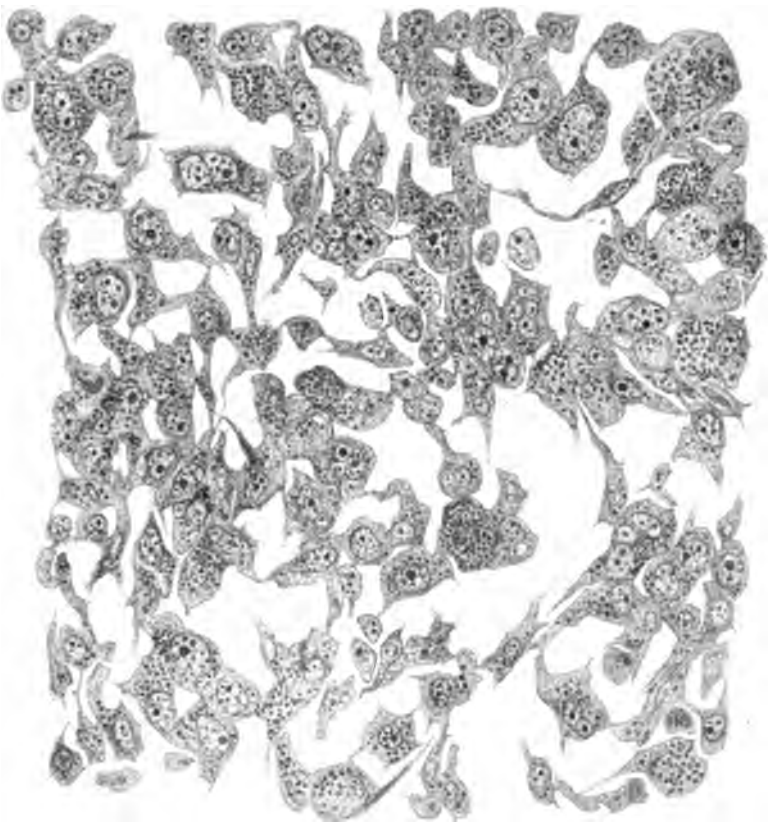

Fig. XVIII.

wohl mehr anwenden können, wenn auch schliesslich nur Elemente der Bindesubstanzgruppe zu deren Aufbau herangezogen werden. Aber die Ausbildung derselben ist eine so verschiedene, dass schon auf den ersten Blick der Contrast des indifferenten Zellmateriales gegenüber dem ausgebildeten und „physiologisch abgeschlossenen" Gewebe deutlich sichtbar wird und dadurch der Vergleich mit dem Bau eines fertigen Organes sich aufdrängt. Die regellosen, undifferenzierten Zellhaufen spielen dabei gewissermassen die Rolle des Parenchyms, das reife Gewebe diejenige der Stützsubstanz, sodass wir also sehr wohl die Zusammensetzung derartiger Tumoren eine „organoide" nennen können.

Schon bei der Besprechung des Fibroms wurde darauf hingewiesen, dass durch das Eintreten einer abundanten Zellwucherung, wobei deren Einzelindividuen nicht mehr den Typus der fertigen Bindegewebszelle erlangen, der Geschwulstcharacter sich wenigstens partiell ändern kann, sodass wir von einem Fibroma sarcomatosum sprechen müssen. Die unfertigen Zellinseln setzen sich dabei meistens aus grösseren protoplasmareichen Spindelzellen zusammen, wie sie eben im fertigen Bindegewebe nicht angetroffen werden, sondern höchstens als „Fibroblasten" in ganz jugendlichen Formen desselben zur Beobachtung kommen. Auch polygonale oder rundliche Zellgebilde können dabei auftreten, aber das Grundgewebe bleibt faserig-zellig und documentiert damit den ursprünglichen Typus der Geschwulst. Dagegen verstehen wir unter einem „Fibrosarkom" eine Geschwulst, bei welcher von Anfang an die Ausbildung von Fasern einerseits und von grossen protoplasmatischen, spindelförmigen Zellen andererseits nebeneinander hergeht (vergl. oben). Treten dabei netzartig verzweigte Elemente und zwischen deren Ausläufern eine schleimige Intercellularsubstanz auf, so haben wir das Myxo-Sarkom, während nach den obigen Auseinandersetzungen ein sarkomatöser Tumor, in welchem es nachträglich zu einer schleimigen Erweichung von einzelnen Teilen kommt, folgerichtig als Sarcoma myxomatosum benannt werden muss. Das

Figur XIX.

Myxosarkom vom Kiefer. Vergr. 280.

1. Zellstränge aus polygonalen, mit Ausläufern versehenen Zellen.
2. Grosse, plasmareiche Zellen mit zahlreichen Ausläufern.
3. Intercelluläre, faserige Verbindungen.

Figur XX.

Liposarkom vom Peritoneum. Vergr. 80.

1. Fettgewebe mit vermehrten Zellen
2. Sehr gewucherte, fetthaltige Zellen.
3. Bindegewebsstroma.

Myxosarkom enthält gegenüber dem einfachen Sarkom also zahlreiche und grosse, verzweigte Zellen; zuweilen sind in einzelnen Partien die schleimigen Einlagerungen besonders stark entwickelt, während sie in anderen ganz vermisst werden und die Zellen dort als rundliche, spindelige oder polygonale Elemente dicht zusammenliegen.

Eine besondere, selten zur Beobachtung kommende Combinationsform stellt das Lipo-Sarkom dar. Es handelt sich dabei um eine Wucherung von Fettgewebe, in welchem stellenweise in mehr oder minder grosser Ausdehnung eine Wucherung von jugendlichen, nicht deutlich differencierten Zellen vor sich geht. Das Fettgewebe präsentiert sich ebenso wie bei dem typischen
Fig. XXI. Lipom in grossen, kugeligen, zu traubenförmigen Conglomeraten verbundenen Zellen mit wandständigen, meist sichelförmigen oder schalenförmigen Kernen, aber auch die zellreichen Partien lassen eine sehr ausgesprochene Neigung zu starker Fettinfiltration erkennen; die einzelnen Zellen sind auch hier von kugeliger Gestalt, besitzen aber grosse, meist in der Mitte gelegene bläschenförmige Kerne, und im Protoplasma verteilt sind zahlreiche Fettropfen, welche nach der Lösung im gefärbten Präparat den Zellen eine vacuolige, seifenschaumartig-lockere Structur verleihen. Natürlich dürfen solche primäre Bildungen nicht verwechselt werden mit Fettdegenerationen von Sarkomzellen, welche, wie erwähnt, in allen Formen dieser Geschwulstart vorkommen. Infolge der Vermengung von

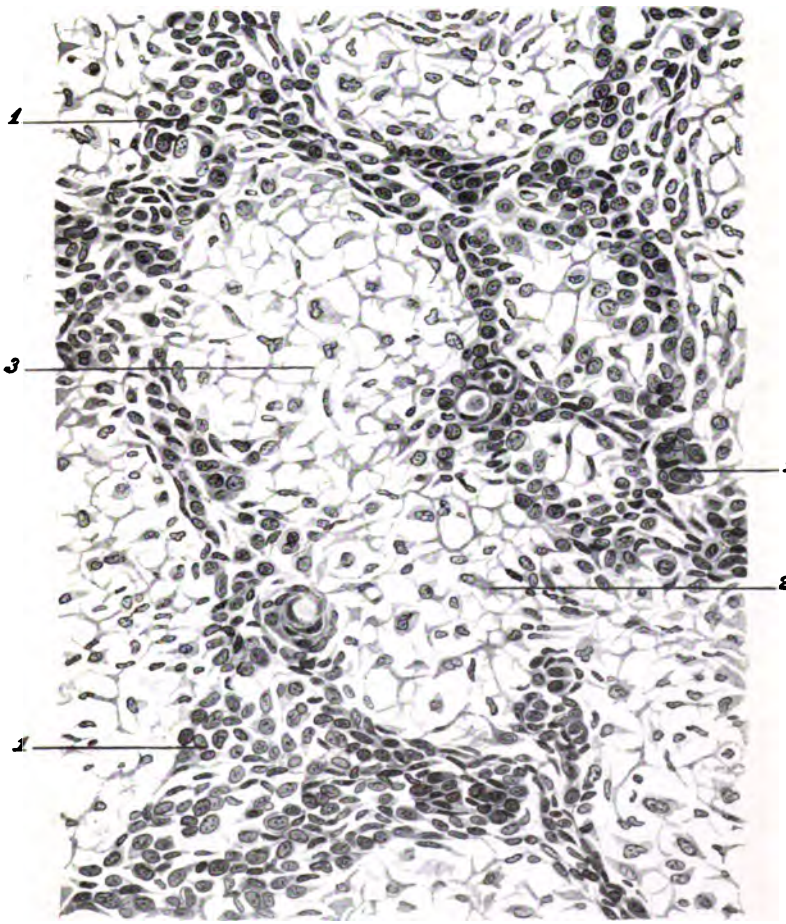

Fig. XIX.

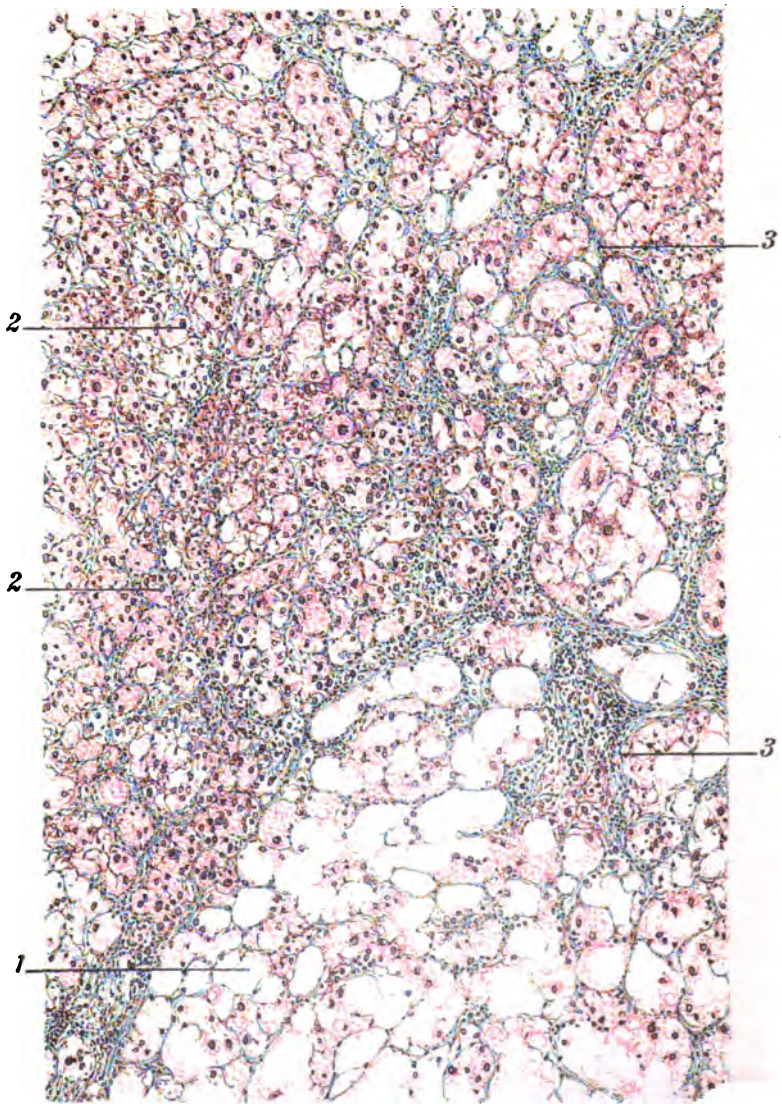

Fig. XX.

Fettzellen und protoplasmatischen, gleichfalls von Fett durchsetzten Zellen stellen die Lipo-Sarkome gelbweissliche Geschwülste von stearinartigem Aussehen dar; sie können mitunter multipel (z. B. im Peritoneum) in Form von zahllosen kleinen Knötchen auftreten (eigene Beobachtung). (Fig. XXI.)

Weit häufiger dagegen kommen Vereinigungen von Sarkomen mit Knorpelgewebe zur Beobachtung. Zuweilen ist die Ausbildung des Knorpels dabei stellenweise eine ganz typische; es wächst also das Sarkom neben dem Knorpel und diese Fälle sind eigentlich allein mit dem Namen Chondro-Sarkom zu belegen. Die Knorpelsubstanz zeigt wohl ausgebildete Kapseln und innerhalb derselben wie bei dem einfachen Chondrom eine oder mehrere Knorpelzellen. Diese Bezirke sind gewöhnlich von rundlicher oder cylindrischer Gestalt und werden zunächst von einem ungemein zellreichen, aus parallel angeordneten Spindelzellen gebildeten Gewebe begrenzt, welches hier also gewissermassen die Rolle des Perichondriums spielt; dieses geht dann erst über in das eigentliche Sarkomgewebe, in welchem die Formation der Zellen eine grössere Mannigfaltigkeit zeigt; auch Riesenzellen sind in demselben zuweilen vertreten. Freilich macht sich auch schon bei diesen echten Combinationsformen zuweilen eine gewisse Atypie in der Ausbildung des Knorpelgewebes geltend, indem dessen Kapseln nur mangelhaft entwickelt sind und die Höhlen oft nur eine spaltförmige Gestalt zeigen oder ganze Ansammlungen von Zellen in sich aufnehmen.

Noch öfter aber sieht man in ursprünglich rein knorpeligen Geschwülsten eine weitgehende Zellvermehrung mit Schwund der Intercellularsubstanz eintreten; es kommt zu metaplastischen Processen an den Knorpelzellen und schliesslich zu einer „zelligen Umwandlung" des ganzen Knorpels, und dann haben wir das Chondroma sarcomatosum vor uns. Unter fortgesetzter Teilung der Knorpelzellen und Anschwellung ihrer Protoplasmaleiber kommt es zu einer Erweiterung der Höhlen und zu einer Einschmelzung der Grundsubstanz; es entstehe

Tafel 58.

Fig. 1. **Chondroma sarcomatosum vom Kiefer.** Hämat.-Eosin. Vergr. 70.
1. Zellreiche Züge aus vorwiegend spindelförmigen Elementen.
2. Knorpelsubstanz mit vielen mehrzelligen Knorpelhöhlen.
3. Verkalkte Knorpelsubstanz.

Fig. 2. **Osteoides Sarkom der Mamma.** Hämat.-Eosin. Vergr. 320.
1. Blutgefässe in markraumähnlichen Bildungen.
2. Polygonale Zellen mit bläschenförmigen Kernen.
3. Osteoide Substanz.

Tafel 59.

Fig. 1. **Lymphosarkom aus dem Mediastinum.** Hämat.-Eosin. Vergr. 300.
1. Blutgefäss.
2. Rundzellen in dessen Wandung einwuchernd.
3. Diffuse Rundzellenanhäufungen.
4. Feinfaserige Intercellularsubstanz.

Fig. 2. **Polymorphzelliges Sarkom mit Riesenzellen aus dem Gehirn.** Carmin. Vergr. 300.
1. Rundliche Zellen mit bläschenförmigen Kernen.
2. Zellen mit Riesenkernen.
3. Mehrkernige Zellen (Riesenzellen).
4. Riesenzellen mit eingedrungenen Leukocyten.
5. Sogenannte Riesenmitosen.
6. Riesenzelle mit zahlreichen Fettvacuolen und eingedrungenen Leukocyten.

---

auf diese Weise von Knorpel noch umgebene zellige Inseln, welche von dem Sarkomgewebe her vascularisiert werden und sich durch Vorwachsen von Gefässsprossen und Zellsträngen in die Umgebung vergrössern, sodass hiedurch markraumähnliche Bildungen zustande kommen; die Knorpelhöhlen werden durch dieselben eröffnet und mit Zellmaterial erfüllt, oder die in den letzteren gelegenen und bereits gewucherten Zellen mengen sich den übrigen Sarkomelementen bei. Sehr häufig findet in dem knorpeligen Anteil dieser Geschwülste eine partielle Verkalkung statt. Dieselbe setzt gewöhnlich an den Kapseln der Knorpelzellen ein, wo zuerst ringförmige, kalkige Einlagerungen entstehen, die dann weiter in die Grundsubstanz hinübergreifen und zackige Bezirke mit unregelmässigen, landkartenförmigen Begrenzungslinien darstellen. Wie im einfachen Chondrom treten auch in den Chondro-

Taf. 58. Fig. 1.

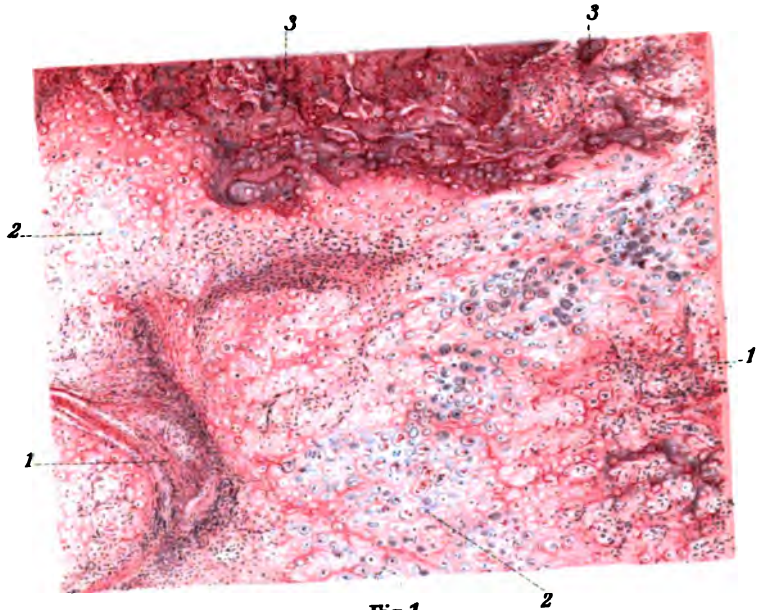

Fig.1.



Fig.2.

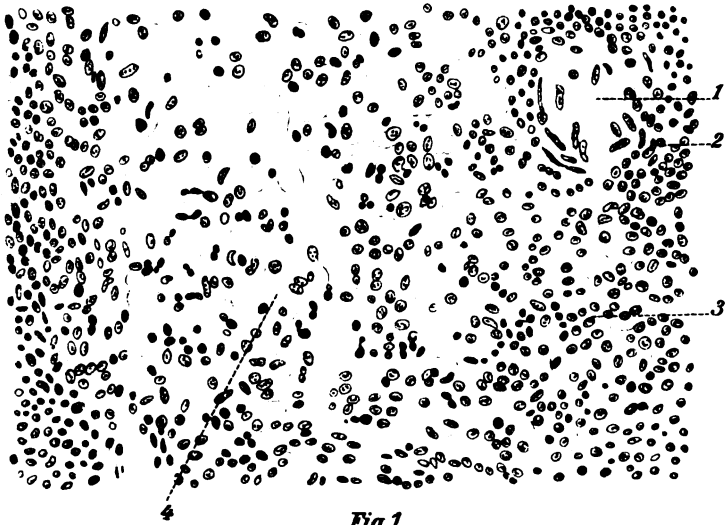

Fig. 1.

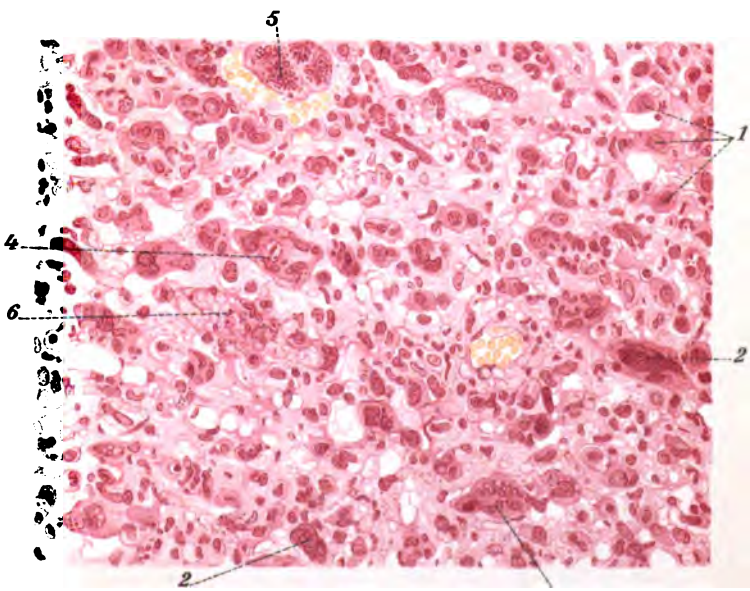

Fig. 2.

Sarkomen ferner Erweichungen der Grundsubstanz mit Verschleimung derselben und Bildung myxomatöser Bezirke oder selbst noch weitergehende Verflüssigung unter Entstehung cystischer Hohlräume auf.

Sarkome, welche mit der Bildung von Knochensubstanz einhergehen, werden im allgemeinen als Osteo-Sarkome bezeichnet. Aber auch dieser Name wird vielfach unrichtig angewendet, und wir haben hier vielerlei Möglichkeiten zu unterscheiden. Zunächst darf natürlich nicht jedes vom Knochen seinen Ausgang nehmende oder im Knochen wachsende Sarkom mit dem Namen Osteo-Sarkom belegt werden. Vom Periost entstehen vielfach Spindelzellen- oder Riesenzellen- (zuweilen auch Rundzellen-) Sarkome, welche bei ihrer Wucherung natürlich destruierend auf die Knochensubstanz wirken und dieselbe allmählich (nach dem weiter unten genauer zu besprechenden Modus) zur Auflösung und Einschmelzung bringen. Man findet in diesen Geschwülsten daher auf verschiedenen Stadien ihrer Entwicklung verschieden reichliche Knochenmasse als Stroma, welches von dem ihrem Mutterboden adnexen Gewebe geliefert, allmählich aber mehr und mehr aufgezehrt wird und schliesslich ganz verschwindet. Auch metastatische Sarkomknoten von Geschwülsten, die sich von irgendwelchen Weichteilen aus entwickeln, können auf diese Weise in den Knochen gelangen und in demselben weiter wachsen, aber es wäre vollkommen unrichtig, diese Tumoren (wie es allerdings manchmal fälschlich geschieht) als Osteo-Sarkom zu bezeichnen. Nicht um ein solches handelt es sich hier, sondern um ein „Sarkom des Knochens". Freilich können bei dem Wachstum von solchen Geschwülsten im Knochen sich gewisse entzündliche Reactionserscheinungen einstellen, welche mit der Bildung von neuen Knochenteilchen, mit der Wucherung von Osteophyten einhergehen, und da sich dieselben gelegentlich recht reichlich entwickeln und so zu einer beträchtlichen Vermehrung des Geschwulststromas beitragen, so kann es im concreten Falle mitunter ganz ungemein schwierig, ja am einzelnen Präparat unmöglich werden, die Frage

Figur XXI.

Sarcoma ossificans vom Kiefer. Vergr. 70.

1. Zellreiches Geschwulstgewebe aus vorwiegend spindelförmigen Elementen
2. Knochensubstanz mit sternförmigen Knochenzellen.
3. Osteoblastenreihen.
4. Riesenzellen als Osteoklasten wirkend.

zu entscheiden, ob diese Knochenneubildung als eine entzündliche Wucherung von Seiten des präexistenten Knochens oder als eine Leistung der Geschwulst selbst anzusprechen ist.

Schon früher (s. unter Osteom und Fibrom) haben wir gesehen, dass zuweilen echte Ossificationsprocesse oder diesen sehr ähnliche Vorgänge in verschiedenartigen Bindegewebsgeschwülsten vorkommen können. Ebenso vermögen sich dieselben in Sarkomen zu etablieren, und wir bekommen dann nach Analogie des Fibroma ossificans das Sarcoma ossificans. Die Ausbildung der Knochensubstanz bleibt aber dabei häufig nach mehreren Seiten hin eine mangelhafte. Zwischen Complexen von spindelförmigen oder polygonalen Sarkomzellen sintert die Grundsubstanz zu einer homogenen, hyalinglänzenden Masse zusammen, welche eine bälkchen- und netzförmige Verteilung zeigt und nur mehr wenige von den in den ursprünglichen Spalträumen gelegenen Zellen übrigbleibende Zellelemente von meist länglicher, spindelförmiger Gestalt in sich schliesst (Taf. 58, Fig. 2). Zuweilen zeigen diese Zellen eine mehr zackige Beschaffenheit, oder sie weisen selbst seitliche, feinfaserige Ausläufer auf, mit denen sie untereinander sogar anastomosieren können. Während also so die Zellen die grösste Ähnlichkeit mit echten Knochenkörperchen gewinnen, bleibt eine entsprechende Ausbildung der Grundsubstanz aus, sie lässt die lamellöse Structur und die Verkalkung dauernd vermissen und nähert sich in ihrem Aussehen also mehr der Knorpelsubstanz. Man bezeichnet diese Geschwülste als Sarcoma osteoides. Da die zelligen Inseln zwischen den spongiosaartigen Bälkchen dieser Osteoidsarkome häufig stark vascularisiert sind, so weisen sie grosse Ähnlichkeit mit

Taf. 58. Fig 2.

Fig. XXI.

zellreichen Markräumen auf. Zuweilen lässt sich besonders an den Rändern der osteoiden Substanz noch eine feine, langfaserige Structur wahrnehmen, und man kann sehen, wie einzelne Zellen, welche aus dem Verbande des Geschwulstparenchyms heraustreten, in dasselbe incorporiert werden. (Taf. 58, Fig. 2.) Taf. 58. Fig. 2.

Findet nachträglich Verkalkung an der osteoiden Substanz statt, so treten die ersten Kalkeinlagerungen gewöhnlich um die Zellen herum auf und breiten sich dann weiter in der Intercellularsubstanz aus. Die Ähnlichkeit mit wirklichem Knochengewebe wird hierdurch eine noch mehr hervortretende, allein es fehlt die lamellöse Schichtung.

Die Bildung echter Knochensubstanz treffen wir ausschliesslich bei den Geschwülsten, welche ihren Ausgang von der osteogenen Matrix des Skelettes selbst nehmen. Hier haben wir es mit der Combinationsform, dem wahren „Osteo-Sarkom" zu thun. Je nach dem Sitz der Entstehung unterscheidet man periostale und myelogene oder centrale Osteosarkome. Sie charakterisieren sich durch eine gleichzeitige Production von verschiedengestaltigem Zellmaterial und einer wechselnden Menge echter, meist spongiös angeordneten Knochensubstanz.

Aber bei dem exquisit destructiven Charakter dieser Tumoren kommt es dabei nebenher auch zu einer Zerstörung des präexistenten Knochens, und wir finden daher ganz regelmässig hier nebeneinander die Erscheinungen eines Abbaues des alten Knochens und eines Anbaues von neuer Knochensubstanz, Processe, welche nach einem ganz bestimmten, an den physiologischen Typus sich anlehnenden zu verlaufen pflegen und in mehrfacher Hinsicht interessant sind.

Geht die Neubildung vom Periost aus, so ist fast immer dessen innere, die sogenannte Keimschicht beteiligt; das Zellmaterial besteht dann zumeist aus grösseren Spindelzellen, welchen Riesenzellen in wechselnder Zahl beigemengt sein können. Das Wachstum erfolgt nun nach zwei Seiten, einmal nach aussen unter Production von Zellmassen und Apposition von Knochenbälkchen

Figur XXII.

Lymphosarkom der inguinalen Lymphdrüsen; frisch isolierte Zellen. Vergr. 300.

1. Kleine Rundzellen.
2. Grosse, protoplasmareiche Rundzellen.
3. Fetthaltige Zellen.
4. Rote Blutkörperchen.

Figur XXIII.

Multiples Myelom von den Rippen; frisch isolierte Zellen. Vergr. 300.

Grosse, runde und polygonale Zellen mit 1 – 2 Kernen, dazwischen rote Blutkörperchen.

und zweitens nach innen gegen den Skelettknochen zu. In der ersten Zone sieht man aus den wuchernden Zellen epithelioide Verbände in reihenförmiger Anordnung heraustreten, welche an ihrer Oberfläche eine verkalkende Knochengrundsubstanz ausscheiden, also als wahre Osteoblasten funktionieren. Wie bei der physiologischen Osteognese werden sie weiterhin in die sich bildenden Lamellensysteme eingeschlossen und zu Ausläufer tragenden Knochenkörperchen umgewandelt. (Fig. XXI.) Die Resorption des alten Knochens erfolgt durch die Thätigkeit von als Osteoklasten wirkenden Riesenzellen, welche eine (lacunäre) Einschmelzung mit Bildung von Howship'schen Lacunen hervorrufen und durch Spaltung der Knochensubstanz zwischen den Fibrillen, wobei die v. Recklinghausen'schen „Gitterfiguren" zustande kommen, ferner durch die Bildung von sogenannten perforierenden Kanälen, indem gefässhaltige Sarkomzellstränge in die Knochensubstanz einwachsen und gleichsam Bohrlöcher in derselben herstellen. Dadurch wird die Corticalis zersprengt und mehr und mehr aufgelöst; die Geschwulst dringt in die Markhöhle ein, um hier genau nach demselben Typus zu wachsen wie ausserhalb der Corticallamelle, d. h. unter Production von den Markraum infiltrierendem Zellmaterial und Neubildung von Knochenbälkchen unter gleichzeitiger Auflösung und Einschmelzung der ehemaligen Spongiosabestandteile des

Fig. XXI.



Fig. XXII.

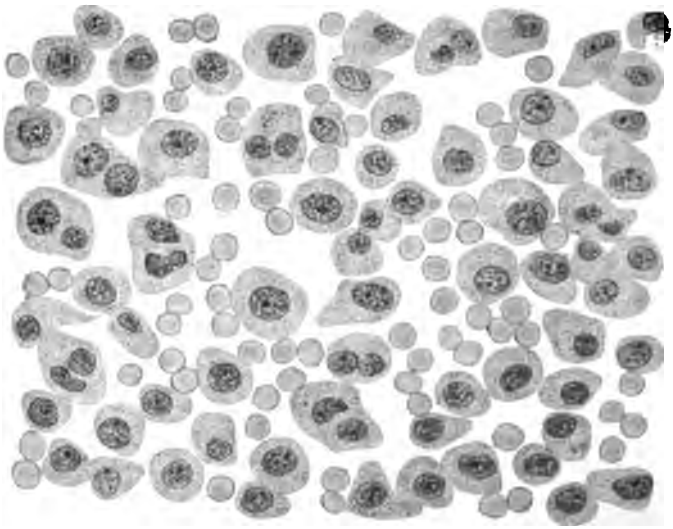

Fig. XXIII

Fig. 1.

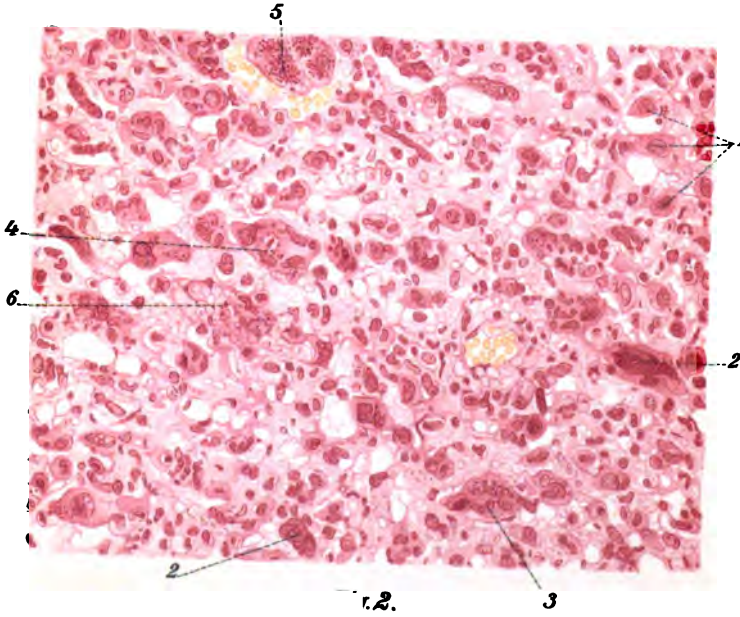

f. 2.

Figur XXIV.

Pigmentnaevus von der Brusthaut des Neugebornen. Vergr. 65.

1. Stratum corneum.
2. Plattgedrücktes stratum Malpighii.
3. In die Tiefe reichende Epithelstränge.
4. Hornperlen.
5. Nichtpigmentierte Haufen von sogenannten Naevuszellen.
6. Naevuszellen mit reichlichem Pigment.
7. Papillarkörper.

Melanosarkom.

Diejenigen Sarkome, welche ihren Ausgang von pigmentierten Bindegewebszellen nehmen bezw. aus einer Wucherung solcher hervorgehen, werden als melanotische Sarkome oder Melanosarkome bezeichnet. Da pigmentierte Bindegewebszellen aber ausschliesslich in der Haut und am Auge vorkommen, so sehen wir diese Geschwülste primär, auch nur in diesen Organen entstehen; metastatisch können sie allerdings überall im Körper vorkommen, ja man kann geradezu sagen, dass das Melanosarkom diejenige Geschwulst ist, welche die ausgebreitetsten Metastasen zu bilden pflegt.

In der Haut entstehen die Melanosarkome am häufigsten von solchen Stellen aus, welche schon eine geschwulstartige Veränderung und Vermehrung des normalen Hautpigmentes zeigen, nämlich von sogenannten Muttermälern und pigmentierten Warzen von Naevi. Es ist daher hier der Platz, noch einmal auf die Histologie dieser Pigmentnaevi zurückzukommen. Gewöhnlich handelt es sich dabei um flache Erhebungen, seltener um pilzförmig oder polypös aufsitzende Geschwülstchen.

Im Bereich des ganzen Naevus pflegt das Epithel gegenüber der Umgebung sehr stark verdünnt zu sein. Das stratum corneum ist zwar gut erhalten, auch die cylindrische Basalschicht ist meist über der ganzen Erhebung überall gleichmässig nachweisbar aber das stratum Malpighii ist äusserst atrophisch auf ganz wenige Lagen reduciert, die einzelnen Zellen derselben sehr niedrig und wenig entfaltet, die Intercellularbrücken (Stacheln und Riffe) geschwunden. Als Ursache dieses Schwundes er-

Fig. XXIV.

kennen wir eine ausserordentlich starke Verlängerung und Verbreiterung des Papillarkörpers. Die Papillen erheben sich zu sehr umfänglichen und äusserst zellreichen, breiten Gewebskegeln, welche das Epithel vor sich hergetrieben und dabei durch Überdehnung verdünnt haben. Aber auch die interpapillären Epithelzapfen sind sehr in Mitleidenschaft gezogen; sie werden durch die gewucherten Papillen seitlich zusammengedrückt und sind vielfach dabei in die Länge ausgewichen, zu sehr tief in das corium reichenden, dünnen, leistenartigen Einsprüngen ausgezogen. Natürlich wird dabei auch die interpapilläre Hornschicht mit in die Tiefe verlagert, die Zellen der Schleimschicht vielfach über einzelne Partien derselben zusammengepresst und so die Hornplättchen an manchen Stellen zu kugeligen in die Epithelleisten eingelagertenSchichtungskörpern umgewandelt (Fig. XXIV), so dass wahre Hornperlen hiedurch entstehen, genau wie wir dieselben auch sonst bei Wucherungsvorgängen sich bilden sehen, welche entweder vom Epithel oder vom Papillarkörper ihren Ursprung nehmen. Öfters wird auch an einzelnen Stellen der Zusammenhang der in die Tiefe gewucherten Leisten und Septen mit dem Oberflächenepithel aufgehoben, sodass man dann auf einzelnen Schnitten in die Tiefe verlagerte Epithelinseln findet, deren Verbindung mit einem vom Oberflächenepithel herabreichenden Zellstrang an einer Stelle auf Serienschnitten gewöhnlich noch ersichtlich wird. Fig. XXIV.

Das Zellmaterial des gewucherten Papillarkörpers besteht nun zumeist aus rundlichen und polygonalen Elementen, welche nur sehr wenig körnige oder faserige Intercellularsubstanz aufweisen und durch ein stärker entwickeltes, faseriges Bindegewebe zu alveolären Ansammlungen zusammengedrängt werden. Die Abstammung dieser Zellen ist vielfach der Gegenstand lebhafter Controverse gewesen. Man sieht nämlich manchmal einen scheinbaren Zusammenhang der Alveolen mit in die Tiefe reichenden Epithelleisten oder mit abgesprengten Epithelinseln, und dies hat dazu geführt, dass diese Zellen, welche wir hier kurz einmal als „Naevus-

zellen" bezeichnen wollen, von manchen Autoren (Unna und seine Schule) als Abkömmlinge des Epithels selbst aufgefasst worden sind. Ihre Form spricht jedenfalls nicht dagegen; aber wir haben ja schon oftmals gesehen, wie wenig massgebend dieselbe für die Beurteilung der Abstammung und Dignität einer Zelle ist, und man kann auch hier manchmal am Rande der Alveolen einen directen Zusammenhang der grossen in deren Lumen gelegenen Zellen mit den umgebenden Fasern und den feinen, spindelförmigen Bindegewebszellen und damit deren Zugehörigkeit zu Zellen des Coriums nachweisen. Oft sieht man nach abwärts gegen das Cutisgewebe zu einen unmittelbaren Übergang des Inhaltes solcher Alveolen mit dichten, diffusen Zellanhäufungen an den tiefsten Teilen der vergrösserten Papillen. Die Naevuszellen sind aber, wenn auch alveolär angeordnet, als Bindegewebszellen aufzufassen. Erwähnt möge hier werden, dass für dieselben vielfach auch ein Ursprung aus endothelialen Elementen von Blut- oder Lymphgefässen angenommen wurde.

In allen Bestandteilen des Naevus kann nun Pigment in wechselnder Menge eingelagert sein. Fast immer zeigt schon das verdünnte und geschwundene Epithel gegenüber seiner Nachbarschaft eine vermehrte Pigmentierung, namentlich pflegen die Zellen des cylindrischen Basalstratums ähnlich wie beim Morbus Addisonii (cf. Taf. 20, Fig. 2) mit braunen Pigmentkörnchen überladen zu sein. Vor allem aber sind die eigentlichen Naevuszellen eine Hauptablagerungsstätte für das Pigment, freilich in sehr unregelmässiger Weise; denn während einzelne Alveolen nur stark pigmentierte Zellen enthalten, können dicht daneben liegende ganz pigmentfrei bleiben, oder in ein und derselben Alveole liegt neben vereinzelten vollkommen braunschwarz gefärbten Zellen eine Mehrzahl von ungefärbten. Auch die örtliche Verteilung des Pigmentes ist recht verschieden, sie betrifft bald mehr die oberen äusseren, bald mehr die tieferen Lagen, ausserdem aber findet sich Pigment fast immer auch in dem Stroma eingestreut und zwar hier zumeist an spindelförmige oder sternförmige

Bindegewebszellen gebunden, wie wir sie schon normalerweise bei starker Hautpigmentierung als sogenannte Chromatophoren antreffen. Sie lassen sich bis tief in die straffen Bindegewebsfasern des unterliegenden Cutisgewebes hinein verfolgen. (cf. Taf. 21, Fig. 2 unter „Pigment".)

Mit geringen Abweichungen nun lässt sich von dem Melanosarkom der Haut, wenigstens in dessen Anfangsstadium, nahezu der gleiche Befund erheben. Das eigentliche Tumorparenchym besteht aus polymorphen Zellelementen, welche den oben beschriebenen „Naevuszellen" sehr ähnlich sehen und häufig auch eine ähnliche Lagerung und Anordnung zeigen. Sie bestehen aus grossen Spindelzellen, daneben rundlichen und polygonalen Zellen; auch Riesenzellen können vereinzelt eingestreut sein. Die Pigmentierung ist auch hier eine sehr unregelmässige und fleckweise. Das Pigment liegt zunächst ausschliesslich intracellulär in Form unendlich feiner, staubförmiger Körnchen bis zu grossen runden oder zackigen Klumpen, seine Farbe schwankt vom hellsten Gelbgrün bis zum tiefsten Braunschwarz. Die Zellen können so dicht damit beladen sein, dass weder vom Protoplasmaleib noch vom Zellkern mehr etwas sichtbar ist, oder es sind nur vereinzelte Krümelchen in der Zelle deponiert, oder der Kern erscheint ausgespart und die Farbstoffkörner liegen kranzförmig in der Zellperipherie. Manchmal sind in einiger Entfernung von grösseren pigmentierten Zellanhäufungen im Corium und im Cutisgewebe unregelmässige, verzweigte Stränge und Züge oder längliche und spindelförmige Haufen von gefärbten Zellen anzutreffen (Taf. 60, Fig. 1). Die kleineren derselben sehen aus, als ob sie aus dem Inhalt von mit Pigmentzellen erfüllten Lymphspalten hervorgingen, und vielleicht sind auch die grösseren Stränge so entstanden mit nachträglicher Erweiterung dieser Saftwege und Infiltration ihrer Wandungen mit pigmentierten Tumorzellen. Vielfach lassen sich auch gewisse Beziehungen zu den Blutgefässen erkennen, indem kleinere arterielle oder venöse Äste oder auch Capillaren in förmliche Cylindermäntel

Taf. 60. Fig. 1.

Tafel 60.

Fig. 1. **Melanosarkom der Haut.** Hämat.-Eosin. Vergr. 42.
1. Epidermis mit etwas abgeflachtem Papillarkörper.
2. Verdicktes Cutisgewebe.
3. Stränge von stark pigmentierten, sternförmigen Zellen (Chromatophoren) in denselben.

Fig. 2. **Melanosarkom der chorioidea.** Hämat.-Eosin. Vergr. 300.
1. Spindelzellen.
2. Blutgefässräume.
3. Stark pigmentierte Spindelzellen.

Tafel 61.

Fig. 1. **Frisch isolierte Zellen aus einem metastatischen Melanosarkom des Peritoneums;** verschieden grosse, dunkle Pigmentschollen. Vergr. 280.

Fig. 2. **Zellen aus einem metastatischen Melanosarkom des Knochenmarkes;** frisch isoliert. Vergr. 280.
Deutlicher Chromatophorencharakter.

Fig. 3. **Frisch isolierter Glomerulus aus der Niere bei allgemeiner Melanosarkomatose.** Vergr. 280.
Der grössere Teil der Gefässschlingen von melanotischem Pigment erfüllt.

Fig. 4. **Melanosarkommetastase im Peritoneum.** Hämat.-Eosin. Vergr. 320.
1. Nestartige Verbände von stark pigmentierten, polygonalen Zellen.
2. Querschnitte von Gefässen.

von pigmentführenden Zellen eingehüllt sind. Da, wo dieselben mehr vereinzelt liegen, sieht man an denselben oft eine sternförmige Configuration, oder die länglichrunden Zellen tragen mehrere und verzweigte Ausläufer, sodass mitunter ganz zierlich gestaltete Gebilde entstehen, die mit den bekannten Chromatophorenfiguren die grösste Ähnlickeit aufweisen (Taf. 60, Fig. 2; Taf. 61, Fig. 1—3). Wegen der manchmal vorhandenen, schon beim Pigmentnaevus erwähnten Ähnlichkeit der Tumorparenchymzellen mit Epithelzellen und deren „epithelioider" Anordnung hat man früher auch diese Geschwülste vom pigmentierten Hautepithel abgeleitet und sie demgemäss als Melanocarcinom bezeichnet; aber auch hier lässt sich häufig die Intercellularsubstanz und der Zusammenhang mit dem umgebenden Stroma nachweisen.

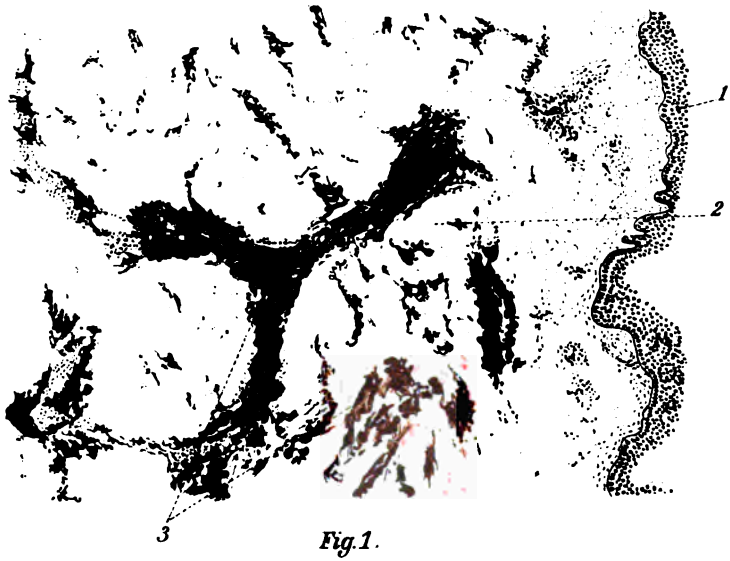

Fig. 1.

Fig. 2.

Lith. Anst F. Reichhold. München.

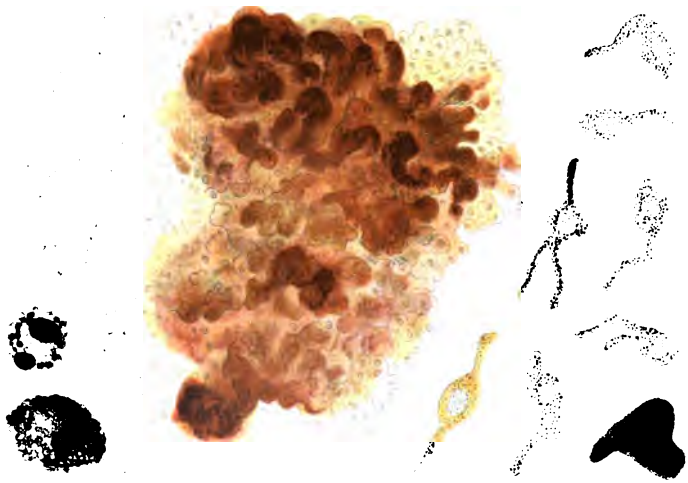

Fig. 1. Fig. 3. Fig. 2.

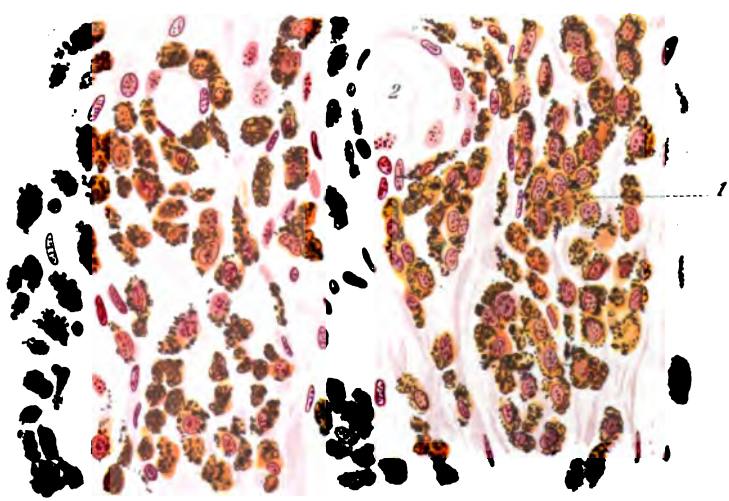

Fig. 4.

Lith. Anst F. Reichhold, München.

Das melanotische Sarkom des Bulbus nimmt seinen Ausgang von der Pigmentschicht der Chorioidea; auch hier bleibt (ähnlich wie bei der Haut die pigmentführende Basalschicht der Epidermis) das Pigmentepithel der Retina immer unbeteiligt. Gewöhnlich präsentiert sich die Geschwulst hier unter dem Bilde des Spindelzellensarkoms (Taf. 60, Fig. 2). Die einzelnen Zellen sind ziemlich grosse, plasmareiche Gebilde, die häufig eine exquisit perivasculäre Anordnung zeigen und zwar in der Weise, dass sie direct an das Endothel der Gefässchläuche angrenzen. Die Pigmentierung ist auch hier zumeist eine ungleichmässige. Neben ganz pigmentfreien Zellzügen liegen solche, in denen die Zellen nur mehr aus der Configuration der Pigmenthäufchen erkennbar sind; auch die Kerne können gänzlich unter der massenhaften Pigmenteinlagerung verschwinden oder die Körnchen sind mehr an den Polen der Spindeln concentriert, während die kernhaltige Mitte des Zelleibes keine oder nur wenige Pigmentgranula aufweist. Die Farbe derselben ist meistens eine gelbbräunliche, weit seltener eine schwarzbraune, wie sie an der Haut häufig vorkommt. Zuweilen sind neben den spindelförmigen Elementen auch verzweigte, sternförmige vorhanden, welche an die Gestalt der normalen Chromatophoren erinnern; Querschnitte durch die Spindeln können Rundzellen vortäuschen. Taf. 60. Fig. 2.

Bekannt ist die colossale Ausbreitung der Metastasen, welche die Pigmentsarkome im Körper setzen. Es gibt kaum ein Organ, welches von denselben nicht befallen werden könnte, gelegentlich ist aber ihre Entwicklung eine so universelle, das man eine förmliche Überschwemmung mit solchen Geschwulstkeimen annehmen muss. Auch hiebei ist die Verbreitung des Pigmentes wieder eine höchst wechselnde und merkwürdige. Zuweilen wird das Pigment als solches im Körper disseminirt, es wird in der Intima der Blutgefässe niedergeschlagen, wo es zu umschriebener, brauner Fleckenbildung oder zu diffuser Verfärbung Veranlassung gibt, oder es findet eine massenhafte Ablagerung desselben in den Nieren statt, deren Epithelien sich im Bereich der gewundenen und der

geraden Harnkanälchen diffus mit dem Farbstoff imbibieren (s. Bd. II, Taf. 80). Er erscheint dann natürlich auch im Harn (Melanurie) und gibt hier Veranlassung zu einer schmutzig-braungrauen Verfärbung desselben. Die Glomeruli erscheinen bisweilen ebenfalls mit dem Farbstoff dicht erfüllt, die einzelnen Gefässchlingen geradezu mit Pigmentthromben ausgestopft, welche hier dunkelbraune, wurstförmige Körper darstellen, auch die Bowman'schen Kapseln sind von der gleichen Masse eingenommen.

Oftmals werden besonders auch Milz und Knochenmark von dem metastatischen Pigment oder auch von Tumormasse selbst überschwemmt. Auch in den Metastasen ist manchmal der ursprüngliche Character der Geschwulstzellen noch gut gewahrt. So stellt Taf. 61, Fig. 2 isolierte Zellen aus Metastasen im Knochenmark dar, an denen noch sehr deutlich der Typus der mit Fortsätzen versehenen Chromatophoren ersichtlich ist.

Eine dem Melanosarkom verwandte Geschwulstart stellt das Chlorom dar. Dasselbe entsteht meistens vom Periost (Schädelknochen, Rippen, Wirbelsäule) (Risel) oder von dem Knochenmark und zeichnet sich durch eine charakteristische Grünfärbung seines Parenchyms aus. Der Farbstoff ist am deutlichsten ausgesprochen bei ganz frischer Untersuchung, blasst später an der Luft stark ab und verschwindet auch in conservierten Präparaten meistens vollständig. Im wesentlichen besteht die Geschwulst aus einkernigen, meist rundlichen Zellen vom Charakter der Lymphocyten, gelegentlich kommen jedoch auch mehrkernige und protoplasmareichere Rundzellen vor. Wegen dieses Aufbaues wurde die Neubildung den Lymphosarkomen an die Seite gestellt (v. Recklinghausen). Die Entstehungsweise des Pigmentes ist unklar; während manche Autoren dasselbe für eine Parenchymfarbe halten, wird von anderen dessen Entstehung auf veränderten Blutfarbstoff zurückgeführt und zwar hauptsächlich aus dem Grunde, weil diese Geschwulstform häufig bei gleichzeitigen Erkrankungen des Blutes und der blutbildenden Apparate mit Verarmung an roten Blutkörperchen und Hämoglobin gefunden wurde.

Epitheliale Neubildungen.

Unter epithelialen Neubildungen verstehen wir Tumoren, deren histologischer Charakter wesentlich durch die Beteiligung von Epithelgewebe an der Proliferation beeinflusst wird. Da jedoch das einfache Epithel stets eine hinfällige Bildung ist, welche zu ihrer Existenz immer eine gewisse Menge von Stützsubstanz und von Blutgefässen zu ihrer Ernährung bedarf, so ist klar, dass rein epitheliale Geschwülste, d. h. solche, die sich ausschliesslich aus Epithelneubildung aufbauen, nicht vorkommen können, sondern dass wir es bei den epithelialen Neubildungen immer mit einer Combination von Epithel und einer wechselnden Menge von Gefässbindegewebe zu thun haben müssen. Es entsteht also hiedurch ein sehr deutlich ausgesprochenes Stroma, welches sich von dem aus dem gewucherten Epithel hervorgegangenen Geschwulstparenchym scharf absetzt, und man hat daher diese Geschwülste wegen ihrer Ähnlichkeit mit aus verschiedenem Gewebe aufgebauten Organen im Gegensatz zu den aus einer einzigen Gewebsart bestehenden (histioiden Geschwülsten) als organoide Tumoren bezeichnet. Aber wir haben schon bei der Besprechung der Bindesubstanzgeschwülste mehrfach gesehen, dass diese Unterscheidung durchaus nicht immer so scharf durchzuführen ist; denn auch bei vielen Sarkomarten liess sich sehr deutlich eine eigentlich wuchernde Geschwulstmasse und ein gleichzeitig mitwachsendes Stützgewebe erkennen, wobei die Trennung in Parenchym und Stroma um so deutlicher zu Tage trat, je weiter sich das eigentliche Geschwulstgewebe von dem Charakter des einfachen fibrillären Bindegewebes entfernte. Aber diese Unterscheidung in Geschwulstparenchym und Stroma

ist bei den Bindesubstanzgeschwülsten doch nur eine durch die morphologischen Thatsachen berechtigte. Die Zellen des sogenannten Geschwulstparenchyms zeigen allerdings nur mehr eine sehr geringe Ähnlichkeit mit echten Bindegewebszellen, aber ihrer Abstammung nach stellen sie doch nur Abkömmlinge des Mesenchyms dar, wie die Stromaelemente. Bei den epithelialen Tumoren dagegen ist die Einteilung in Geschwulstparenchym und Stroma auch eine entwicklungsgeschichtlich berechtigte, indem das erstere stets von nichtmesenchymatösen Keimen geliefert wird.

Die Verteilung von Bindegewebe und Epithel kann eine sehr ungleichmässige und ungleichwertige sein. Sind beide Componenten gleichmässig an dem Aufbau des Tumors beteiligt und zwar in der Weise, wie wir es auch in der histologischen Structur der normalen Organe sehen, wird also die Geschwulstentwicklung wesentlich von dem Bindegewebswachstum mitbedingt, so entstehen die sogenannten fibroepithelialen Geschwülste, welche in ihrem Bau normale Bildungen des Körpers wiederholen. Epithel und Bindegewebe haben in diesen Geschwülsten jenen innigen Contact gewahrt, welcher sie zum Aufbau von Körperorganen befähigt. Dagegen kann das Epithel auch von dem Bindegewebe vollständig unabhängig wuchern und hiedurch der Neubildung allein seinen Stempel aufdrücken, indem es in regelloser und atypischer Weise in das umgebende Gewebe eindringt. Natürlich bedarf das Epithel auch zu seiner Existenz einer gewissen Menge von gefässtragender Stützsubstanz, ja dieselbe kann sogar überaus mächtig entwickelt sein; aber der Geschwulstcharakter wird dabei nicht von der Menge des beteiligten Epithel- und Bindegewebes bestimmt, sondern von dem Verhalten des ersteren gegenüber seiner Nachbarschaft und im Vergleich zu normalen Epithelbildungen. Diejenigen histioiden Tumoren, in welchen das Epithel (begleitet von mehr oder weniger Bindegewebe) destruierend in die Nachbargewebe einwächst und in seinen Lagebeziehungen einen atypischen Charakter annimmt werden als Carcinome bezeichnet.

Fibro-epitheliale Geschwülste.

Die fibro-epithelialen Geschwülste können ihren Ausgang entweder von der äusseren Haut und den Schleimhäuten nehmen, oder vom Drüsenepithel. In beiden Fällen entstehen Combinationstumoren, welche entweder einen papillären Bau aufweisen und dann als Papillome oder papilläre Epitheliome bezeichnet werden, oder sie können drüsenähnliche Structuren darstellen, wodurch die Adenome entstehen. Secundär können in Adenomen und namentlich in cystisch erweiterten Hohlräumen derselben wiederum papilläre Erhebungen des Bindegewebes sich bilden, welche das Epithel vor sich hertreiben, in das Lumen der Hohlräume einstülpen und dann zur Bildung der sogenannten papillären Adenome Veranlassung geben.

1. Papilläre Epitheliome.

Die papillären Epitheliome oder Papillome leiten ihre Entstehung aus einer primären Wucherung des Papillarkörpers oder des submucösen Gewebes ab. Es ist nicht zu verkennen, dass in sehr vielen in diese Kategorie gehörenden Geschwülsten das Epithelgewebe derart im Überschuss ist, dass demselben bei der ersten Anlage der Neubildung eine primäre Rolle zuzukommen scheint, allein die genauere Untersuchung ergibt in allen Fällen auch bei noch so voluminösen Ansammlungen von Epithel ein centrales Gerüst von Bindesubstanz, welche bestimmte Veränderungen aufweist, sodass derselben wohl die Initiative zur Bildung der Geschwulst zuerkannt werden muss. Im einfachsten Falle bilden sich aus dem Bindegewebe einfache Zapfen, wo ein eigentlicher Papillarkörper fehlt, oder Verlängerungen der Papillen, wo solche vorhanden sind. Die letzteren können dabei allerdings zu ausserordentlicher Länge auswachsen und auch sonst ein von der Norm weit abweichendes Verhalten zeigen, indem sie oftmals besonders breit oder baumartig verästelt oder an ihrer Spitze keulenförmig aufgetrieben erscheinen, gelegentlich auch gewundene und untereinander anastomo-

Tafel 62.

Fig. 1. **Adenoma tubulare der Mamma.** Hämat.-Eosin. Vergr. 80.
1. Zellreiches Bindegewebe
2. Drüsentubuli mit teilweise mehrzelligen Wandungen.

Fig. 2. **Adenoma tubulare fibromatosum der Mamma.** Hämat.-Orange. Vergr. 80
1. Zellreiches Bindegewebe.
2. Zusammengedrückte, teils eingestülpte Drüsentubuli.

---

sierende Bildungen darstellen. In allen Fällen sind diese abnormen Papillenbildungen die Träger von Blutgefässen, die oftmals eine ganz ausserordentliche Entwicklung aufweisen können, so dass förmliche Netze von solchen entstehen und das begleitende Bindegewebe dadurch in den Hintergrund tritt (Taf. 63, Fig. 1). Hieraus erklärt sich die ausgesprochene Neigung vieler in diese Kategorie gehörigen Bildungen zu oftmals recht ausgedehnten Blutungen (z. B. Blasenpapillome). Das Epithel wird von den Papillomen in die Höhe gehoben und zu einer Vergrösserung seiner Oberfläche angetrieben, indem es allen Verzweigungen, Verlängerungen und Verbreitungen des unterliegenden Gewebes folgen muss, aber es kann dabei selbst eine ausserordentlich verschiedene Entwicklung aufweisen, von einem einfachen, einschichtigen Überzug bis zu ungemein vielschichtigen Bildungen, welche die Zwischenräume zwischen benachbarten Papillen oder deren Verzweigungen vollkommen ausfüllen und auf diese Weise trotz starker Zerklüftung des Papillarkörpers die Oberfläche annähernd glatt gestalten. Im letzteren Falle muss dann natürlich im Epithel gegenüber der Norm eine bedeutende Vermehrung der Schichten Platz greifen. Auf Durchschnitten wird dabei häufig ein actives, zapfenartiges Vordringen des Epithels in das unterliegende Bindegewebe vorgetäuscht; wenn man aber das normale Niveau des Mutterbodens berücksichtigt, so erkennt man fast in allen Fällen, dass das Epithel nach abwärts seine physiologische Grenze nicht oder doch höchstens ganz unbedeutend überschritten hat.

Taf. 63. Fig. 1.

Die häufigste Stätte der Entwicklung derartiger papillärer Epitheliome ist die Haut, und wir bezeichnen



Fig.1.

Fig.2.

Lith. Anst F. Reichhold, München.

hier solche Bildungen als Warzen oder verrucae. Die gemeinsame Eigentümlichkeit derselben ist die locale Hyperplasie des Papillarkörpers. Dieselbe kann sehr verschiedene Ausbildungsgrade zeigen. Entweder es handelt sich um breitbasig aufsitzende, stumpfkegelförmige Erhebungen, welche von wenig veränderter oder verdickter Epidermis überzogen sind, dann entstehen die flachen oder kugeligen Warzen. Der Papillarkörper kann aber auch eine ausserordentliche Verlängerung und Bildung schlanker, oftmals an der Spitze mehrfach verzweigter Ausläufer zeigen, zwischen denen das Epithel sich einsenkt oder die Abstände überbrückt (Taf. 66, Fig. 2). Taf. 66. Fig. 2. Wenn dasselbe dabei von der Basis der lang ausgezogenen Papillen bis zur Oberfläche vorhanden ist, so müssen seine Schichten natürlich stark vermehrt werden, es kommt dabei zu vielfachen Einsenkungen, zu Faltungen und zu Spaltbildungen im Epithelgewebe, und da die einzelnen Schichten im allgemeinen ihren histologischen Charakter beibehalten, so entstehen auf diese Weise oftmals in die Tiefe verlagerte concentrische Schichtungen, welche in der Richtung von innen nach aussen denselben Bau aufweisen, wie die normale Epidermis in der Richtung von oben nach unten. So können also perlartige Gebilde zustande kommen, in denen eine ausserordentlich starke Ausbildung der Hornschicht zu erkennen ist. Dieselbe stellt sich in Form von concentrischen, streifigen, hellen Kugeln dar, die infolge der starken Einfaltung oftmals bis an die Basis des Papillarkörpers herabgeraten können. Da die Verzweigungen des Papillarkörpers natürlich durch alle Ebenen des Raumes geschehen, so entstehen in Schnittpräparaten häufig rundliche Querschnitte von gefässführenden Papillen, welche allseitig von Epithel umgeben erscheinen (Taf. 66, Fig. 2 u. 3). Taf. 66. Fig. 2 u. 3.

Gelegentlich kommt es zu starken Zerklüftungen in den dicken Epithellagen, besonders in deren trockenen oberen, verhornten Schichten; durch leichte traumatische Einwirkungen können auch die tieferen Schichten und der Papillarkörper eingerissen werden, und es findet dann oftmals nachträglich ein Eindringen von Entzündungs-

erregern statt. Auf diese Weise kann es secundär zu entzündlichen Erscheinungen in dem gewucherten Papillarkörper kommen, ja es können förmliche Vereiterungen von Warzen unter starker Durchsetzung der Epithelschichten mit Leukocyten eintreten. Bisweilen ist die Mitbeteiligung der einzelnen Epithelschichten eine sehr ungleichmässige. Auf ein mehr oder minder deutlich ausgesprochenes cylindrisches Basalstratum folgt eine ungemein starke Vermehrung der Zellen des Stratum spinosum, der Stachel- und Riffzellen des rete Malpighii (Akanthome). Dieselben quellen dabei zu sehr umfangreichen blassen Gebilden auf; manchmal sammeln sich Flüssigkeitstropfen in Vacuolen derselben an und pressen die Kerne halbmondförmig an die Zellwandungen an (Physalidenbildung). Das stratum corneum kann mitunter nur ganz schwach entwickelt sein. In anderen Fällen findet umgekehrt eine ganz ausserordentliche Entwicklung der Hornschicht statt; über einem niedrigen rete Malpighii breitet sich dieselbe in Form von sehr zahlreichen, welligen, die Form der Unterlage wiederholenden Schichten aus. Auf diese Weise können locale, mächtige Hyperplasien der Hornsubstanz entstehen (ichthyotische Hautwarzen), welche häufig schon angeboren vorkommen (Ziegler), oder es bilden sich förmliche, hornähnliche Hautanhänge, in denen die Hornsubstanz eine Dicke von mehreren Centimetern erreichen kann (Hauthorn, cornu cutaneum). Die histologische Untersuchung mit Hilfe der Gram'schen Methode (Ernst) ergibt meistens ein plötzliches Einsetzen der Keratinkügelchen in den obersten Schichten des rete Malpighii und eine gleichmässige Verhornung der darüber gelagerten Schichten. Zuweilen zeigt der Papillarkörper auch in solchen Haut-hörnern eine ungemein lange Entwicklung, sodass wohl angenommen werden muss, dass auch diese Bildungen primär aus Wucherungen des bindegewebigen Teiles der Haut hervorgehen.

In vielen Fällen sind primär entzündliche Veränderungen im Corium und im Cutisgewebe an den Stellen nachweisbar, an denen sich papilläre Epitheliome ge-

bildet haben. Ein Beispiel hiefür stellen namentlich die sogenannten spitzen Condylome dar, welche sich mit Vorliebe bei chronischen Katarrhen der Urethra, Vagina oder des Rectums an den Schleimhautübergängen dieser Organe in die äussere Haut etablieren (Taf. 67, Fig. 1 und 2). Der Papillarkörper zeigt dabei vielfach kleinzellige Infiltration; in dem Bindegewebe sind oftmals jugendliche Formen von Bindegewebszellen erkennbar, die Gefässe sind dilatiert und weisen oft reichliche Leukocyten auf. Die mächtigen Hyperplasien der Epidermis slnd bei diesen Bildungen hauptsächlich auf Rechnung des rete Malpighii zu setzen, während die Hornschicht gewöhnlich nur geringe Entwicklung aufweist. Zuweilen finden sich auch in dem Epithel Ansammlungen von Leukocyten, oder die Zellen sind infolge des reichlich durchtretenden serösen Exsudates teils verquollen, teils auseinandergedrängt. Taf. 67. Fig. 1 u. 2.

An den Schleimhäuten bilden sich meistens die sogenannten weichen, papillären Epitheliome; auch hier ist die Grenze zwischen echten, autonomen Geschwülsten und secundären Bildungen auf Grund chronisch-entzündlicher Affectionen schwierig zu ziehen, indem sehr häufig letztere offenbar die Veranlassung zur localen Hyperplasie des Schleimhautbindegewebes und zur secundären Vortreibung des Epithels geben. So entstehen z. B. in der Nase jene bekannten polypösen Bildungen (Taf. 43), welche bereits oben bei den Fibromen besprochen wurden. Auch hiebei kann es gelegentlich zu Wucherungen des Epithels, namentlich an den gleichzeitig mit dem Deckepithel in die Höhe gehobenen Drüsenepithelien kommen. Dieselben stellen tiefe, buchtige Einsenkungen oder vielfach gewundene Schläuche dar, zeigen also gleichfalls eine Vergrösserung ihrer Oberfläche, oftmals verbunden mit besonders reichlicher Production von Becherzellen. Das Stroma dieser Geschwülste ist meistens ausserordentlich weich, succulent, die Fasern sind durch Ödemflüssigkeit auseinandergedrängt, ja manchmal zeigt die Intercellularsubstanz eine wirkliche (durch Essigsäure nachweisbare) Verschleimung und die Bindegewebszellen

den bekannten sternförmigen Bau des Myxomgewebes (Fig. XI). Dazwischen finden sich reichlich Leukocyten und oftmals sehr zahlreiche Rundzellen vom Charakter der eosinophilen Zellen. Auch im Kehlkopf und in der Luftröhre sowie im Magen und Darmkanal können auf diese Weise Excrescenzen auftreten, welche durch locale Wucherungen des Schleimhautbindegewebes bedingt sind und von einer Vermehrung und Oberflächenvergrösserung des darüberliegenden Epithels sowie der in Mitleidenschaft gezogenen drüsigen Teile begleitet werden.

Papilläre Epitheliome von sehr charakteristischem Bau entstehen in der Harnblase; sie zeigen meistens ein ausserordentlich zartes, von sehr dünnwandigen Gefässen durchzogenes und weit verzweigtes Stroma; dasselbe wird in allen Teilen überkleidet von einem geschichteten Epithel, welches der Form seiner Zellen nach den unteren und mittleren Schichten des Harnblasen-Schleimhautepithels entspricht (sogenanntes Zottenpapillom der Blase) und bisweilen an den Spitzen der Papillen sehr lang ausgezogene, spindelförmige Zellindividuen aufweisen kann. Häufig kommt es während des Lebens zu einer partiellen Ablösung von einzelnen Teilchen dieser zottenartigen Bildungen, wodurch infolge des grossen Gefässreichtums manchmal erhebliche Blutungen zustande kommen können. Zuweilen können infolge von Stieldrehungen einzelner Zotten abgestossene Geschwulstteile nekrotisch werden und zeigen dann meistens rasch eine Incrustation mit harnsauren Salzen. Auch in den oberen Teilen der Harnwege, in den Ureteren und im Nierenbecken kommen solche zottige Epitheliome vor, ebenso zuweilen im Uterus. In der Gallenblase und in den grossen Gallenwegen kann die Schleimhaut mitunter dicht von kleinen wärzchenförmigen Erhebungen besetzt sein, die sich aus einem zarten Bindegewebsgerüst und einem dünnen Epithelüberzug zusammensetzen. (Cholecystitis polyposa.)

II. Adenom.

Auch die adenomatösen Bildungen gehen aus einer Combination von Bindegewebe und Epithelgewebe her-

vor. Zur Wahrung des Geschwulstcharakters ist eine gleichmässige Beteiligung der beiden Gewebsarten in Bezug auf die Ausbreitung erforderlich, doch scheint der Ursprung dieser Geschwülste in allen Fällen auf eine primäre Wucherung des Epithelgewebes zurückzuführen zu sein. Dasselbe senkt sich bei seiner Vermehrung in die Spalten des umgebenden Bindegewebes ein, wird aber augenblicklich begleitet von einer gewissen Menge von Bindegewebe, welches sich dem neugebildeten Epithellager innig anschmiegt; ja man hat geradezu eine sogenannte tactile Sensibilität des letzteren dabei angenommen (Borst). Als Ausgangspunkt der Adenome kommen stets drüsige Organe in Betracht und zwar in erster Linie die grossen parenchymatösen Drüsen des Körpers, Mamma, Nieren, Ovarien, Leber, Hoden oder Schleimhautdrüsen des Magen und Darmkanals, des Uterus, des Respirationstractus und endlich die Hautdrüsen. Die Beteiligung des Bindegewebes kann auch hier quantitativ und qualitativ eine recht verschiedenartige sein. An Menge kann dasselbe die neugebildeten Epithelbestandteile so weit überragen, dass man von primären Fibromen gesprochen hat. Es kann andererseits hinter den reichlich gebildeten Drüsenräumen in seiner Ausbildung zurückbleiben. Stets aber sind alle epithelialen Bildungen des Adenoms von einem continuierlichen Bindegewebslager umgeben; häufig lässt sich die Ausbildung einer richtigen tunica propria dabei nachweisen, welcher die Epithelzellen ganz ebenso wie die normalen drüsigen Gebilden aufsitzen. Zuweilen ist das Stroma sehr derb, faserreich, von spärlichen, kleinen Spindelzellen durchsetzt, die Fasern stellenweise von dichtem, sklerotischem, oftmals sogar hyalinem Gefüge; andererseits kommen bisweilen Adenome mit sehr zellreichem und zarten, reticulär gefügtem Stroma vor, in dessen Maschen sich reichlich Wanderzellen, namentlich auch eosinophile Zellen nachweisen lassen und dessen fixe Zellen aus grossen Spindeln oder sternförmigen, protoplasmareichen Gebilden bestehen. Durch Ansammlung von ödematöser Flüssigkeit kann es zu Verquellung des Interstitiums oder durch Metaplasie der Grundsubstanz

Figur XXV.

Adenoma pericanaliculare der Mamma. Vergr. 80.

1. Zusammengedrückte Drüsentubuli.
2. Anschnitte von solchen.
3. Pericanaliculär angeordnetes, concentrisch-streifiges Bindegewebe.
4. Blutgefäss.

Figur XXVI.

Adenoma intracanaliculare mammae. Vergr. 280

1. Drüsentubulus durch einwucherndes Bindegewebe (3) eingestülpt.
2. Umbiegungsstelle des Epithels.
4. Eosinophile Zellen im Bindegewebe.

Tafel 63.

Fig. 1. **Aus einem papillären Cystadenom des Ovars, Querschnitt einer Papille.** Hämat.-Eosin. Vergr. 220.

1. Epithelbelag.
2. Bindegewebe.
3. Injicierte Gefässe.

Fig. 2. **Aus einem papillären Cystadenom des Ovars.** Hämat.-Eosin. Vergr. 80.

1. Bindegewebe.
2. Cystenlumen.
3. Bindegewebspapille, das Epithel vor sich hertreibend (4).
5. Anschnitte von papillären Excrescenzen.

Fig. 3. **Papilläres Cystadenom des Ovars.** Hämat.-Eosin. Vergr. 150.

1. Bindegewebiges Stroma.
2. Mehrschichtiger Epithelbelag.
3. Papilläre Excrescenzen mit Emporhebung des Epithels.
4. Epitheliale Faltenbildung.

---

sogar zu einer wirklichen Verschleimung kommen (Adenomyxom, Adenofibroma myxomatodes).

Je nach der Ausbildung und dem Charakter des epithelialen Anteils unterscheidet man für gewöhnlich tubulöse, alveoläre und folliculläre Adenome. Im ersteren Falle ahmen die Epithelneubildungen die Ausführungsgänge von Drüsen nach und stellen schlauchförmige Bildungen dar, deren Epithelbelag gewöhnlich einschichtig, selten mehrschichtig ist. Die Epithelien selbst können dabei cubisch oder cylindrisch, manchmal

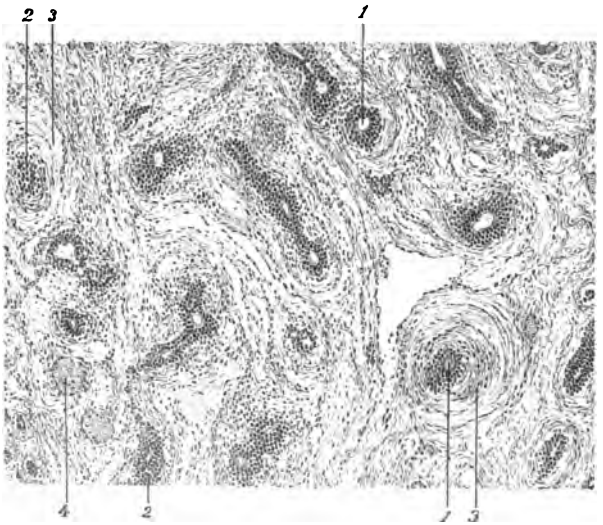

Fig. XXV.

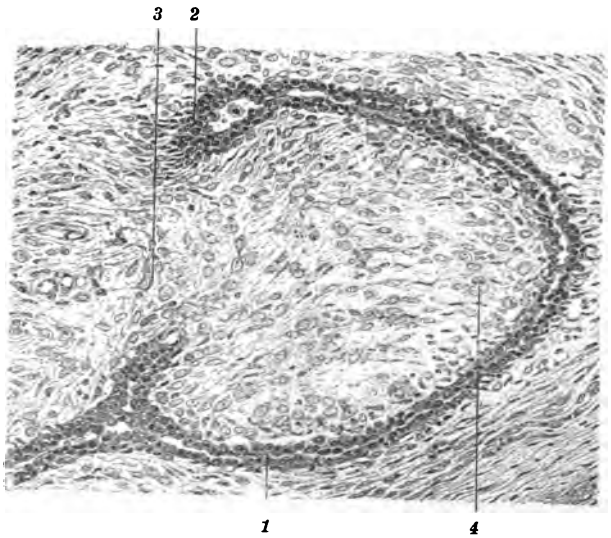

Fig. XXVI.

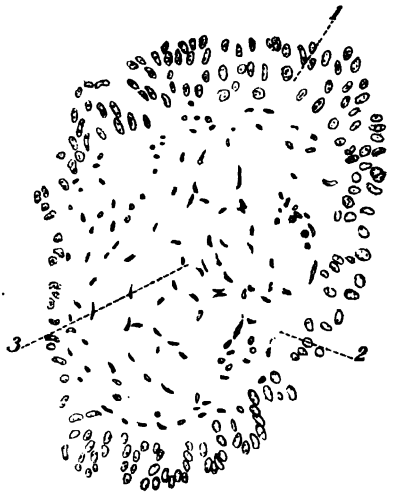

Fig. 1.

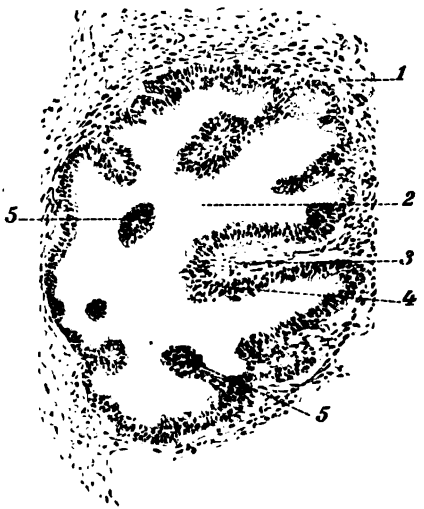

Fig. 2.

Fig. 3.

auch platt erscheinen. Übrigens werden durch Schrägschnitte solcher tubuli manchmal mehrschichtige Bildungen vorgetäuscht, deren Schläuche untereinander vielfach anastomosieren. Sie können auch kammartig oder radiär angeordnete Sprossen in das Interstitium hineintreiben und am Ende ampullär aufgetrieben erscheinen. Manchmal lässt sich an den Drüsenneubildungen eine deutliche Secretion nachweisen, indem bisweilen grosse Mengen von Mucin oder Pseudomucin durch Becherzellen oder von colloider Substanz oder in Leberadenomen von Gallensecret gebildet werden. Aber diese Secretionsvorgänge tragen häufig einen ausgesprochen degenerativen Charakter und führen zu einem Untergang der secernierenden Zellen, sodass man geradezu von einer schleimigen bezw. colloiden Degeneration der Adenomzellen sprechen kann. Ist die Beteiligung des interstitiellen Bindegewebes eine besonders ausgesprochene, so führt dieselbe manchmal zu besonderen morphologischen Charakteren der adenomatösen Geschwulst, indem das Bindegewebe ein oftmals aggressives Verhalten gegenüber den neugebildeten Drüsenräumen entfaltet. Entweder es umschnürt die Drüsenkanäle in dichten, concentrischen Faserringen bis zum vollständigen Verschwinden eines Drüsenlumens (Adenoma pericanaliculare), oder es wächst activ gegen die neugebildeten Epithelzellen vor, sodass die Drüsenräume hiedurch handschuhfingerförmig eingestülpt werden und auf diese Welse das Epithel in mehreren Schichten aneinandergelegt wird (Adenoma intracanaliculare) (Fig. XXV und XXVI). Letzteres Ereignis tritt besonders dann ein, wenn vorher in den Drüsenräumen cystische Erweiterungen oder Spaltbildungen zustande gekommen waren. Das Bindegewebe senkt sich dann in Form von plumpen, an den Enden keulenförmig aufgetriebenen oder blattartig eingekerbten Papillen gegen die Wand der Epithelkugeln und Cylinder vor und treibt das Epithel derselben, ähnlich wie bei der Bildung der papillären Epitheliome, vor sich her. Da das Bindegewebe dabei meistens sehr zellreich erscheint, so hat man in diesen Fällen geradezu von einer gleichzeitigen

Fig. XXV.
Fig. XXVI.

Tafel 64.

Fig. 1. **Papilläres Adenom vom Rectum.** Hämat.-Eosin. Vergr. 98.
1. Gefässhaltiges Stroma.
2. Mehrzeiliges Cylinderepithel.

Fig. 2. **Polypöses Adenom vom Rectum.** Hämat.-Eosin. Vergr. 42.
1. Tubulöse Drüsenräume mit mannigfachen Epithelfaltungen und epithelialen Brücken.
2. Grössere, cystische Drüsenräume.
3. Bindegewebsstroma.

Sarkomentwicklung gesprochen und diese Bildungen, welche ihren Sitz hauptsächlich in der Mamma haben, früher vielfach auch als Adenocystosarkoma und wegen der blattartigen Einstülpungen mit dem Beinamen phyllodes bezeichnet.

Auch die Adenombildungen lassen vielfach gewisse Beziehungen zu chronisch-entzündlichen Processen erkennen, sodass sie in manchen Fällen gegenüber einfachen entzündlichen Hyperplasien schwierig abzugrenzen sind. Namentlich ist dies der Fall bei den entsprechenden Neubildungen der Nase, im Uterus und im Magen-Darmkanal. Die polypösen Bildungen der Nasenschleimhaut können zuweilen so dicht von gewucherten Drüsentubuli durchsetzt sein, dass das Stroma derselben zurücktritt und die ganze Geschwulst aus einem Knäuel ineinander gewundener Schleimdrüsen zu bestehen scheint. Meistens sind dabei in denselben die chronisch-katarrhalischen Zustände, welche zu ihrer Entstehung selbst Veranlassung gaben, fortdauernd noch nachweisbar; es findet eine sehr vermehrte Secretion unter massenhafter Bildung von Becherzellen und eine unausgesetzte Durchwanderung des Epithels von Leukocyten statt. Auch in den sogenannten Drüsenpolypen des Magens und des Darmes sind diese chronisch-entzündlichen Zustände im Bindegewebe und die katarrhalischen Processe im epithelialen Anteil deutlich erkennbar. Besonders im Magen entstehen auf Grund chronischer Katarrhe Hyperplasien des Interstitiums, welche zu multiplen polypösen Vorwölbungen der Schleimhaut unter gleichzeitiger Wucherung des Epithels der Magenkrypten Veranlassung geben. Es können auf diese Weise

Fig. 1.

Fig. 2.

Lith. Anst F. Reichhold, München.

entweder multiple, über grosse Schleimhautbezirke ausgebreitete, polypöse Adenombildungen, oder einzelne bis zu gänseeigrosse, an der Oberfläche stark zerklüftete, fast ganz aus verschleimten Drüsen und einem spärlichen Interstitium bestehende Neubildungen zustande kommen. Sehr ähnliche Bildungen etablieren sich gelegentlich im Dickdarm, besonders im Rectum, wo zuweilen breit aufsitzende, polypöse, von korkzieherartig gewundenen Drüsen ausserordentlich dicht besetzte Hyperplasien des Schleimhautbindegewebes entstehen. (Taf. 64, Fig. 2.) Taf. 65. Fig. 1.

III. Cystome.

Entstehen in adenomatösen Tumoren Erweiterungen der Hohlräume, so werden diese Bildungen als Cystome oder Cystadenome bezeichnet. Die Erweiterung ist wohl nicht ausschliesslich auf den Druck einer vermehrten Secretion des Epithels zu beziehen, weil sich sonst sehr bald atrophische Zustände an letzterem einstellen müssten. Vielmehr scheint ein gleichzeitiges Flächenwachstum des Epithels selbst für die bedeutende Oberflächenvergrösserung verantwortlich zu machen zu sein. Auch hier findet sich der Epithelbelag meistens einzeilig, aber durch schiefe Anschnitte oder Flächenschnitte, welche die Kuppen von kleineren Cysten treffen, werden oft mehrschichtige Beläge und selbst solide, von Epithel ausgefüllte Alveolen vorgetäuscht. Das intensive Flächenwachstum der Epithelzellen ist manchmal ein sehr ausgesprochenes und äussert sich dann nicht nur in einer Vergrösserung der cystösen Räume, sondern auch in mannigfachen Faltenbildungen, welche sich entweder nach aussen in das umgebende Bindegewebe vorschieben, wo alsbald ein Lumen in denselben entsteht und zur Bildung von Tochtercysten Veranlassung gibt (Taf. 65, Fig. 2), oder die Falte wächst nach dem Orte des geringeren Widerstandes nach innen und stellt hier eine in das Lumen einragende, oftmals unregelmässig verzweigte Einstülpung dar. Natürlich kann auch durch ein actives Vorwachsen des subepithelialen Bindegewebes das Epithel nach innen vorgetrieben werden, und dann haben wir jene papillären Bildungen Taf. 65. Fig. 2.

Tafel 65.

Fig. 1. **Multiloculäres, glanduläres Cystom des Ovariums.** Hämat.-Eosin. Vergr. 35.
1. Cystische Drüsenräume.
2. Faltenbildungen mit Epithel.
3. Stroma.

Fig. 2. **Papilläres Cystom des Ovariums.** Hämat.-Eosin. Vergr. 80.
1. Tubulöse Drüsenräume.
2. Ebensolche mit reichlichen epithelialen Faltenbildungen.
3. Flach angeschnittene Epithelfalten.
4. Stroma.

Tafel 66.

Fig. 1. **Atypische Epithelwucherung vom Rand eines Ulcus cruris.** Hämat.-Eosin. Vergr. 70.
1. Stratum corneum.
2. Stratum Malpighii.
3. Hohe, breite Bindegewebspapillen.
4. In die Tiefe wuchernder Epithelzapfen.
5. Epitheliale Inseln ganz von Bindegewebe umgeben, scheinbar ohne Zusammenhang mit dem Oberflächenepithel.

Fig. 2. **Papilläres Epitheliom von der Haut mit Hornperlen.** (Hornwarze.) Hämat.-Eosin. Vergr. 20.
1. Normale Epidermis.
2. Verdicktes Cutisgewebe.
3. Querschnitt von besonders hohen und verzweigten Papillen.
4. Concentrisch geschichtete Hornmassen.

Tafel 67.

Fig. 1. **Papilläres Epitheliom (condyloma acuminatum vom labium majus).** Hämat.-Eosin. Vergr. 20.
1. Hohe, verzweigte Bindegewebspapillen.
2. Querschnitt von Bindegewebspapillen im Epithel.
3. Verdickte Epithellager.
4. Blutgefässe

Fig. 2. **Aus einem papillären Epitheliom vom labium majus** (condyloma acuminatum). Carmin. Vergr. 80.
1. Papillen im Längsschnitt.
2. Querschnitte von Papillen mit stark gefüllten Blutgefässen.
3. Verdickte Schicht des rete Malpighii.
4. Cylindrische Keimzellschicht der Epidermis.

Tafel 68.

Fig. 1. **Papilläres Epitheliom von der Blase** (Zottenpapillom). Hämat.-Eosin. Vergr. 35.
1. Zartes Bindegewebsstroma.
2. Mehrzeiliger Cylinderepithelbesatz.

Fig. 2. **Aus einem Zottenpapillom der Blase.** Hämat.-Eosin. Vergr. 40.
1. Bindegewebsstroma.
2. Mehrschichtiges Cylinderepithel.
3. Querschnitte von Blutgefässen.



Fig. 1.

Fig. 2.

Lith. Anst F. Reichhold, München.

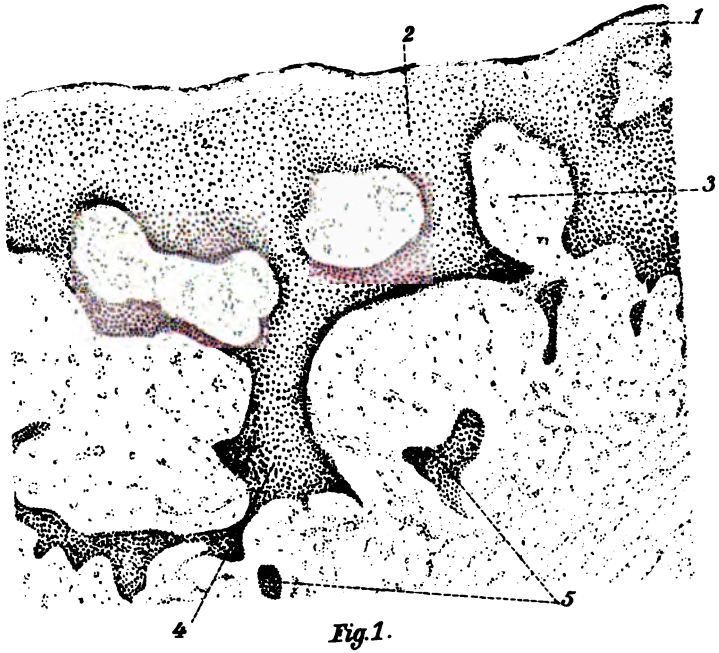

Fig. 1.

Fig. 2.

Lith. Anst. F. Reichhold, München.

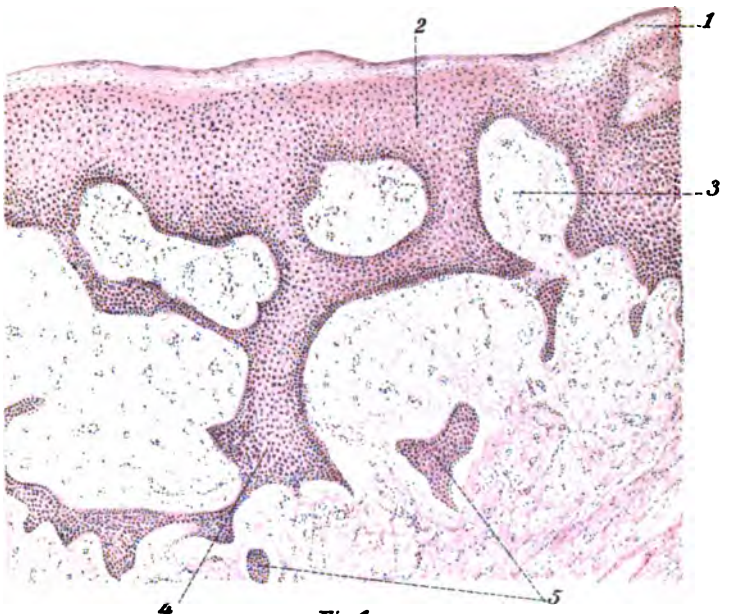

Fig. 1.

Fig. 2.

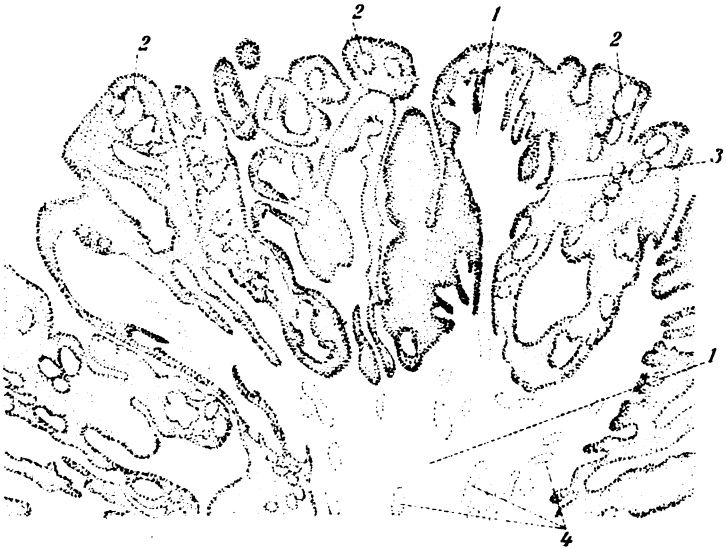

Fig. 1.

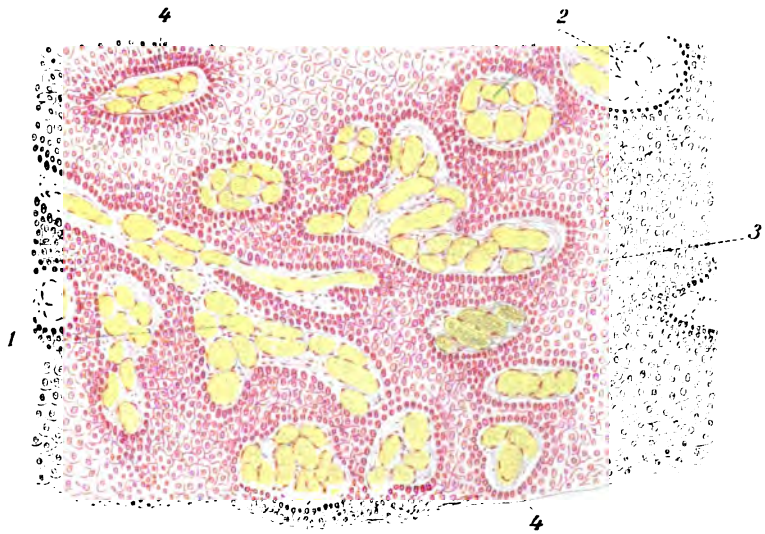

Fig. 2.

Lith. Anst. F. Reichhold. München.

vor uns, welche so sehr häufig der Innenfläche der cystösen Hohlräume aufsitzen und dort complicierte, stark zerklüftete, bisweilen mächtige und das ganze Lumen ausfüllende Auflagerungen hervorrufen. Es handelt sich hiebei also um eine Combination von cystösen Bildungen mit secundären papillären Erhebungen gegen das Lumen zu (papilläres Cystom). Man trifft in diesen Einstülpungen des Epithels stets einen Grundstock von gefässhaltigem Bindegewebe, welcher freilich bei oberflächlichen Anschnitten der Papille durchaus nicht immer zum Vorschein kommen muss, sondern der nur bei besonders glücklich getroffenen Papillen in grösserer Ausdehnung deutlich wird. Aber von diesen echten, papillären Excrescenzen sind wohl zu unterscheiden die einfachen Faltenbildungen des Epithels, welche bisweilen ebenfalls zu sehr umfänglichen Hervorragungen an der Innenfläche führen können und, wenn sie multipel auftreten, manchmal miteinander anastomosieren, so dass der Cystenhohlraum von einem System miteinander zusammenhängender Epithelbalken durchsetzt wird, in denen keinerlei bindegewebige Stützsubstanz nachweisbar zu sein braucht. Der Inhalt der Cysten ist oftmals ein klarer seröser, bisweilen wird besonders in den cystösen Tumoren des Ovariums ein schleimiger Inhalt gebildet, welcher sich in colossaler Menge ansammeln kann und meistens nicht aus gewöhnlichem Mucin, sondern aus dem sogenannten Pseudomucin besteht, d. h. aus einer Masse, welche mit Essigsäure keine Gerinnung ergibt.

Cystöse Adenome werden hauptsächlich in der Mamma und im Eierstock beobachtet. In dem ersteren Organ kommt es besonders häufig zur Bildung plumper, von Epithel überkleideter papillärer Einwucherungen des Bindegewebes, wodurch jene, bereits oben erwähnten blattartigen Einstülpungen, mit oftmals vollständiger Compression des Lumens entstehen (Cystadenoma phyllodes). Auch in dem bindegewebigen Stroma können sich schleimige Entartungen der Grundsubstanz etablieren, sodass sich mikroskopisch in derselben nur

Tafel 69.

Fig. 1. **Nebennierentumor aus der Niere.** Hämat.-Eosin. Vergr.
1. Grosse polygonale, in Schläuchen angeordnete, stark fetthaltige Zellen.
2. Bindegewebszellen des spärlichen Stroma's.

Fig. 2. **Adenocarcinom der Leber, von den Gallengängen ausgehend.** Hämat.-Eosin. Vergr. 100.
1. Lebergewebe.
2. In dasselbe einwuchernde, mehrschichtige Epithelschläuche.

---

mehr ganz vereinzelte, verzweigte Zellen innerhalb einer fädigen Grundsubstanz vorfinden.

Die Ovarialcysten sind entweder einkammerig oder mehrkammerig (multiloculär), oder das Lumen ist von papillären Excrescenzen ganz oder teilweise erfüllt (Cystoma papilliferum). Das Epithel ist meistens hoch cylindrisch; bisweilen lassen sich, wenigstens in einzelnen Teilen, Flimmern nachweisen. An den Papillen dagegen wird das Epithel häufig mehrschichtig, indem die einzelnen Zellen bei ihrem lebhaften Wachstum sich übereinander herdrängen; hier finden sich auch oftmals reichliche Becherzellen (Taf. 14, Fig. 2), welche genau nach dem Vorbilde der physiologischen Schleimbildung durch Becherzellen gebaut sind, sich aber durch ihre Reichlichkeit und ihre Grösse auszeichnen. Als Ausgangspunkt der Ovarialcysten wird meistens das Keimepithel angenommen, während man dieselben früher vielfach aus Graaf'schen Follikeln hervorgehen liess. Ein Teil der symmetrisch auftretenden Eierstockscysten ist wohl auch auf eine Persistenz des Wolff'schen Ganges zurückzuführen.

In seltenen Fällen wird von papillären Cystomen das Ovarium vollkommen durchwachsen, die Wucherungen ragen über dessen Oberfläche empor, und es kommt zu einem Uebergang der Tumorentwicklung auf das Peritoneum, wo sich dann genau dieselben zerklüfteten Excrescenzen bilden können wie in der primären Cyste.

Angeboren kommen cystische Geschwülste in der Leber und in den Nieren vor, in letzteren können dieselben so stark entwickelt sein, dass sie sogar Geburtshindernisse darstellen.

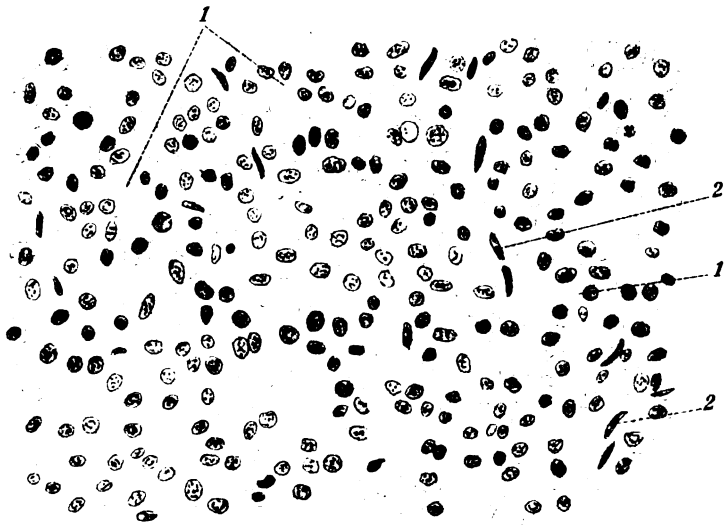

Fig. 1.



Fig. 2.

Lith. Anst. F. Reichhold, München.

In einer nur äusserlichen Beziehung zu den Adenomen stehen gewisse Geschwülste, welche ihren Ausgang von den Nebennieren oder von versprengten Teilen derselben nehmen. Dieselben wurden früher vielfach als Sarkome oder auch als Lipome, zuweilen auch als Endotheliome gedeutet. Es handelt sich dabei auch nicht um eigentliche Drüsenneubildungen, sondern um Wucherungsvorgänge gleichartiger Zellen, wie sie in der Rindensubstanz der Nebennieren normaler Weise vorkommen. Bei besonders mächtiger Entfaltung dieser Geschwülste, oder bei der Bildung von Metastasen können mehr oder minder weit gehende Metaplasien des ursprünglichen Zellcharakters zustande kommen, sodass der Ausgangspunkt aus der alleinigen Betrachtung der Metastase kaum noch erkennbar scheint.

In den Nebennieren bilden sich zuweilen kleine, scharf umschriebene makroskopisch gewöhnlich gelb gefärbte weiche Knötchen, welche Virchow als struma suprarenalis bezeichnete. Dieselben sind zusammengesetzt aus grossen, polygonalen, zu Ballen und Schläuchen vereinigten Zellen mit ausserordentlich gering entwickelter Zwischensubstanz; meistens lassen sich zwischen den hellen, grossen Tumorelementen nur vereinzelte Endothelzellen von Capillaren nachweisen; sehr häufig beherbergen die Zellen eine grosse Menge von Fettkügelchen; auch Glykogen ist in denselben oftmals nachgewiesen worden. Versprengungen von einzelnen Teilen von Nebennieren sind ein sehr häufiges Vorkommnis; sie werden hauptsächlich auf und in der Niere als flache, gelbliche, hanfkorn- bis linsengrosse Knötchen subcapsulär, manchmal multipel angetroffen und können auch vollkommen von Nierenrindensubstanz umschlossen und so in das Innere des Organs verlagert auftreten. Zuweilen werden derartige Knötchen auch am Peritoneum, an den Geschlechtsdrüsen, am ligamentum latum oder rotundum, am Sammenstrang, selten in der Leber (Oberndorfer) angetroffen. Diese versprengten Nebennierenkeime können nun ihrerseits wiederum zur Bildung von Geschwülsten nach dem Typus der struma suprarenalis Veran-

lassung geben, aber diese Geschwülste können bisweilen auch eine sehr bedeutende Grösse annehmen und Metastasen in vielen, entfernten Organen des Körpers bilden. Da der epitheliale Charakter der constituierenden Zellen nicht sicher erwiesen ist, so dürfen diese Bildungen selbstverständlich nicht einfach als Adenome bezeichnet werden, wenn auch vielfach schlauchartige Verbindungen der Elemente erkennbar sind. Es erscheint vorläufig zweckmässig, dieselben als suprarenale Tumoren oder hypernephroide Geschwülste zu benennen, auch der Name Hypernephrom ist dafür vorgeschlagen worden. In den grösseren derartigen Geschwülsten sind meistens regressive Metamorphosen weit gediehen, namentlich kann eine so starke Verfettung der Zellen Platz gegriffen haben, dass der ganze Tumor eine intensiv gelbliche Farbe und eine schmierige, butterartige Consistenz aufweist; daneben finden sich oftmals Blutungen, welche Teile der weichen Tumormasse zerstört haben. In den noch erhaltenen Partien sind die Zellen sehr gross, ihre Protoplasmaleiber gänzlich von Vacuolen durchsetzt, schaumartig structuriert; die frische Untersuchung ergibt oft die reichliche Anwesenheit von Glykogen. Die Kerne lassen ziemlich dichte Chromatinnetze erkennen, manchmal sind die Zellmembranen infolge der starken Aufhellung der Zelleiber ganz besonders deutlich, sodass pflanzenzellenartige Bilder zustande kommen. In den Metastasen sind häufig ganz unregelmässige Stränge, sowie kugelige, solide Ansammlungen dieser Zellen erkennbar, welche von sehr spärlichem Bindegewebe umgeben sind. Hiedurch gewinnt das Bild die grösste Ähnlichkeit mit einem Carcinom. Auch bezüglich des klinischen Verhaltens tritt diese Ähnlichkeit manchmal sehr deutlich hervor, indem multiple Metastasen in vielen Organen gleichzeitig auftreten können und Destructionen der benachbarten Gewebe sich erkennbar machen. Zuweilen ist in den Metastasen ein adenomatöser oder sogar cystisch-adenomatöser Bau deutlich ausgesprochen. Die Zellen sind dann von cubischer Gestalt und deutlich

epithelialer Anordnung, das Lumen der Cysten ist oftmals von Blut erfüllt.

Carcinom.

Während bei den bisher besprochenen epithelialen Neubildungen sich stets bestimmte typische Beziehungen des Epithels zum Bindegewebe nachweisen liessen und das erstere dem letzteren immer begleitend nachfolgte, sehen wir bei weiter von dem normalen Typus sich entfernenden epithelialen Tumoren eine vorgeschrittene Unabhängigkeit des Epithels vom Bindegewebe eintreten. Das Epithel wächst in ganz ungeordneten, keinerlei physiologischer Anordnung mehr entsprechenden Verbänden in das umgebende Gewebe hinein und zeigt dabei eine schrankenlose Ausbreitung und ein ausserordentlich aggressives Verhalten gegenüber seiner Nachbarschaft. Diese Tumoren nennen wir Krebsgeschwülste oder Carcinome.

Ihr Ausgang erfolgt von Deck- oder von Drüsenepithelien, also aus dem functionierenden Organverbande heraus. Ausserdem aber vermögen Carcinome auch noch von präexistierenden, aber bis dahin typisch gebauten epithelialen Tumoren infolge einer in ihren letzten Ursachen uns vollkommen rätselhaften Wachstumsdegeneration zu entstehen. Manchmal können auch fötal verlagerte epitheliale Gewebsinseln, welche zu keiner Zeit im functionierenden Organverbande gestanden sind, sondern gewissermassen überschüssig gebliebene Reste der Körperanlagen darstellen, der Mutterboden von carcinomatösen Geschwülsten werden.

Wie schon öfter erwähnt, bedürfen alle epithelialen Tumoren zu ihrer Existenz einer gewissen Menge von gefässhaltigem Stützgewebe. Die Unabhängigkeit von dem letzteren ist also keine absolute, und insoferne stellen auch die Krebse organoide Tumoren dar, wobei das Epithelgewebe mit dem Parenchym von Organen verglichen wird. Das Stroma stellt immer ein Netzwerk mit weiteren oder engeren Maschen dar, in welchem das Geschwulst-

parenchym, die epithelialen Verbände, in „alveolärer Anordnung" sich finden. Das Charakteristische der Carcinomgeschwulst ist also der alveoläre Bau einerseits, andererseits die epitheliale Anordnung, d. h. das absolute Fehlen jeglicher Zwischensubstanz zwischen den einzelnen Zellen des Alveoleninhaltes. Nur hiedurch charakterisieren sich die Tumorparenchymelemente als Epithelien, und weiterhin berechtigt der Nachweis von regellosen, atypischen Verbänden und von einem activen Vorwachsen des Epithels in das umgebende Gewebe zur Diagnose Carcinom. Mitunter stellt das Stroma der carcinomatösen Geschwulst nichts anderes dar, als das restierende Interstitium des von der Tumorwucherung betroffenen Gewebes. Wir haben es dann also mit einem präexistierenden Bindegewebe zu thun, in dessen Maschen die Epithelverbände eingewuchert sind, oftmals unter gleichzeitigem Zugrundegehen der Parenchymteile, denen es vorher zur Stütze diente. Nicht selten sieht man an der Wachstumsgrenze von Carcinomen neben den neu eindringenden Tumorzellen noch Reste des ehemaligen Organgewebes aus seinem natürlichen Verbande isoliert und unter dem Einfluss der vorwachsenden Geschwulstmassen zu Grunde gehend. Wiederholt muss bei dieser Gelegenheit darauf hingewiesen werden, dass auch das Carcinom sein Wachstum und seine Ausbreitung nicht etwa einer fortschreitenden, gleichartigen Wachstumsdegeneration des betroffenen Gewebes verdankt; es werden nicht Parenchymzellen etwa in Krebszellen umgewandelt oder erleiden eine „krebsige Degeneration", wie man dies früher vielfach angenommen hat, sondern die letzteren verhalten sich rein passiv, nachdem die Geschwulst sich von einem bestimmten Keim aus „unicentrisch" unaufhaltsam gegen die Umgebung vordringend weiter entwickelt.

Das Bindegewebe des invadierten Organes, welches der Geschwulst gleichsam dienstbar gemacht und für die Wachstumszwecke derselben herangezogen wird, erleidet dabei natürlich ebenfalls gewisse Veränderungen, welche sich meistens in Form von reactiven Entzündungs-

erscheinungen abspielen. Zunächst tritt in demselben eine mehr oder weniger ausgesprochene, kleinzellige Infiltration auf, die wir an der Proliferationsgrenze fast jeder Krebsgeschwulst deutlich entwickelt finden. Der einwachsende Tumor stellt gewissermassen einen Fremdkörper dar, unter dessen Einfluss sich entzündliche Processe abspielen; es findet eine Emigration von farblosen Blutelementen, aber auch eine Proliferation der fixen Bindegewebszellen unter Vergrösserung und Vermehrung derselben und bisweilen auch unter erheblicher Zunahme des Fasergehaltes statt. Der Charakter der Entzündungserscheinungen schwankt dabei je nach der Intensität der Reizwirkung, welche die einwachsende Geschwulst ausübt. Finden an der letzteren reichliche Zerfallserscheinungen z. B. bei der Ausbildung sehr umfangreicher, schlecht ernährter Epithellager statt, so sehen wir als Ausdruck der dabei auftretenden chemotaktischen Einwirkung das invadierte Gewebe von massenhaften Leukocyten mit fragmentierten Kernen durchsetzt, die mitunter so dicht stehen können, dass sie förmlich den Eindruck einer eitrigen Bindegewebsinfiltration hervorrufen. In anderen Fällen sind es wesentlich Lymphocyten, Plasmazellen, manchmal besonders reichliche eosinophile Zellen oder Mastzellen, welche die „kleinzellige Infiltration" der Geschwulstwachstumsgrenze darstellen. Auch die Proliferationserscheinungen im Bindegewebe können grossen Schwankungen unterworfen sein und können mitunter zu einer so reichlichen Zunahme der Bindegewebszellen führen, dass dasselbe einen embryonalen Charakter annimmt. Man hat in diesem Falle von einer sarkomatösen Entartung des Bindegewebes gesprochen und die hieraus resultierenden Geschwülste demgemäss als Carcinosarkome bezeichnet.

Es soll nicht in Abrede gestellt werden, dass gelegentlich auch an den Parenchymteilen der befallenen Gewebe sich Reactionserscheinungen einstellen können, welche unter Umständen eine Mitbeteiligung ihrer Elemente an dem Aufbau der Geschwulst vorzutäuschen vermögen, aber es kommt diesen Proliferationsprocessen

Tafel 70.

Fig. 1. **Adenocarcinom vom Rectum.** Hämat-Eosin. Vergr. 42.
1. Oberflächenepithel.
2. Verzweigte Drüsenschläuche.
3. Ausfüllung von solchen mit Epithel.
4. Stroma.

Fig. 2. **Adenocarcinom von der parotis.** Carmin. Vergr. 180.
1. Drüsentubuli.
2. Mehrfacher, epithelialer Wandbelag derselben.
3. Solide Epithelschläuche.

---

natürlich keine andere Bedeutung zu, als bei entzündlichen Veränderungen anderer Art. Sie führen höchstens zu vorübergehenden Zellvermehrungen und sind alsbald von regressiven Metamorphosen gefolgt, die weiterhin ihren vollständigen Untergang im Gefolge haben.

In vielen Fällen aber muss die atypisch wachsende Epithelneubildung sich ihr Stütz- und Gefässgewebe selbst schaffen, nämlich in allen Fällen von sogenanntem exstructivem Geschwulstwachstum, wenn also der Tumor über eine gegebene Oberfläche hinaus oder in eine präformierte Höhle hinein sich entwickelt. Man sieht dann gleichzeitig mit der Epithelproliferation auch eine reichliche Neubildung von Bindegewebe und Gefässen, welche genau nach dem Typus verläuft, den wir bei der pathologischen Organisation und bei der Bindegewebsregeneration kennen gelernt haben. Auch in dem wuchernden Interstitium kommt es dabei natürlich zu fortgesetzter, mitotischer Zellteilung an den Fibroblasten und Endothelien, und gleichzeitig findet eine Weiterbildung der farblosen Blutelemente in dem Granulationsgewebe statt.

Die Epithelzellen selbst, welche das Geschwulstparenchym darstellen, schieben sich in den Lücken des Bindegewebes vor, wobei zunächst wohl hauptsächlich die präexistenten Lymphspalten, aber auch andere Zellräume zwischen den Fibrillen ohne Endothelauskleidung benützt werden. Solange die Continuität des Wachstums dabei gewahrt ist, d. h. solange noch nicht durch den Blut- oder den Lymphstrom passive Verschleppungen von Geschwulstteilen stattgefunden haben, ist also die



Fig. 1.



Fig. 2.

Lith. Anst F. Reichhold, München.

Schnelligkeit des Vordringens stets bedingt durch das Tempo, in welchem die Proliferation der Geschwulstzellen vor sich geht. Im mikroskopischen Bilde haben wir dabei einen guten Anhaltspunkt für die Beurteilung der Wachstumsgeschwindigkeit an der Tumorgrenze in der Reichhaltigkeit, mit welcher mitotische Figuren hier eingestreut sind. Die von Epithelzellen ausgefüllten Alveolen, die Nester oder die schlauchförmigen Verbände, welche wir in einzelnen Schnittpräparaten stets finden, sind also immer in der Weise zu verstehen, dass dieselben nur Abschnitte von direct miteinander und mit dem Geschwulstknoten communicierenden Strängen oder wurzelartigen Ausläufern sind. An Serienschnitten oder bei plastischer Reconstruction des Geschwulstbildes mit Hilfe des Plattenmodellierungsverfahrens kann man sich stets überzeugen, dass alle diese Alveolen bezw. Stränge miteinander in Zusammenhang stehen. Das Carcinom zeigt also ein exquisit infiltratives Wachstum gegenüber dem expansiven Verhalten vieler Bindesubstanztumoren und seine Vergrösserung erfolgt immer durch periphere Apposition neuer Elemente, die durch fortgesetzte Teilung an der Wachstumsgrenze entstehen.

Die Zellform der das Carcinom aufbauenden Epithelien kann eine ungemein mannigfache sein. Wie schon früher erwähnt, ist dieselbe niemals massgebend für die Diagnose der Geschwulst. Man kann einer einzelnen oder mehreren isolierten Geschwulstzellen durchaus nicht ansehen, ob sie ursprünglich einem Carcinom oder etwa einem Sarkom angehörten; nur die Betrachtung ihrer gegenseitigen Lagebeziehungen gibt über diese Frage Aufschluss. Im allgemeinen finden wir in den Carcinomen entweder platte oder cubische oder cylindrische Grundtypen der Epithelien, je nach ihrem Ausgangspunkt (siehe unten). Die ursprüngliche Form kann manchmal lange Zeit beibehalten werden; sie wird gelegentlich nicht nur durch alle Teile selbst grosser Knoten der Muttergeschwulst, sondern sogar bei den Tochtergeschwülsten bewahrt, sodass man aus der Untersuchung der Metastase auf den Charakter des Ausgangsepithels einen Rückschluss ziehen

kann. Aber dieses Verhalten ist durchaus nicht die Regel, und Abweichungen von demselben sind ungemein häufig. Ganz gewöhnlich findet durch gegenseitigen Druck eine Abplattung oder Modellierung der Epithelzellen innerhalb der Alveolen statt, und im allgemeinen wird dieselbe um so stärker ausgesprochen sein, je grösser die Proliferationsintensität und je ausgedehnter die Alveolarverbände sind. Schon auf diese Weise können durch gegenseitige mechanische Beeinflussung sehr beträchtliche Abweichungen von dem Orginalcharakter des Ausgangsepithels zustande kommen, aber die Formänderung liegt ausserdem schon in der Wachstumsdegeneration überhaupt begründet, und wir finden manchmal schon in den ersten Anfängen der Geschwulstbildung bedeutende Abweichungen von dem ursprünglichen morphologischen Verhalten der Zellen des Mutterbodens. Es kann sich von Anfang an eine bedeutende metaplastische Thätigkeit der Geschwulstzellen einstellen, die so stark ausgesprochen sein kann, dass aus der Untersuchung einzelner Tumorelemente oder gar der Teile von Metastasen keinerlei Rückschluss auf den zelligen Charakter der Neubildungsmatrix mehr zu ziehen ist. Freilich entsteht dabei keine Weiterentwicklung im morphologischen Charakter der wuchernden Epithelien; dieselben erfahren keine höhere Differencierung, sondern sie sinken meistens auf ein tieferes, indifferenteres Stadium herab, sodass z. B. aus Cylinderzellen polygonale oder cubische Elemente oder gelegentlich Plattenepithelien werden, nicht aber umgekehrt. Aber wie wir bereits im allgemeinen Teil über Geschwülste gehört haben, können die Zellen bei dieser Metaplasie sich doch gewisse Qualitäten aneignen, welche ihnen früher nicht zukamen. Es können z. B. Hornbildungen in den Metastasen einer Cylinderzellengeschwulst oder Schleimbildungen in den Tochtergeschwülsten eines ursprünglich nicht schleimbildenden Drüsenzellkrebses auftreten. Wir haben dann in diesem Falle diese Erscheinungen als Degenerationsvorgang anzusehen. Aber specifische Eigenschaften ihres Mutterbodens können den Geschwulstzellen auch lange Zeit erhalten bleiben, sodass man unter Umständen

sogar das Recht hat, von gewissen functionellen Vorgängen an den Geschwulstzellen zu sprechen. So kann z. B. die Fähigkeit der Colloidbildung an Krebsgeschwülsten der Schilddrüse, von Schleimbildung bei Cylinderzellencarcinomen des Magen-Darmkanals und sogar von Galleproduction bei carcinomatösen Tumoren der Leber für einen gewissen Zeitraum erhalten bleiben. Im allgemeinen werden aber mit der zunehmenden Proliferation der Epithelien immer die regressiven Metamorphosen die Oberhand gewinnen, ja dieselben können sich manchmal sehr rasch und in ausserordentlichem Umfang einstellen. Schon in Bezug auf die Zellteilung begegnen wir bei den Carcinomen (ebenso wie bei den Sarkomen) einer Reihe von Anomalien, welche bereits oben (Seite 223 u. ff.) näher beschrieben wurden. Ebenso muss in Bezug auf die verschiedenen Degenerationsformen, Verfettung, Verschleimung, Verkalkung etc. auf das an jener Stelle Ausgeführte hingewiesen werden.

Stroma und Parenchym kann in den Krebsgeschwülsten quantitativ in sehr wechselndem Verhältnis zueinander stehen. Die Maschenräume des Bindegewebes sind manchmal ausserordentlich weit, sodass die in ihnen sich anhäufenden Epithelmassen weitaus den Hauptteil der Geschwulst ausmachen, ja das Stroma kann eine so geringe und verschwindende Entwicklung zeigen, dass es bei der Untersuchung überhaupt nur wenig hervortritt, und es resultieren hieraus natürlich Geschwülste von weicher, markartiger Consistenz, wobei die Herabsetzung der letzteren nicht allein durch das Überwiegen der Epithelprotoplasmasubstanz gegenüber den Bindegewebsfibrillen, sondern auch durch die reggressiven Metamorphosen, namentlich die schlechte Ernährung der grossen Epithelcomplexe durch die mangelhaft ausgebildete Vascularisation hervorgerufen werden. Solche Tumoren werden Medullarcarcinome oder Markschwämme genannt. Umgekehrt kann das Fasergewebe auch sehr stark entwickelt sein, die Hohlräume desselben sind dann eng und für gewöhnlich spaltförmig. Die Epithelverbände schieben sich in schmalen, zeilenförmigen Anordnungen

Figur XXVIII.

Skirrhus der mamma. Vergr. 70.
1. Dickes Bindegewebslager.
2. Zeilenförmige Epithelstränge.

in das Stroma hinein und es resultiert hieraus natürlich ein harter Krebs oder Skirrhus. Diese skirrhösen Formen (Taf. 74, Fig. 1 u. Fig. XXVIII) kommen hauptsächlich bei geringer Wachstumsintensität oder manchmal auch beim Vordringen der Geschwulst in von Haus aus sehr derb sklerotisches Gewebe zustande. Übrigens kann manchmal nach dem Zugrundegehen von Parenchymteilen in einzelnen Geschwulstbezirken, durch Verfettungen oder sonstige regressive Metamorphosen sich auch eine partielle Vernarbung unter secundärer Neubildung von dichtfaserigem Bindegewebe einstellen, sodass auch hiedurch skirrhotische Geschwulstpartien zustande kommen können.

Taf. 74. Fig. 1 Fig. XXVIII.

Eine Carcinomform, bei welcher die Breite der Alveolen ungefähr die gleiche ist als der durchschnittliche Querschnitt der Bindegewebssepten des Stroma, wird als carcinoma simplex bezeichnet; Epithel und Bindegewebe stehen also hier zueinander ungefähr im Verhältnis des Gleichgewichtzustandes.

Es ist schwierig bei der Mannigfaltigkeit der Zellformen der Carcinome, diese zum Einteilungsprincip dieser Geschwülste zu machen. Man hat dies wohl vielfach gethan und hat von Plattenepithelcarcinomen und Cylinderepithelcarcinomen gesprochen, aber es erscheint das nicht zweckmässig, weil man häufig in Verlegenheit gerät, wenn man angeben soll, welche Zellform man in einem bestimmten Falle vor sich hat, und weil dieselbe innerhalb ein und derselben Geschwulst oder beim Vergleich zwischen der Muttergeschwulst und ihren Metastasen ungemein wechseln kann. Ist ein bestimmter Formentypus deutlich ausgesprochen, so mag man immerhin von Plattenepithelcarcinomen, oder Cylinderepithelcarcinomen reden, aber im allgemeinen wird man immer besser thun, für die Einteilung der Carcinome nicht die Zellform, sondern womöglich die Ausgangspunkte der Geschwülste

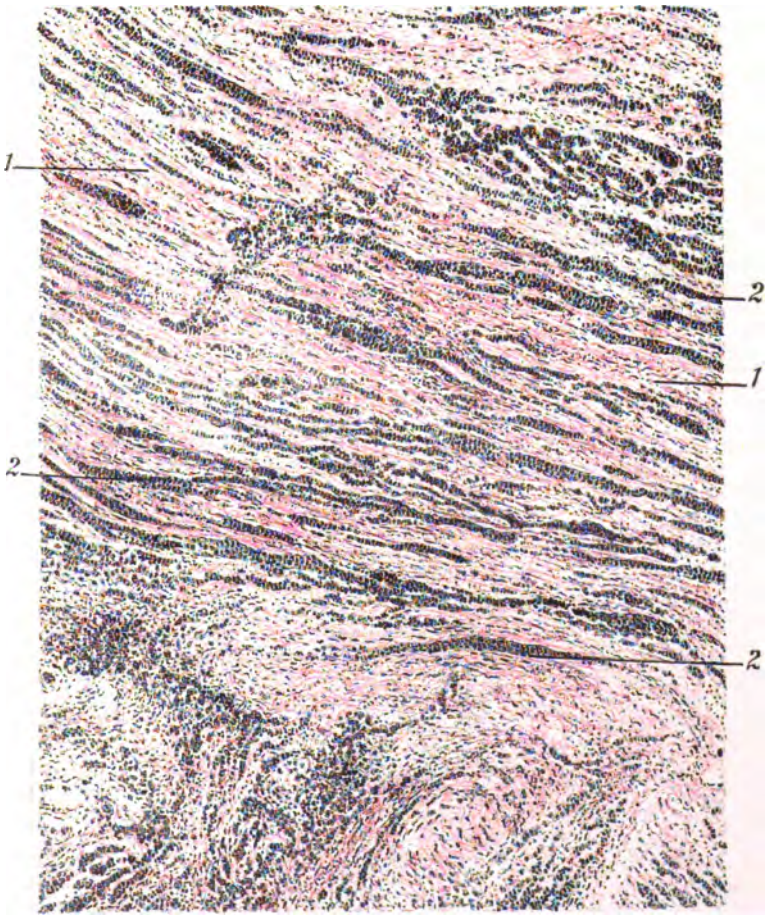

Fig. XXVIII.

als unterscheidendes Merkmal anzunehmen. Wir teilen daher die Carcinome ein in 1. Deckzellencarcinome der Haut und der mit Plattenepithel ausgekleideten Schleimhäute, 2. Deckzellencarcinome der mit Cylinderepithel ausgekleideten Schleimhäute und 3. Carcinome von Drüsenzellen (bezw. Drüsenausführungsgängen).

Ad 1. Bei den von der Haut oder von Plattenepithel bedeckten Schleimhäuten ausgehenden Krebsen ist oftmals der Plattenepithelcharakter, namentlich in den Anfangsstadien der Geschwulstentwicklung, deutlich gewahrt.*)

Dieselbe nimmt ihren Ausgang meist von den Epithelzapfen, welche zwischen zwei Papillen in die Tiefe des Bindegewebes hineinragen. Manchmal sind zweifellos infolge primärer Veränderungen im Bindegewebe der Haut oder der Schleimhäute schon vor der Entwicklung der Epithelneubildung zum Charakter eines Carcinoms gewisse atypische Wucherungen vorhanden, wie wir solche bereits bei der Lehre von der Epithelregeneration kennen gelernt haben (Taf. 66, Fig. 1). Wir treffen diese atypischen Epithelwucherungen vielfach in Narben oder am Rande von Geschwüren an. Aber es wäre zu weit gegangen, für jeden Fall von Carcinomentwicklung das primäre Bestehen von entzündlichen Veränderungen an dem subepithelial liegenden Bindegewebe verantwortlich machen zu wollen, wie dies neuerdings von mancher Seite geschehen ist. Wir müssen immer daran festhalten, dass sicher bei der Carcinomentwicklung dem Epithel eine active Rolle schon in den ersten Anfangsstadien zukommt. Wenn man nämlich auch annehmen will, dass durch Entzündungsprocesse

Taf. 66. Fig. 1.

*) Man hat diese Formen früher auch als Cancroide bezeichnet Solange man nämlich die Krebsentwicklung als vom Bindegewebe ausgehend ansah, hielt man diese Formen, bei welchen der epitheliale Charakter ohne weiteres erkannt wurde, nur für krebsähnliche Neubildungen. Der Name Cancroid hat also eigentlich heutzutage keine Berechtigung mehr, da wir wissen, dass alle Krebsgeschwülste ausnahmslos nur von Epithelien aus entstehen können.

Figur XXIX.

Hornkrebs von der Haut der Zehe; frisches Zupfpräparat. Vergr. 300.

Figur XXX.

Plattenepithelcarcinom von der Kopfhaut mit vorgeschrittener Verfettung der Zellen. Vergr. 500.

Verlagerungen oder Absprengungen einzelner Epithelcomplexe in das Bindegewebe vorkommen, welche später zum Ausgangspunkt von Carcinomentwicklung werden können, so ist damit immer noch nicht erklärt, warum eben in diesen Fällen dem verlagerten Epithel plötzlich die Fähigkeit einer atypischen und schrankenlosen Proliferation eigentümlich wird.

Es wachsen also solide Epithelzapfen in die Tiefe, teilen sich dabei vielfach in verzweigte Stränge, die untereinander wiederum durch brückenartige Fortsätze in Verbindung treten können, und stellen so allmählich ein förmliches Flechtwerk von Epithelzellsträngen dar, welches sich mehr und mehr gegen die Tiefe zu ausdehnt, seitlich unter das angrenzende normale Epithel herunter wächst und an vielen Stellen mit dem letzteren secundär wieder in Verbindung treten kann. Oftmals findet auch bei zunehmendem Wachstum eine Erhebung über das Niveau der angrenzenden Haut bezw. Schleimhaut statt und es bilden sich dann knotige oder halbkugelige Verwölbungen. Die Hauptmasse der Zellen trägt gewöhnlich den Charakter der Elemente des rete Malpighii, des stratum spinosum. Oftmals sind die Stachel- und Riffbesätze der einzelnen Zellen selbst an ausgedehnten Wucherungen noch gut erkennbar, ja dieselben können sogar ganz besonders stark entwickelt sein und deutlich die Kittleisten überbrückende Protoplasmafortsätze darstellen.

Sehr häufig finden sich alle Schichten der normalen Epidermiszellen in der Geschwulstentwicklung reproduciert. Es entstehen dann an den in die Tiefe wachsenden Strängen gewöhnlich concentrische Schichtungen, welche auf den Durchschnitten von rundlicher Gestalt sind und die in der Richtung von aussen nach innen genau denselben Bau

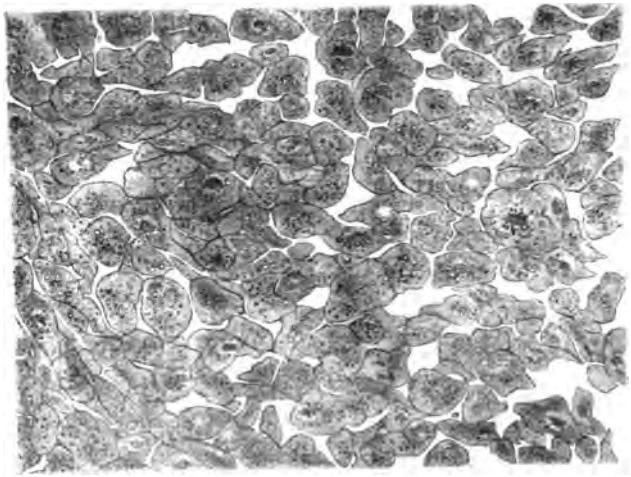

Fig. XXIX.

Fig. XXX.

wiederholen, welcher sich in der normalen Epidermis in der Richtung von unten nach oben ausgesprochen zeigt. Bisweilen ist die concentrische Schichtung an sehr umfangreichen Strängen besonders deutlich entwickelt, sodass zwiebelschalenartig ineinander gelagerte Gebilde entstehen, welche in den inneren Teilen meistens stark verhornt sind und dann als Cancroidperlen (Carcinomperlen) bezeichnet werden (Taf. 71, Fig. 1 und Taf. 72, Fig. 1). Man sieht die äusseren Teile dieser concentrischen Körper gewöhnlich gebildet von Zellindividuen, welche der basalen Keimschicht der normalen Epidermis entsprechen. Darauf folgt eine breite Schicht von polyedrischen oder spindelartigen Epithelien, welche eine nach innen immer mehr zunehmende Anhäufung von Keratohyalinkörnchen in ihrem Protoplasma abgelagert zeigen. Die inneren Schichten werden gewöhnlich von vollkommen kernlosen, platten, gänzlich verhornten Schüppchen gebildet. Manchmal liegen im Centrum dieser Epithelperlen eigentümliche Degenerationsproducte von Zellen, welche sich tinctoriell gegenüber ihrer Umgebung auffallend different verhalten (Taf. 71, Fig. 2). Sie färben sich z. B. ungemein stark mit Eosin oder mit Fuchsin. Ausser den halbmondförmig ineinander geschichteten Epithelien können auch kugelige oder tropfenförmige Degenerationsproducte von solchen vorhanden sein. Gelegentlich finden sich hyaline oder colloide Epithelentartungen, sowie Trümmer von Epithelkernen, oder von in das Innere der Perlen eingedrungenen Leukocyten. Alle diese fremdkörperartigen Bildungen sind von den Anhängern der parasitären Theorie der Krebsätiologie vielfach als Carcinomparasiten angesprochen worden.

Taf. 71. Fig. 1. Taf. 72. Fig. 1.

Taf. 71 Fig. 2.

Diese mit der Bildung von zapfen-, strang- und balkenförmigen Epithelverbänden einherschreitende Geschwulstentwicklung stellt gewissermassen den regulären Typus des Plattenepithelcarcinoms dar, aber es kommen gelegentlich auch Formen vor, in welchen sich ganz unregelmässige Haufen und Lager von gegenseitig sich modellierenden Plattenepithelien zustande kommen, in denen eine concentrische Schichtung und vor allen Dingen eine Wieder-

Tafel 71.

Fig. 1. **Carcinom des Penis.** Hämat.-Eosin. Vergr. 80.
1. Epithelzapfen.
2. Abgeplattete äussere Schicht desselben.
3. Verhornte Innenschicht.
4. Stroma.

Fig. 2. **Parasitenähnliche Bildungen in Carcinomperlen aus einem Carcinom der Unterlippe.** Hämat.-Eosin. Vergr. 640.
1. Kerne von grossen, platten Epithelien.
2. Mit Eosin stark färbbare platte, zum Teil zwiebelschalenförmig ineinandergeschichtete Epithelien.
3. Kerntrümmer von Epithelien und eingedrungenen Leukocyten.

Tafel 72.

Fig. 1. **Epithelverhornung in einem Hautcarcinom des Penis.** Hämat.-Eosin Vergr. 640.
1. Grosse, polygonale und platte Epithelien ineinander geschichtet.
2. Keratohyalinkörnchen in denselben.
3. Kernlos gewordene Epithelien.
4. Verhornte Innenzone.

Fig. 2. **Verhornung in einem Carcinom der Haut von der grossen Zehe.** Carmin-Gramfärbung. Vergr. 625.
1. Kernhaltige Epithelien mit vielen Keratohyalinkörnchen.
2. Kernhaltige, grösstenteils verhornte Zellen.
3. Solide Hornmassen ohne Kerne.
4. Fettvacuolen in denselben.

holung des physiologischen Aufbaues in der Schichtung sich nicht erkennen lässt. Doch kann sich der Plattenepithelcharakter bei diesen Formen mitunter sehr deutlich an der ausgedehnt eintretenden Verhornung bemerklich machen (Taf. 72, Fig. 2), ja es können diese Formen zum grössten Teil aus verhornenden Epithelien bestehen. Man sieht dann nur mehr einen Teil der Epithelien kernhaltig. Die Kerne sind von reichlichen, unregelmässigen, grösstenteils rundlichen, teils zackigen Keratohyalinkörnchen umgeben, die sich mit Hämatoxylin oder mit Carmin dunkel tingieren. Daneben finden sich Zellen, welche entweder erst an den Rändern oder bereits in ganzer Ausdehnung von Hornsubstanz eingenommen sind. Bisweilen geht neben der Verhornung in grösseren Verbänden solcher Plattenepithelien eine ausgedehnte Fettdegeneration der Zellen vor sich; man findet dieselben dann im frischen

Taf. 72. Fig. 2.

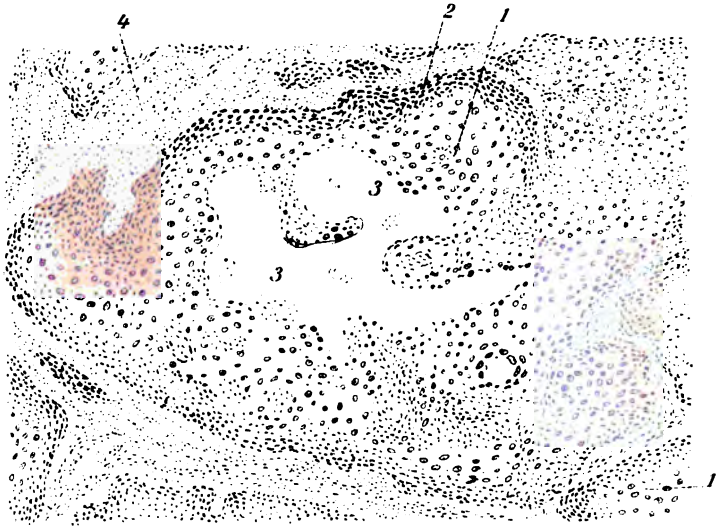

Fig. 1.

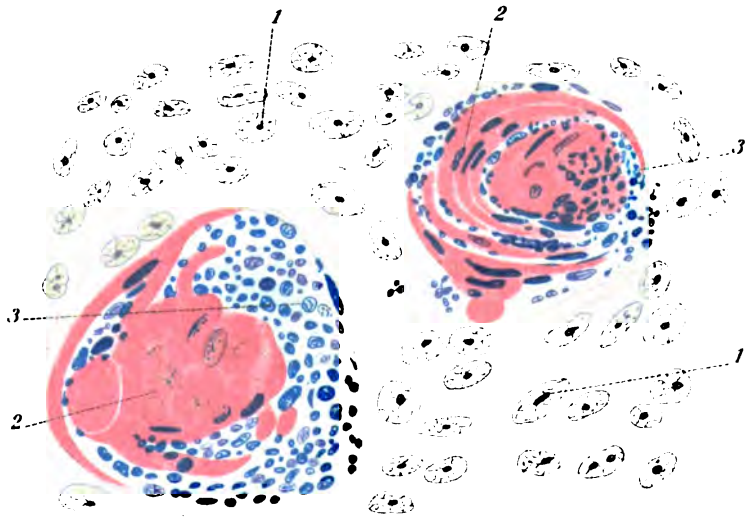

Fig. 2.

Lith. Anst F. Reichhold, München

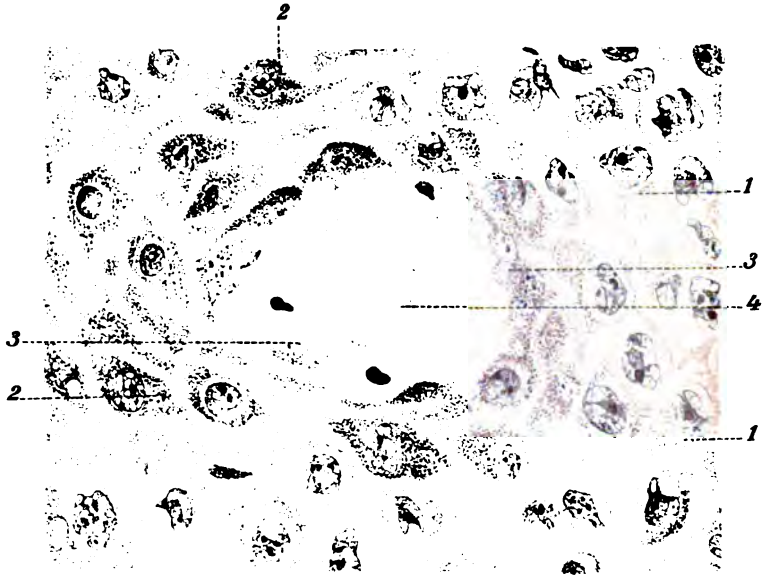

Fig. 1.

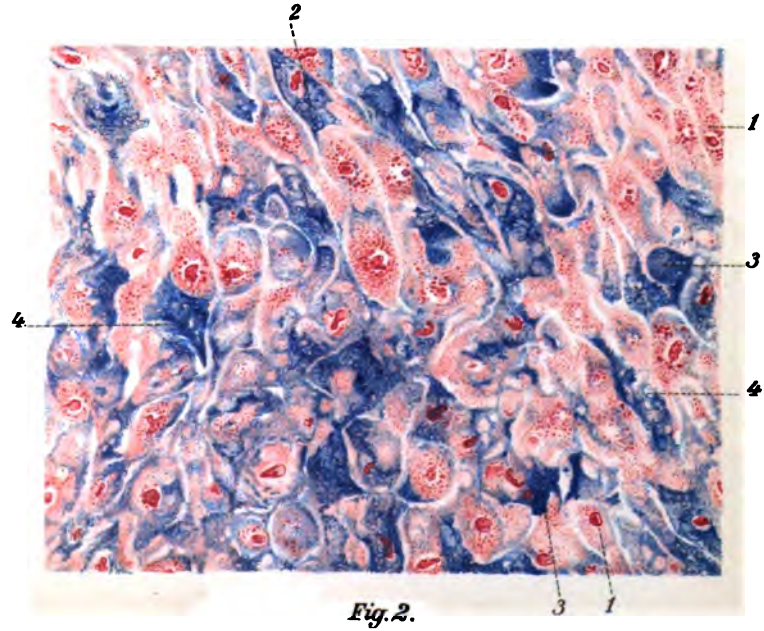

Fig. 2.

Zupfpräparat ausgefüllt mit zahlreichen Fettkügelchen, und auch im gefärbten Schnitte lassen sich in den Hornzellen noch die rundlichen Vacuolen erkennen (Taf. 72, Fig. 2, 4). Das Stroma der Plattenepithelcarcinome ist häufig dicht von Rundzellen infiltriert, da diese Geschwulstformen ja gewöhnlich mit der Haut oder mit einer Schleimhautoberfläche in directer Verbindung stehen. Besonders wenn es nach Maceration oder nach Durchbruch der Oberfläche zu einer Ulceration gekommen ist, so können Stromateile unmittelbar an die Oberfläche zu liegen kommen. Die Folge ist eine sehr dichte Durchsetzung des ganzen Interstitiums mit Rundzellen und besonders auch mit Leukocyten, die so weit fortschreiten kann, dass einzelne Abschnitte der Geschwulst in eine förmliche Vereiterung geraten. Es werden dann auch die Epithellager von Leukocyten dicht durchsetzt; in den Epithelien findet meistens sehr starker, fettiger Zerfall statt, und es kann auf diese Weise zu einer Exfoliation oder zu einer Abweidung der oberflächlichen Geschwulstpartien kommen. Manchmal findet durch Eindringen von Fäulnispilzen auch eine Verjauchung von Carcinomabschnitten statt.

Krebsgeschwülste vom Typus der eben beschriebenen mit Verhornung entweder im Centrum von perlartigen Gebilden oder in der Form diffuser Horneinlagerungen können ihren Ausgang nicht nur von normaler Weise mit Plattenepithel überzogenen Gebilden, also der Haut und gewissen Schleimhäuten nehmen, sondern sie kommen auch metaplastisch zustande aus Carcinomen der Trachea, des Magens, des Mastdarms, des Uterus, der Gallenblase etc., sodass also der Nachweis der Hornsubstanz noch lange nichts beweist für die Natur des Ausgangspunktes einer derartigen Geschwulst.

Ad 2. Die Carcinome, welche ihren Ausgangspunkt von Schleimhäuten mit Cylinderepithelbedeckung nehmen, lassen meistens in ihrer weiteren Entwicklung drüsenähnliche Structuren in der Anordnung der Epithelmassen erkennen. Das Cylinderepithel dringt ebenfalls wie das Plattenepithel activ in die Tiefe vor, die Drüsenschläuche zeigen dabei ein Mehrschichtigwerden

Tafel 73.

Fig. 1. **Carcinoma simplex der Mamma.** Hämat.-Eosin. Vergr. 50
1. Epidermis.
2. Miteinander communicierende solide Epithelzapfen
3. Stroma.

Fig. 2. **Metastase eines carcinoma simplex in der dura mater.** Hämat.-Eosin. Vergr. 150.
1. Solide Epithelzapfen in Alveolen liegend.
2. Stroma.

Tafel 74.

Fig. 1. **Skirrhus der Mamma.** Hämat.-Eosin. Vergr 50.
1. Breite faserreiche Bindegewebslager.
2. Zellreichere Schichten desselben.
3. Sehr schmale Krebsalveolen.

Fig. 2. **Aus einem carcinoma simplex der Mamma mit teilweiser schleimiger Entartung der Zwischensubstanz.** Hämat.-Eosin. Vergr. 200.
1. Von Epithelzapfen erfüllte Alveolen
2 Bindegewebiges Stroma.
3. Schleimig entarteter Teil desselben.

Tafel 75.

Fig. 1. **Aus einem Gallertcarcinom der Mamma.** Hämat.-Eosin. Vergr. 66.
1. Dicker Stromabalken.
2. Epithelzellnester in Verschleimung.
3. Ganz verschleimte Epithelien.
4. Alveolenräume, in welchen infolge der Härtung der saftreichen, verschleimten Epithelien Lücken entstanden sind.

Fig. 2. **Aus einem Gallertcarcinom des Magens.** Hämat.-Eosin. Vergr. 72.
1. Bindegewebsstroma.
2. Epithelreste
3. Leere Alveolen mit degenerierten Epithelien.

ihres Epithelbelags mit Wucherung in das unterliegende Bindegewebe, in die Submucosa und in die angrenzenden Schichten hinein. Solange der drüsenartige Habitus gewahrt und der Zusammenhang mit den cylindrischen Epithelkrypten der Oberfläche deutlich erkennbar ist, spricht man auch von einem Adenocarcinom (Taf. 70, Fig. 1 u. 2. Fig. 1 und 2). Vielfach bleibt sogar der Charakter der Epithelien als Drüsenbestandteile sehr deutlich bestehen. Es werden mitunter selbst in den Carcinomen

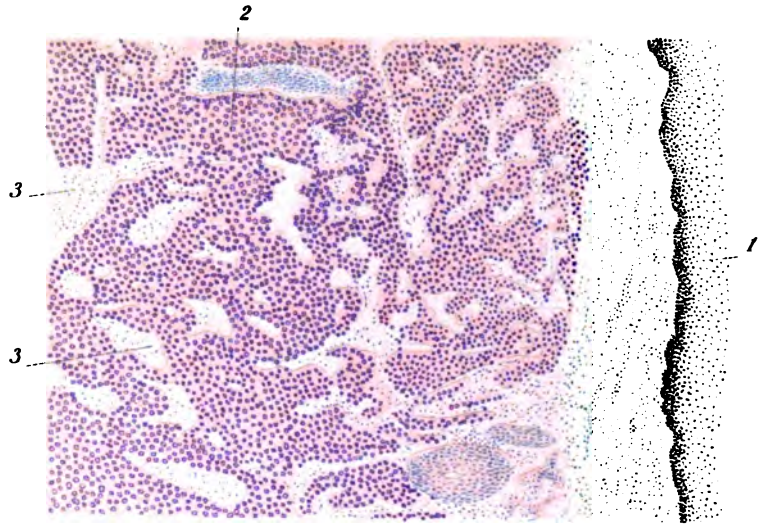

Fig. 1.

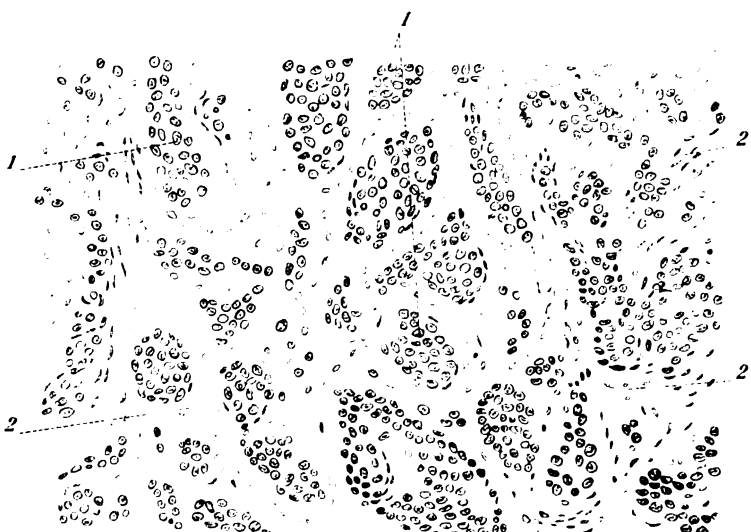

Fig. 2.

Lith. Anst F. Reichhold, München.

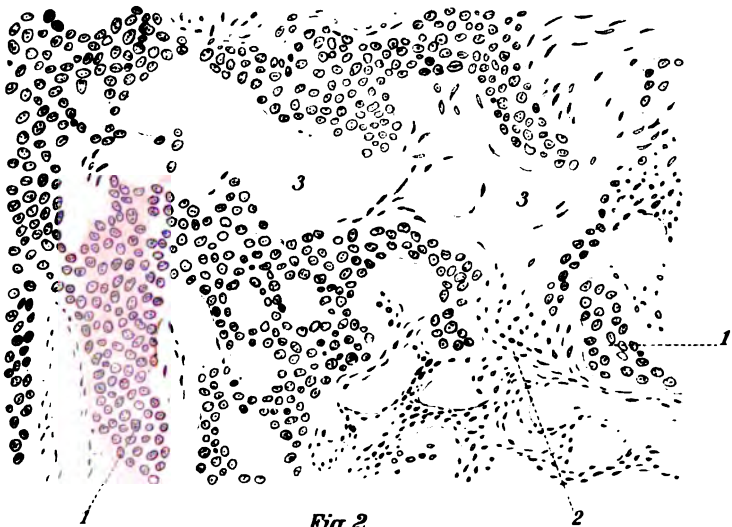

Fig. 2.



Fig. 1.

Lith. Anst F. Reichhold, München.

Fig. 2.

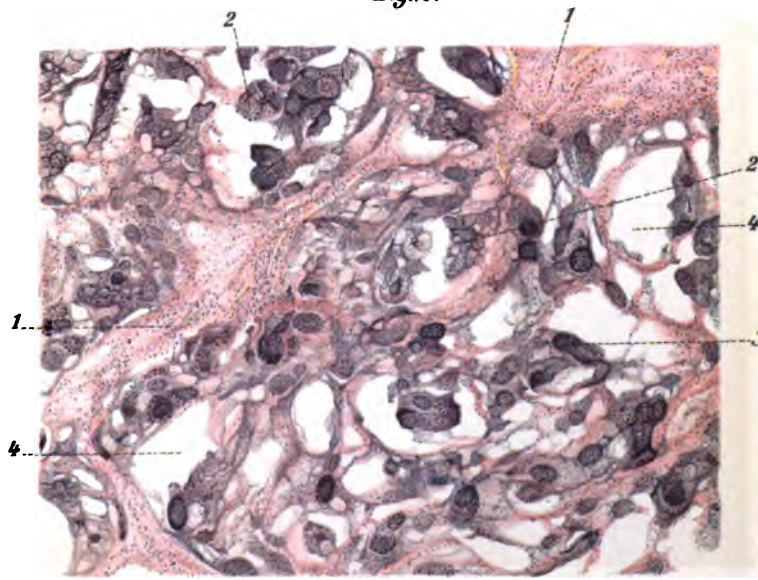

Fig. 1.

dieser Gruppe massenhafte Becherzellen gebildet, deren Entwicklung sich ganz wie in normalen Schleimhäuten oder in den typisch gebauten epithelialen Tumoren abspielt. Auch primäre typische, also adenomatöse oder papilläre Geschwülste können die Entwicklungsstätte von solchen Adenocarcinomen werden, indem das Epithel plötzlich und ohne erkennbare Veranlassung, nachdem der klinisch gutartige Tumor schon längere Zeit bestanden

Figur XXVII.

Aus einem polypösen Carcinom des Rectum's; frisches Zupfpräparat. Vergr. 70.

Gegenseitige mosaïkartige Abplattung der ursprünglich cylindrischen Zellen.

Figur XXXI.

Carcinoma simplex der mamma. Vergr. 70.

Links oben normales Mammagewebe, darunter in der Mitte links quergeschnittener Ausführungsgang, links unten tubulus mit mehrschichtigem Epithel, rechts oben tubuli, grösstenteils von gewucherten Epithelien ausgefüllt, rechts unten grösserer Epithelzapfen mit teilweise zerfallenen Zellen, dazwischen stark infiltriertes Binde- und Fettgewebe.

---

hat, ein degeneratives Wachstum und ein aggressives Verhalten gegenüber seinen Nachbargeweben annimmt. Durch gegenseitige Abplattung und Bedrängung können natürlich auch aus solchen, ursprünglich mit reinen Cylinderzellen ausgestatteten Carcinomgeschwülsten solche mit polygonalen oder cubischen Epithelien werden. Manchmal wölben sich dieselben als polypöse Excrescenzen über die Oberfläche des Schleimhautniveaus hervor, Das Wachstum kann dann ein besonders rapides und der Zellcharakter damit gewöhnlich ein mehr und mehr indifferenter werden (Fig. XXVII).

Fig. XXVII.

Ad 3. Die dritte Hauptform der Carcinome nimmt ihren Ausgang von den Epithelien der Schleimhautdrüsen und Hautdrüsen, sowie von den Epithelien der grossen drüsigen Organe. Man muss natürlich auch für diese Bildungen gewöhnlich annehmen, dass nur eine einzige Stelle ihren Ausgangspunkt darstellt, von welcher aus das regellose Wachstum in das umgebende Gewebe erfolgt, sodass hiedurch auch das angrenzende normale Drüsengewebe zum Schwund gebracht wird. Jedenfalls liegt auch für die Drüsenkrebse, welche allseitig von Drüsenparenchym umgeben liegen und die ein expansives Wachstum gegenüber dem letzteren zeigen, kein Grund zu der Annahme vor, dass die Vergrösserung durch ein Fortschreiten der gleichen Wachtumsdegeneration über grössere Epithelcomplexe erfolge, die etwa nacheinander von derselben befallen werden. Auch die Drüsenkrebse wachsen „unicentrisch".

In noch wenig ausgedehnten Drüsenkrebsen hat man bisweilen Gelegenheit, das Wachstum etwas genauer zu

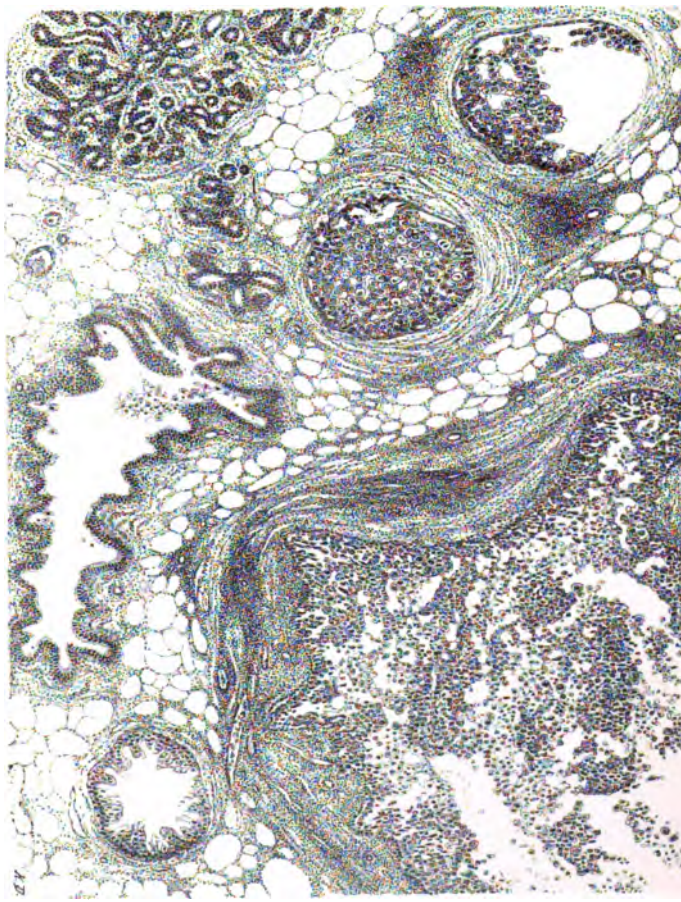

Fig. XXXI.

verfolgen; man sieht dann z. B. bei einem noch sehr umschriebenen Mammakrebs, dass sich zuerst mehrschichtige tubuli bilden, welche allmählich sich mit proliferierten Epithelien ausfüllen, dann die umgebende membrana propria durchbrechen und in das umgebende Bindegewebe bezw. Drüsenparenchym hineinwachsen (Fig. XXXI). Es Fig. XXXI. bilden sich also auch hier zuerst tubulöse Zellschläuche, sodass man auch bei diesen Formen die Berechtigung hat, von einem Adenocarcinom zu sprechen. Bisweilen finden cystische Erweiterungen der mehrschichtigen Verbände statt, indem sich Secrete derselben im Lumen anhäufen und gleichzeitig eine fortschreitende Proliferation zur Vergrösserung der Cystenwand beiträgt. Gewöhnlich tritt aber bald eine gegenseitige Abplattung der Epithelien zu polygonalen Gebilden ein, und gerade diese Krebse stellen das Hauptcontingent zu der Form des sogenannten Carcinoma simplex, bei welchem unter gleichmässiger Wucherung von Stroma und Geschwulstparenchym miteinander in Zusammenhang stehende solide Epithelzapfen von nicht übermässiger Ausdehnung zustande kommen. Natürlich sind auch hier Schwankungen in der Ausbildung des Stroma sowohl nach der Form des weichen Medullarkrebses, wie nach dem Charakter des bindegewebsreichen Skirrhus häufig zu beobachten.

Die Vergrösserung der Krebsgeschwülste geschieht, wie oben erwähnt, in der Regel durch ein infiltrierendes Wachstum, indem immer neue, regellos wuchernde Epithelverbände in das umgebende Organgewebe eindringen. Dabei hängen also alle Teile der Geschwulst untereinander zusammen und das Wachstum ist ein continuierliches. Bei ihrem Vordringen kann die Neubildung auch in die Lymphbahnen und in die Blutbahnen geraten, namentlich ist ein Durchbruch in die Venen auch bei den Carcinomen (ebenso wie bei den Sarkomen) häufig zu beobachten. Dabei können nun die Geschwulstteile durch die Lymphe oder durch den Blutstrom in entfernte Körperbezirke getragen werden und dort entsprechend der ihnen innewohnenden Wachstumsenergie zur Entwicklung neuer Geschwulstknoten von dem gleichen Typus Veran-

Tafel 76.

Fig. 1. **Carcinommetastase in einer Lymphdrüse der Achselhöhle bei primärem Mammacarcinom.** Hämat.-Eosin. Vergr. 90.

1. Bindegewebskapsel.
2. Randsinus.
3. Carcinomzellen in einem Randsinus.
4. Zerfallene Geschwulstmassen.

Fig. 2. **Carcinommetastase in einer subperitonealen Lymphspalte des Darms bei primärem Uteruscarcinom.** Hämat.-Eosin. Vergr. 42.

1. Darmschleimhaut.
2. Submucosa
3. Muscularis
4. Peritoneum.
5. Carcinommetase in einer subperitonealen Lymphspalte.

Figur XXXII.

Lymphangitis peribronchialis carcinomatosa. Carcinommetastasen in den peribronchialen Lymphgefässen bei primärem Mammacarcinom nach Einbruch in die Pleurahöhle. Vergr. 280.

lassung geben; es entstehen Geschwulstmetastasen. Bei der Ausbreitung von Krebsen auf dem Wege des Lymphstromes ist sehr häufig ein retrograder Transport zu constatieren, indem frühzeitig gewisse Lymphbahnen durch Carcinomthromben oder durch wuchernde Geschwulstmassen verlegt werden, sodass dann eine partielle Umkehrung des Lymphstromes stattfindet. Oftmals finden sich schon die Lymphgefässe in der Umgebung eines carcinomatösen Tumors förmlich mit Epithelmassen injiciert (Lymphangitis carcinomatosa); namentlich
Fig. XXXII pflegt dies bei den Lymphgefässen der serösen Häute und der Lunge der Fall zu sein. Man kann dann constatieren, dass das Lumen dieser Gefässe von dichtgedrängten Epithelzellen ausgestopft ist. Das Endothel verhält sich dabei ganz passiv; es kommt entweder zur Atrophie, oder es kann nachträglich bei dem Steckenbleiben von Carcinomemboli, wenn dieselben also im Lymphgefäss gewissermassen festen Fuss fassen, in Wucherung geraten und dann zur Lieferung eines Teiles

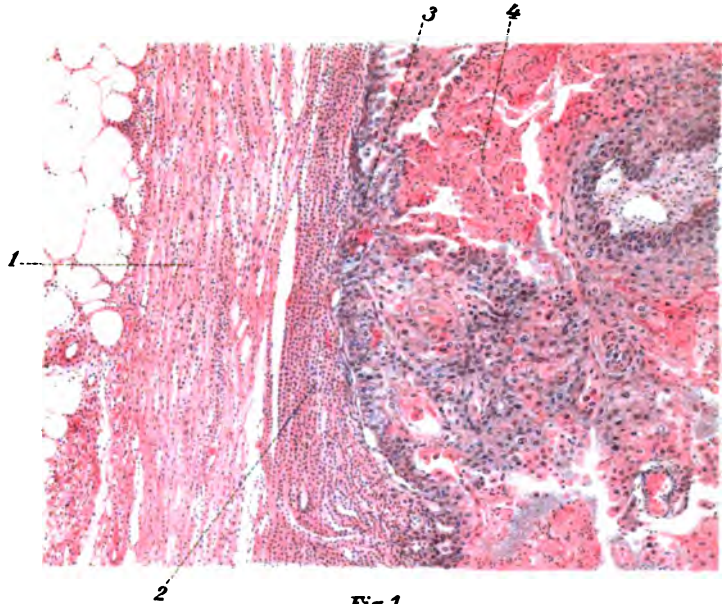

Fig. 1.

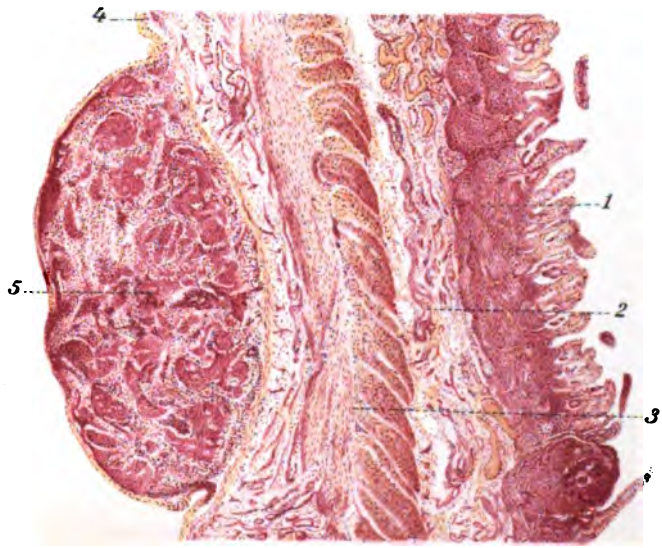

Fig. 2.

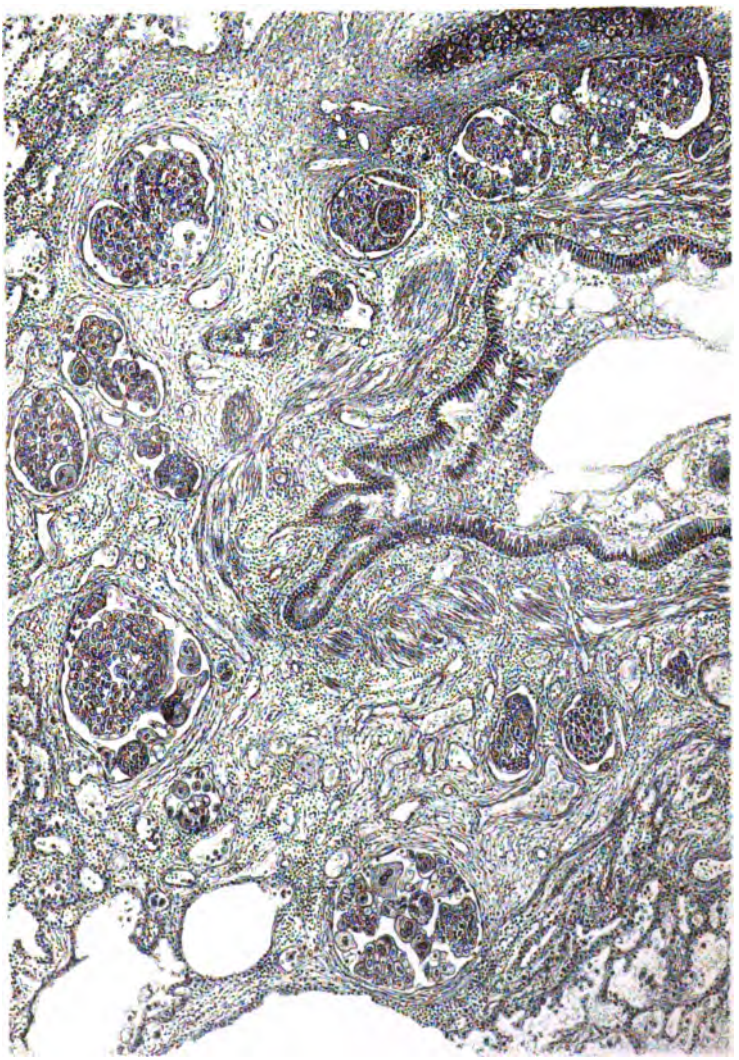

Fig. XXXII.

des Stromas der auf diese Weise entstandenen Geschwulstmetastase herangezogen werden (Borst). In der Lunge findet sich namentlich oftmals eine regelrechte Injection der Lymphgefässe mit Carcinomzellen, wenn die Geschwulst in die Pleurahöhle eingebrochen ist und zur Entstehung einer exsudativen Pleuritis Veranlassung gegeben hat. Es findet dann eine Aufsaugung der in dem Exsudat suspendierten Tumorzellen durch die Stomata der Lymphgefässe und weiterhin eine Proliferation in denselben statt; besonders die peribronchialen und perivasculären Lymphspalten pflegen dann mit Geschwulstthromben erfüllt zu sein. (Fig. XXXII.) (Vgl. auch Taf. 76, Fig. 2).

Werden Carcinomteile durch den Lymphstrom bis in die Lymphdrüsen getragen, so findet zuerst ihre Deposition und erste Ausbreitung in den Sinusräumen, namentlich in den Randsinus statt. Die letzteren können von dicht gedrängten Epithelmassen gänzlich ausgefüllt sein, während die inneren Partien des Lymphdrüsengewebes noch erhalten sind. Bei dem weiteren Wachstum der Geschwulstzellen findet zunächst eine Verdrängung der Lymphocyten unter Verschwinden der Follikel und Bildung des Stromas aus dem Drüsenreticulum statt, später wird die Kapsel der Lymphknoten durchbrochen. Taf. 76. Fig. 1.

Ein Einbruch der Krebsgeschwulst in die Blutbahn entsteht entweder durch Einwucherung in die Capillaren und Fortwachsen der Epithelzapfen in denselben bis in die venösen Gefässe, oder die dünnwandigen Venen werden, zumeist von den perivasculären Lymphgefässen aus, selbst von der Geschwulst durchsetzt und Teile der letzteren nach Durchbruch des Endothels abgeschwemmt. Es kommt dann, wenn der grosse Kreislauf betroffen ist, zu einem Transport in das rechte Herz und weiterhin zu einer Embolie von Lungengefässen durch die Geschwulstpartikel. Wir treffen deshalb sehr häufig, besonders in kleinen Lungenarterien, Carcinomemboli an, wo sie bei ihrem Steckenbleiben gewöhnlich zuerst durch Veranlassung von Gerinnungsvorgängen und Blutkörperchenzerfall in einen Thrombus eingebettet werden. (Taf. 77, Fig. 1.) Bei Carcinomen im Wurzelgebiet des

Tafel 77.

Fig. 1. **Carcinomembolus in der Lunge bei primärem Uteruscarcinom.** Hämat.-Orange. Vergr. 280.
1. Lungenalveolen
2. Muscularis einer Lungenarterie.
3. Thrombus aus Plättchen und Leukocyten bestehend, demselben aufsitzend.
4. Lockere Epithelzellen.

Fig. 2. **Carcinomthrombus in einem Pfortaderzweige der Leber bei primärem Magencarcinom.** Hämat.-Eosin. Vergr. 280.
1. Lebergewebe
2. Wand eines Pfortaderzweiges
3. Lose, in dessen Lumen liegende Carcinomzellen

Pfortadersystems findet man sehr häufig einen Einbruch in Zweige desselben und Verschleppungen der Geschwulstteile in die Leber, wo sie weiterhin nach activer Durchwachsung der Gefässwand zum Keim einer Geschwulstmetastase werden. (Taf. 77, Fig. 1 u. 2).

Taf. 76. Fig. 1 u. 2.

Bei der mikroskopischen Untersuchung von solchen intravasculär gelegenen Carcinomteilen hat man die beste Gelegenheit, sich davon zu überzeugen, dass für die Ausbreitung des Tumors lediglich das Epithel notwendig und massgebend ist. Denn fast immer entstehen Geschwulstemboli nur aus lose oder dicht nebeneinander liegenden Epithelzellen ohne jedes Stroma; das letztere wird ihnen erst am Orte ihrer Ansiedlung von dem umgebenden Gewebe, zunächst vielleicht von den wuchernden Endothelien der Blut- bezw. Lymphgefässe geliefert.

Den Carcinomen an die Seite zu stellen ist die sogenannte maligne Chorion geschwulst, von Marchand als Carcinoma syncytiale oder Choriocarcinom beschrieben. Diese Geschwulstform entwickelt sich vom Epithel der Chorionzotten der Placenta und von den Langhans'schen Zellen. Das Syncytium und die letzteren Zellen sind gewöhnlich in den Muttergeschwülsten gleichmässig deutlich vertreten. Oftmals findet sich die Geschwulstentwicklung gepaart mit der Bildung von Blasenmolen, also jener myxomatösen Degeneration der Chorionzotten, bei welcher ohnehin häufig



Fig. 1.

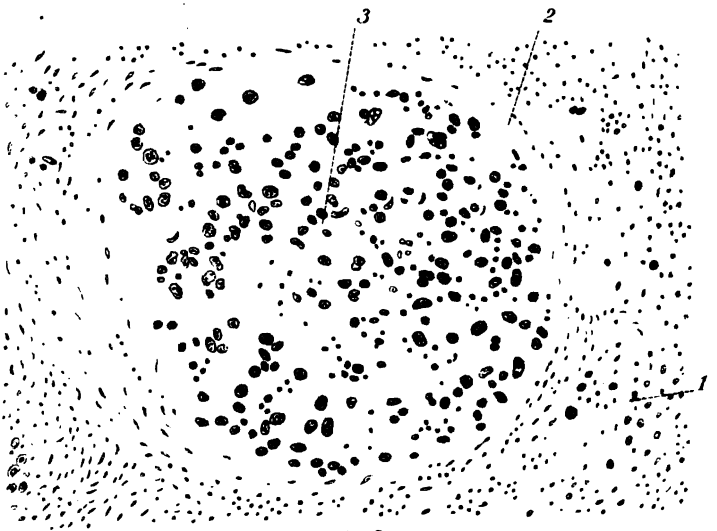

Fig. 2.

Lith. Anst. F. Reichhold, München.

eine Proliferation der Zottenepithelien nachgewiesen werden kann. Der Hauptteil der Geschwulst besteht aus unregelmässigen, breiteren und schmäleren Balken und Bändern einer zusammenhängenden Protoplasmamasse, welche vielfach von Vacuolen durchsetzt ist, in der eine Abgrenzung in einzelne Zellen aber kaum erkennbar erscheint. Die grossen chromatinreichen, oftmals ganz unregelmässig geformten und mit Abschnürungsfiguren versehenen Kerne sind in diese Protoplasmamasse in verschieden dichten Ansammlungen eingestreut. Diese Balken verbinden sich untereinander zu einem Netzwerk, welches die Alveolen umgibt, und in den letzteren liegen wiederum sehr grosse, helle, blasige Zellen mit lichteren Kernen, die sich oftmals in Mitose befinden und die nach ihrer Form und nach den räumlichen Beziehungen zu dem Syncytium als Abkömmlinge der sogenannten Langhans'schen Zellen angesprochen werden müssen.

Die so gebauten Tumoren dringen in die Uterusmuskulatur und in deren Gefässe ein und können bisweilen multiple Metastasen im Körper bilden, namentlich in den Lungen. In den Tochtergeschwülsten ist die syncytiale Anordnung meistens nicht mehr so deutlich erkennbar; die Protoplasmamasse zerfällt hier oft in klumpenartige, vielkernige Riesenzellen, oder in kleinere, einkernige Zellindividuen, auch die Beteiligung der Langhans'schen Zellen ist hier meistens undeutlich geworden.

Endotheliome.

Eine gesonderte Stellung in dem System der Geschwülste nehmen die als Endotheliome bezeichneten Neubildungen ein. Dieselben stehen gewissermassen in der Mitte zwischen den bindegewebigen und den epithelialen Neoplasmen; während sie sich in genetischer Beziehung mehr der ersteren Gruppe nähern und infolgedessen auch vielfach nur als eine Unterabteilung der Sarkome aufgefasst worden sind, müssen sie nach ihrem morphologischen Verhalten vielfach mehr den carcinomatösen Neubildungen zur Seite gestellt werden. Übrigens

ist gerade das morphologische Verhalten makroskopisch und namentlich histologisch, wie wir sehen werden, ein ungemein wechselvolles, sodass es oftmals sehr schwierig erscheint, in einem bestimmten Falle den endothelialen Charakter der Geschwulst richtig zu deuten. Man hat daher vielfach für solche schwierige Übergangsformen den Namen carcinoma sarcomatodes bezw. sarcoma carcinomatodes vorgeschlagen. Da es indessen immer vorzuziehen ist, wenn irgend möglich für die Classificierung eines Tumors das histogenetische Princip zur Grundlage zu machen, so können wir ohne den Begriff des Endothelioms nicht wohl auskommen, und es ist in vielen Fällen leicht möglich, die Genese eines Tumors auf die endothelialen Elemente zurückzuführen.

Wir müssen uns zunächst darüber klar werden, welche Zellen als Endothel angesprochen werden sollen, denn die anatomische Nomenclatur lässt in dieser Beziehung an Einheitlichkeit leider viel zu wünschen übrig. Wir betrachten als Endothelien ohne Rücksicht auf die speciellen Formentwicklungen jene im allgemeinen platten und mosaïkartig aneinandergefügten Zellagen, welche die Blut- und Lymphgefässe, die lymphatischen Spalten des Bindegewebes und die serösen Körperhöhlen auskleiden. In neuerer Zeit sind von vielen Anatomen diese Zellelemente auch als Epithelien bezeichnet worden, aber es erscheint zweckmässig, dieselben von den echten Epithelien abzugrenzen, aus entwicklungsgeschichtlichen und aus pathologisch-anatomischen Gründen. Denn einmal wissen wir durch die neueren Untersuchungen, dass alle diese Gebilde vom mittleren Keimblatt ausgehen, während die echten Epithelien teils ektodermale, teils entodermale Bildungen sind. Ein gewichtiger Grund für die Zusammenfassung der die angeführten Hohlräume auskleidenden Zellen liegt darin, dass wir constatieren können, dass dieselben unter pathologischen Verhältnissen samt und sonders Fibroblasten liefern können, also zellige Elemente, welche als Bindegewebsmutterzellen fungieren und imstande sind aus ihrem Protoplasma collagene, faserige Intercellularsubstanz abzuspalten.

Das mikroskopische Bild der Endotheliome ist ein ungemein wechselvolles; sie gleichen bald mehr dem Typus der echten Epitheliome und zwar sowohl den Adenomen bezw. Cystadenomen, wie den carcinomatösen Neubildungen; mitunter aber ist ihr Bau ein derartig diffuser, dass es schwierig erscheint, dieselben von Sarkomen, namentlich alveolär gebauten Sarkomen, abzugrenzen. Da sich in den Centren der mehr oder minder ausgebreiteten Zellansammlungen häufig Gefässe nachweisen lassen, deren Wandungen in innigem Verbande mit den umgebenden Zellen stehen, so hat man diese Geschwülste sehr häufig auch als Angiosarkome, also Gefässbindegewebsgeschwülste bezeichnet, ein Name, der wohl gerechtfertigt erscheint, wenn eben darunter eine Geschwulst verstanden wird, die ihren Ausgangspunkt von bestimmten (ebenfalls der Bindegewebsreihe angehörigen) Zellbestandteilen der Gefässwand genommen hat. Es ist aber ganz und gar unangängig, jedes reichlich mit Blutgefässen versorgte Sarkom als Angiosarkom zu bezeichnen und darunter etwa eine Combination von Blutgefässgeschwülsten, also Angiomen mit Bindegewebsgeschwülsten von jugendlichem Typus, also Sarkomen zu verstehen. Um derartigen Missverständnissen aus dem Wege zu gehen, ist es wohl überhaupt zweckmässig, den Namen Angiosarkom thunlichst zu vermeiden und statt dessen lieber die Bezeichnung Endotheliom und die sich hieraus weiterhin ergebende Nomenclatur zu acceptieren.

Ähnlich wie bei der Einteilung der typisch gebauten Geschwülste der Gefässe können auch die aus ihren endothelialen Zellen allein hervorgehenden Neubildungen eingeteilt werden in solche, an deren Aufbau sich wesentlich die Endothelien von Lymphgefässen bezw. Lymphspalten beteiligen, und solche die aus den Endothelien von Blutgefässen hervorgehen. Die ersteren würden demnach als Lymphgefässendotheliome oder als Lymphangioendotheliome, die letzteren als Blutgefässendotheliome oder Hämangioendotheliome bezeichnet. Wie wir gleich sehen werden, müssen in die letztere Gruppe ausserdem noch jene Geschwülste gestellt

Tafel 78.

Fig. 1. **Endotheliom der Pleura.** Hämat.-Eosin. Vergr. 385.
1. Verdickte Pleura.
2. Platte Zellen.
3. Protoplasmareiche, polyedrische Zellen.

Fig. 2 **Blutgefässendotheliom** (Peritheliom) **mit hyaliner Entartung, Cylindrom vom Kiefer.** Hämat.-Eosin. Vergr. 280.
1. Erhaltene Endothelien in
2. hyalin entarteten Gefässwandungen.
3. Gewucherte peritheliale Zellmassen.

Figur XXXIII.

Capillarendotheliom vom Hoden mit papillärem Bau. Vergr. 66.
1. Ineinander gewundene Schläuche von gewucherten Endothelien.
2. Cystische Hohlräume mit Endothelien ausgekleidet.
3. Bindegewebsstroma.

Figur XXXIV.

Detail aus dem vorigen. Vergr. 280.
1. Endothelien.
2. Von denselben umschlossene, zum Teil blutkörperchenhaltige Hohlräume.
3. Spärliches, bindegewebiges Stroma.

werden, welche ihren Ursprung von jenen Zellen nehmen, die ebenfalls als Endothelien die Auskleidung von perivasculären Scheiden besorgen. Obgleich die letzteren wesentlich lymphatischer Natur sind, können die aus ihnen hervorgehenden Tumoren von ihrem Grundstock, der Blutgefässwand, nicht getrennt werden. Man bezeichnet die betreffenden Zellen bekanntlich als Perithelien und die von ihnen gelieferten Geschwulstbildungen als Peritheliome.

Die Lymphgefässendotheliome bauen sich im wesentlichen aus Zellsträngen auf, die aus platten, rautenförmigen oder spindelförmigen, dicht aneinander liegenden Zellen bestehen. Diese untereinander zusammenhängenden Stränge und Schläuche können ein sehr verschiedenes Kaliber aufweisen und auf Schnitten natürlich ganz ebenso wie die identisch gebauten epithelialen Geschwülste einen alveolären Bau zeigen. Die Zellstränge werden nämlich aussen von einem gefässführenden Stroma begleitet, dessen Maschen durch die Zellproliferation der Lymphgefässendothelien



Fig.1.

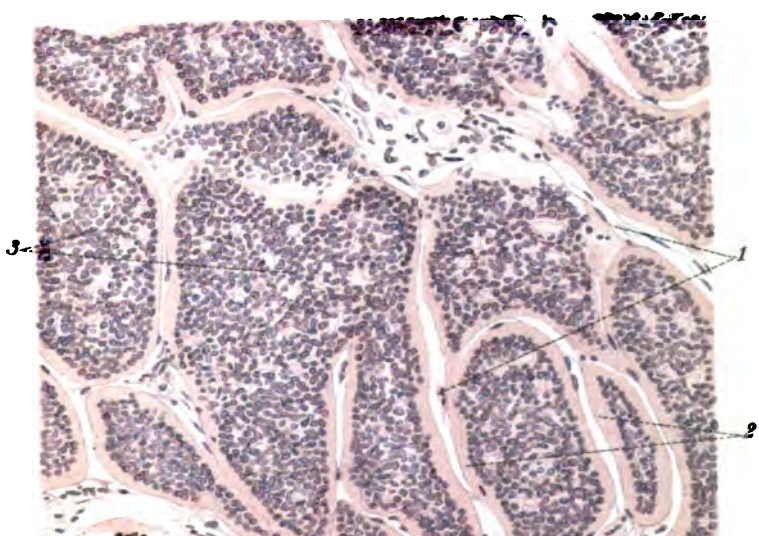

Fig.2.

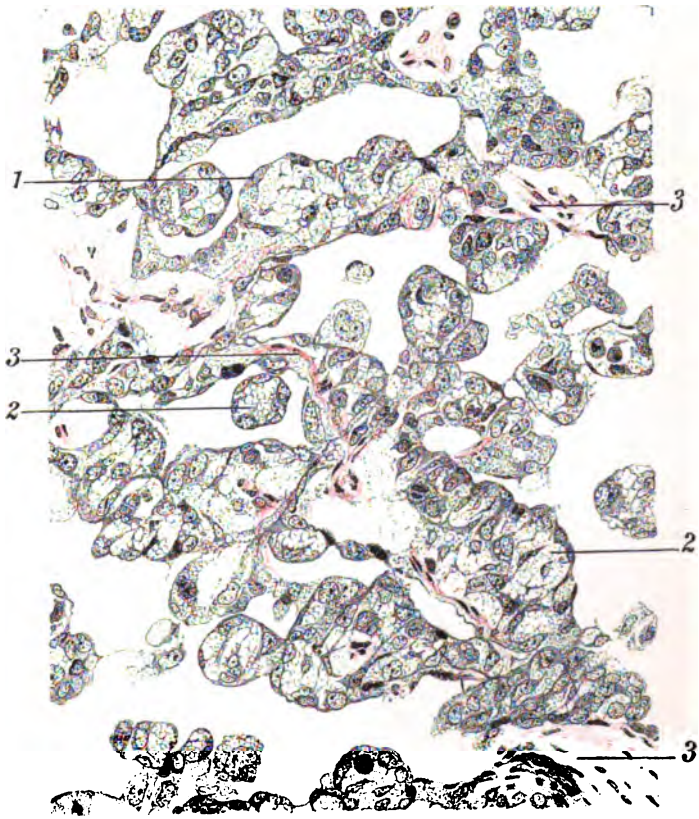

Fig. XXXIV.

auseinandergedrängt und infiltriert werden. Zuweilen findet bei der Wucherung keine vollständige Verlegung der Lumina der betreffenden Lymphgefässe statt, sondern die Proliferation erfolgt hauptsächlich in der Richtung nach aussen, so dass Hohlschläuche und Kanäle mit mehrschichtigen Wandungen entstehen. Die Einzelzellen dieser Schläuche können nun sehr beträchtlich an Protoplasmamasse gewinnen und zu grossen epithelartigen Gebilden anschwellen, wodurch natürlich drüsenförmige Verbände zustande kommen, welche auf den ersten Blick ausserordentlich an das Bild der Adenome, oder wenn sie vielschichtig sind, an den Bau der Adenocarcinome erinnern. Meistens aber lässt sich die innigere genetische und morphologische Zusammengehörigkeit der Zellen des Geschwulstparenchyms und des Geschwulststromas schon dadurch erweisen, dass protoplasmatische Fortsätze von den ersteren bis in das angrenzende Stroma hinein verfolgt werden können und auch gelegentlich zwischen den Zellen eine von Zellausläufern gebildete, geringe Intercellularsubstanz nachweisbar ist. Während sich hiedurch diese Tumoren also deutlich von den Carcinomen abgrenzen, nähern sie sich in bedenklicher Weise dem Typus jener Geschwülste, welche wir oben als alveolär gebaute Sarkome bezeichnet haben. Die Schwierigkeiten für die Classification können thatsächlich so grosse werden, dass aus einzelnen, beliebig der Geschwulst entnommenen Partikeln, bezw. Schnitten von solchen, eine Scheidung zwischen Alveolarsarkom und Endotheliom nicht mehr getroffen werden kann. Es müssen dann namentlich die Randpartien der Geschwulst berücksichtigt werden, an denen man die platten Zellen noch in deutlicher Abgrenzung von dem sich ihnen aussen anschmiegenden Bindegewebe sieht. Tritt die Intercellularsubstanz stark zurück, so entstehen jene Formen, für welche man die oben erwähnten Namen Carcinomasarkom oder carcinoma sarcomatodes erfunden hat.

Aber die Verbindung mit der Intercellularsubstanz kann auch eine so innige, der Übergang der faserhaltigen und langgestreckten Zellen der Geschwulstschläuche in

auseinandergedrängt und infiltriert werden. Zuweilen findet bei der Wucherung keine vollständige Verlegung der Lumina der betreffenden Lymphgefässe statt, sondern die Proliferation erfolgt hauptsächlich in der Richtung nach aussen, so dass Hohlschläuche und Kanäle mit mehrschichtigen Wandungen entstehen. Die Einzelzellen dieser Schläuche können nun sehr beträchtlich an Protoplasmamasse gewinnen und zu grossen epithelartigen Gebilden anschwellen, wodurch natürlich drüsenförmige Verbände zustande kommen, welche auf den ersten Blick ausserordentlich an das Bild der Adenome, oder wenn sie vielschichtig sind, an den Bau der Adenocarcinome erinnern. Meistens aber lässt sich die innigere genetische und morphologische Zusammengehörigkeit der Zellen des Geschwulstparenchyms und des Geschwulststromas schon dadurch erweisen, dass protoplasmatische Fortsätze von den ersteren bis in das angrenzende Stroma hinein verfolgt werden können und auch gelegentlich zwischen den Zellen eine von Zellausläufern gebildete, geringe Intercellularsubstanz nachweisbar ist. Während sich hiedurch diese Tumoren also deutlich von den Carcinomen abgrenzen, nähern sie sich in bedenklicher Weise dem Typus jener Geschwülste, welche wir oben als alveolär gebaute Sarkome bezeichnet haben. Die Schwierigkeiten für die Classification können thatsächlich so grosse werden, dass aus einzelnen, beliebig der Geschwulst entnommenen Partikeln, bezw. Schnitten von solchen, eine Scheidung zwischen Alveolarsarkom und Endotheliom nicht mehr getroffen werden kann. Es müssen dann namentlich die Randpartien der Geschwulst berücksichtigt werden, an denen man die platten Zellen noch in deutlicher Abgrenzung von dem sich ihnen aussen anschmiegenden Bindegewebe sieht. Tritt die Intercellularsubstanz stark zurück, so entstehen jene Formen, für welche man die oben erwähnten Namen Carcinomasarkom oder carcinoma sarcomatodes erfunden hat.

Aber die Verbindung mit der Intercellularsubstanz kann auch eine so innige, der Übergang der faserhaltigen und langgestreckten Zellen der Geschwulstschläuche in

Tafel 79.

Fig. 1. **Endotheliales Psammom der Meningen.** Pikrocarmin. Vergr. 70.

1. Fibröses Stroma
2. Rundliche, concentrisch geschichtete Kalkkörper.
3. Maulbeerförmige Kalkkörper.

Fig. 2. **Endotheliales Cholesteatom von der basis cerebri.** Vergr. 220.

1. Aussere Schicht der Cholesteatomkugeln mit erhaltenen platten Zellen.
2. Innere, kernlose Schicht, aus dünnen Zellplättchen bestehend.

Figur XXXV.

Endotheliom der pia mater. Vergr. 180.

1. Spindelförmige Zellen.
2. Aus denselben hervorgegangene, concentrisch geschichtete Zellkugeln.
3. Hyalin entartete Zellkugeln.

Figur XXXVI.

Mischgeschwulst aus der parotis. Vergr. 80.

1. Schläuche und Zapfen von cubischen Epithelien.
2. Concentrisch geschichtete Kugeln von verhornten Plattenepithelien.
3. Hornmassen.
4. Myxomatöses Bindegewebe.

---

das umgebende Stroma ein so allmählicher werden, dass die Geschwülste in ihrem ganzen Habitus an gewisse zellreiche Fibrome erinnern. Man spricht dann von fasciculär angeordneten Endotheliomen. Zeigen die entstehenden Schläuche eine starke Durcheinanderwirrung und Bildung von Keulen, so haben wir ein plexiform gebautes Endotheliom. Namentlich in den letzteren kann es bisweilen zu concentrisch gestalteten Schichtungskugeln der spindelförmigen Zellen kommen, welche in ihrer Anordnung den epithelialen Schichtungskugeln der Plattenepithelcarcinome sehr ähnlich sind. Es machen sich in ihnen sehr häufig Verklumpungen der zwiebelschalenförmig ineinandergelagerten Zellen mit Bildung von homogen aussehenden, hyalinen Kugeln bemerklich. Die letzteren können wiederum zur Ablagerungsstätte von Kalksalzen werden, und dann entstehen jene eigentüm-



Fig. 1.



Fig. 2.

Lith. Anst F. Reichhold, München.

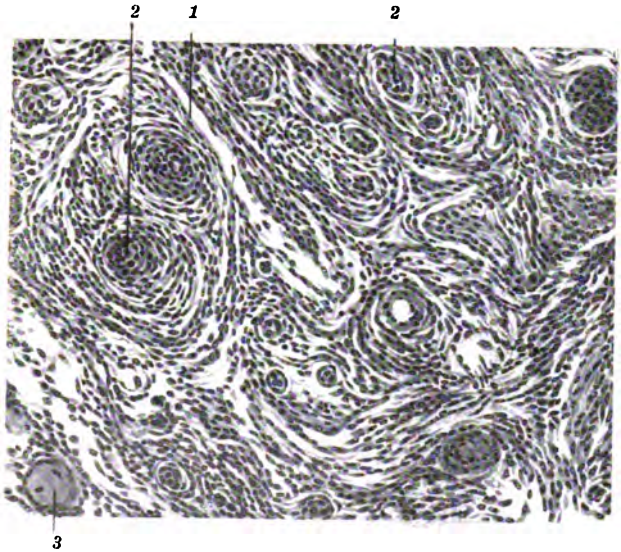

Fig. XXXV.

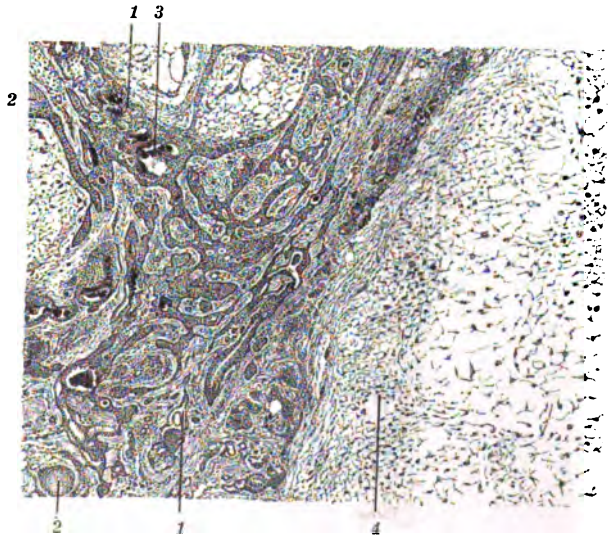

Fig. XXXVI.

lichen, rundlichen oder durch Aneinanderlagerung maulbeerartig gestalteten concentrisch-streifigen Kalkconcremente, welche mikroskopisch die grösste Ähnlichkeit mit den Körnern des sogenannten Hirnsandes (acervulus cerebri) aufweisen. Die so veränderten Endotheliome werden als Psammome bezeichnet; sie haben ihren Sitz hauptsächlich in der dura mater und in den weichen Häuten des Gehirns. Oftmals findet eine sehr vollständige und über weite Strecken ausgebreitete Umwandlung der endothelialen Schläuche in solchen verkalkenden Schichtungskugeln oder in Kalkmassen von cylindrischer, stäbchenförmiger oder knorriger Gestalt statt, sodass zwischen denselben nur mehr ein faseriges Stroma übrig bleibt. Das mikroskopische Bild gewinnt dadurch das Ansehen, als ob es zur Ablagerung von Kalkconcrementen in einem Fibrom, gekommen wäre und nur die genauere Untersuchung über die Bildung dieser Concretionen an den Randpartien der Geschwulst kann Aufschluss über deren Genese erteilen. (Taf. 79, Fig. 1 und Fig. XXXV.) Taf. 79. Fig. 1. Fig. XXXV.

Geschwülste vom Typus der Endotheliome nehmen ihren Ausgang auch von den grossen, platten, ebenfalls als Endotheliom zu bezeichnenden Belagzellen der serösen Häute. Da dieselben bei jedem Wucherungsprocess sehr stark anschwellen und von cubischer oder fast cylindrischer Gestalt werden können, so nähern sich diese Tumoren noch mehr in ihrem morphologischen Verhalten dem Charakter der Carcinome, und man hat dieselben unter Anerkennung der endothelialen Natur ihrer Matrix vielfach auch als „Endothelkrebse" der serösen Häute beschrieben (E. Wagner, Schulz). Die aus diesen Zellen hervorgehenden Neubildungen stellen sich entweder unter dem Bilde diffuser, schwartiger Verdickungen oder als breit aufsitzende, fungöse, ins Lumen der betreffenden Cavitäten einragende Geschwülste dar; meistens zeigen sie ein deutlich alveoläres Gefüge. Die Beziehungen der manchmal sehr grossen, protoplasmareichen, rautenförmigen oder polyedrischen Geschwulstparenchymzellen zu dem umgebenden Stroma sind oftmals sehr innige (Taf. 78, Fig. 1), sodass man gegen die Randbezirke der Alveolen Taf. 78. Fig. 1.

eine ganz allmähliche Abplattung der im Centrum polygonalen, vollsaftigen Zellen gegen die schmalen, spindelförmigen Elemente des umgebenden Stroma's zu erkennt. Das bindegewebige Interstitium kann übrigens auch sehr reichlich angeordnet sein und kann auch in Bezug auf seine Fasersubstanz mächtige Hyperplasien aufweisen, sodass zwischen dicken, vielschichtigen Fasermassen einzelne zeilenförmig eingesprengte Endothelreihen zu liegen kommen. Hiedurch entstehen jene diffusen, schwartigen Verdickungen der serösen Häute, welche manchmal z. B. das ganze parietale und viscerale Peritoneum befallen und die Baucheingeweide in starre, förmliche Bindegewebspanzer einhüllen, Bildungen, welche man früher vielfach auch als diffuse Fibrosarkomatose der serösen Häute beschrieben hat In mehr umschriebener Form, aber ebenfalls in flächenhafter Ausbreitung kommen solche stromareiche Endotheliome im Magen, besonders in der pars pylorica vor. Zu denselben sind sicher sehr viele Fälle von sogenanntem Skirrhus pylori zu rechnen, bei welchem die Schleimhaut intact ist und die ganze Magenwand eine diffuse Verdickung zeigt, die durch die consecutiv eintretende, musculäre Pylorushypertrophie noch erhöht wird. Es ist übrigens durchaus nicht erwiesen, ob die letzteren Formen vom Oberflächenendothel der Serosen oder nicht vielleicht von deren Lymphgefässen ihren Ausgangspunkt nehmen.

Die Blutgefässendotheliome oder Hämangioendotheliome entstehen durch Wucherung des Endothels blutführender Kanäle. Selten werden dabei grosse Gefässe, Arterien oder Venen betroffen, wohl aber können kleine Arterien und namentlich kleinere Venen mit noch deutlich erkennbarer selbständiger Wandung zum Ausgangspunkt solcher Geschwülste werden. Es ist daher zweckmässig, diese Bildungen von den Tumoren, welche offenbar nur aus einer Wucherung von Capillarendothelien, oftmals mit Bildung von wahren Convoluten kanalisierter Endothelsprossen hervorgehen, abzugrenzen und die eigentlichen Hämangioendotheliome von den mikroskopisch deutlich erweisbaren Capillarendotheliomen zu scheiden.

Da hiedurch Zellschläuche entstehen, welche ganz bestimmte Beziehungen zu den Blutgefässen erkennen lassen, so wurden und werden speciell diese Tumoren als Angiosarkome bezeichnet, ein Name, welcher unter den oben angeführten Einschränkungen und im Hinblick auf die mesenchymatöse Geschwulstmatrix wohl zulässig erscheint. Die Capillarendotheliome weisen manchmal einen exquisit papillären Bau auf (Fig. XXXIII u. Fig. XXXIV). Von einem Grundstock von faserigem Stroma erheben sich massenhafte, durcheinandergewirrte Schläuche von dicht aneinanderliegenden, im Innern oftmals hohlen und sogar blutführenden, endothelialen Zellen. Dieselben sind manchmal sehr gross, die Wandungen der Schläuche bisweilen mit einer doppelten oder dreifachen Lage derselben bekleidet, in das Lumen der Schläuche vielfach sprossenartige Vorsprünge oder brückenartige Verbindungen einstrahlend. Aber nicht nur kleine capilläre Hohlräume können von diesen gewucherten Zellen umschlossen werden, sondern dieselben dringen auch in das Bindegewebe ein und kleiden Spalträume in demselben nach Art von Cysten mit einer einfachen oder mehrfachen Lage oder unter Bildung erneuter papillärer Vorsprünge in ihrem eigenen Lumen aus. Fig. XXXIII. Fig. XXXIV.

Den Blutgefässendotheliomen sind an die Seite zu setzen die Peritheliome, d. h. jene Geschwülste, welche ihren Ausgang nehmen von Zellen, die in der Adventitia von Gefässen liegen und genetisch wie morphologisch den Endothelien gleichwertig sind. Aus ihrer Wucherung gehen schlauchartig angeordnete Zellstränge hervor, welche die Blutgefässe aussen mantelartig umhüllen und so dichte Zellconglomerate darstellen können, dass das zwischenliegende Stroma nahezu verschwindet und die Tumoren dann nur aus ineinandergeschlungenen Ranken und Strängen von spindeligen oder polyedrischen Zellen gebildet erscheinen, in deren Centren sich meistens noch gut erhaltene Lumina nachweisen lassen, früher Schlauchsarkome genannt. Das Endothel, welches die ursprünglichen Blutgefässlumina nach innen abgrenzt, ist oftmals noch deutlich erhalten (Taf. 55, Fig. 1 u. 2 u. Taf. 56, Taf. 55. Fig. 1 u. 2. Taf. 56. Fig. 1.

Fig. 1), aber die übrigen Wandungen der Gefässe sind von gewucherten Perithelien völlig durchsetzt, sodass Schichten von ihnen nicht mehr abgrenzbar sind. Natürlich kommt es dabei durch Einbruch der Geschwulstmassen in die Gefässlumina zu vielfachen Blutaustritten in das umgebende Tumorgewebe, zur Bildung von Blutpigment in den letzteren, sodass die ganze Geschwulstmasse von solchem dicht durchsetzt sein und makroskopisch eine diffus rostbraune Verfärbung aufweisen kann (Taf. 55, Fig. 1, 3).

Taf. 55. Fig. 1.

Vielfach spielen sich in den endothelialen Elementen regressive Metamorphosen ab, namentlich sind sie der Schauplatz von hyalinen Entartungen, welche dann immer die Gefässwand befallen und zur Bildung von homogenen, cylindrischen oder kolbig aufgetriebenen Strängen Veranlassung geben. Da sich die letzteren im frischen Zupfpräparat leicht von dem umgebenden Zellmaterial ablösen lassen und dann als glänzende, homogene Cylinder imponieren, so hat man alle diese Bildungen auch als Cylindrome beschrieben. Es ist klar, dass die Lagebeziehungen der primär immer in den Gefässwandungen selbst auftretenden hyalinen Cylinder zu den Zellansammlungen verschieden sein müssen, je nachdem ein eigentliches Blutgefässendotheliom oder ein sogenanntes Peritheliom befallen wird. Im ersteren Falle entstehen an der Oberfläche der gewucherten Endothelstränge hyaline Cylinder (Taf. 56, Fig. 2), im letzteren Falle aber hyaline Schläuche, welche aussen von den gewucherten perithelialen Zellen besetzt sind; im Inneren der hyalinen Cylinder können noch vereinzelte Endothelien nachweisbar sein (Taf. 78, Fig. 2). Auf Querschnitten imponieren die hyalinen Bildungen als Kugeln oder Schollen.

Taf. 56. Fig. 2. Taf. 78. Fig. 2.

In die Gruppe der endothelialen Tumoren gehören auch gewisse, den sogenannten Cholesteatomen beigezählte Neubildungen. Mit dem Ausdruck Cholesteatom soll bekanntlich ebensowenig wie mit dem Namen eines Psammoms über die Natur und Genese des betreffenden Tumors etwas ausgesagt werden, sondern derselbe soll lediglich andeuten, dass es sich um eine mit der Bildung

von glänzenden Perlen und Ablagerung von Cholestearinmassen einhergehenden Geschwulst handelt. Ein grosser Teil der Cholesteatome ist epidermoidaler Natur, aber es geht schon aus dem Zellcharakter des Endothelioms hervor, dass dasselbe unter Umständen ebenfalls zur Bildung von schüppchenartig übereinandergelagerten Zellconglomeraten befähigt ist. Thatsächlich können wir einen grossen Teil der in den weichen Hirnhäuten auftretenden und wohl alle von den plexus choroidei ihren Ausgangspunkt nehmenden Cholesteatome histogenetisch dem Gebiet der Endotheliome zuweisen. Dieselben stellen kugelige oder aus confluierenden Knollen bestehende Geschwülste dar, welche den bekannten seidenartigen oder perlmutterartigen Glanz, grosse Härte und ein trockenes, bröckeliges Gefüge aufweisen. Bei der mikroskopischen Untersuchung findet man die inneren Teile dieser Conglomerate aus kernlosen, übereinandergeschichteten Schüppchen bestehend, während die äusseren Partien noch grosse, blasige, dichtliegende Zellen mit deutlichen Kernen erkennen lassen. Dieselben nehmen ihren Ausgangspunkt von den Endothelien der Subarachnoidealräume oder der Lymphgefässe der plexus.

Eine ganz andere Genese weisen die Cholesteatome auf, welche von der basis cerebri her gegen das Gehirn vordringen und welche auf Inclusionen von epidermoidalen Gewebsresten, meistens in der Gegend der sella turcica zu beziehen sind. Natürlich sind auch die sogenannten Cholesteatome des Mittelohrs nur aus Epidermiszellen hervorgegangen und dürfen nicht den endothelialen Cholesteatomen beigezählt werden. Sie sind häufig auf chronisch-entzündliche Processe mit Einbuchtung von Epidermis in das Mittelohr, oder aber auf metaplastische Vorgänge am Schleimhautepithel zurückzuführen. Bisweilen können sie grössere, den Knochen usurierende Conglomerate darstellen und zeigen bei der mikroskopischen Untersuchung einen concentrisch-streifigen Bau aus teils kernlosen, teils kernhaltigen Epithelien. Eine ähnliche Genese haben die sogenannten Cholesteatome der ableitenden Harnwege, welche im Nierenbecken, in den

Ureteren, der Harnblase und der Urethra beobachtet werden. Sie verdanken ihre Entstehung wohl ausschliesslich metaplastischen Vorgängen des Epithels, welche ihrerseits durch chronisch entzündliche Vorgänge angeregt und unterhalten werden. Es können so weissliche, hahnenkammartig zerklüftete, den betreffenden Schleimhäuten breit aufsitzende Excrescenzen zustande kommen, deren mikroskopische Untersuchung eine Zusammensetzung fast ausschliesslich aus geschichteten oder in concentrischen Lamellen angeordneten Plattenepithelien, manchmal mit gleichzeitiger partieller Verhornung ergibt.

Mischgeschwülste und teratoide Geschwülste.

Man versteht unter Mischgeschwülsten Neubildungen, in welchen gleichzeitig mehrere Gewebsarten nebeneinander auftreten und zwar in der Weise, dass dieselben nicht nur im Verhältniss von Geschwulststroma und Geschwulstparenchym zueinander stehen, sondern dass das Parenchym selbst von verschiedenen Gewebsarten gleichzeitig gebildet wird, wobei natürlich wiederum die Anwesenheit eines gefässführenden Stroma's unerlässlich ist. Die Gewebsarten können dabei eine sehr mannigfache Combination erfahren und bezüglich ihrer entwicklungsgeschichtlichen Ableitung sich weit voneinander entfernen. Da nun eine gleichzeitige Bildung von mehreren, genetisch vollständig verschiedenen Geweben aus einem Grundgewebe nicht anzunehmen ist und auch durch Metaplasie in vielen Fällen nicht erklärt werden kann, so hat man gerade für die Mischgeschwülste von jeher die Entwicklung aus fötal eingeschlossenen Keimen angenommen. Die Cohnheim'sche Theorie über die Geschwulstätiologie besteht also gerade für diese Geschwulsttypen in vollem Umfange zu Recht. Man hat in neuerer Zeit angenommen (Wilms), dass diese Mischgeschwülste hervorgehen aus Keimen, welche auf verschiedenen Stadien der fötalen Entwicklung aus dem geweblichen Zusammenhang ausgeschaltet wurden, später aber proliferieren und, da es sich um indifferentes Bildungsmaterial handelt, in ver-

schiedener Richtung sich ausdifferencieren, die also im postfötalen Leben dieselben Differencierungsvorgänge durchmachen, welche normaler Weise die fötalen Gewebe zeigen. Je früher diese Ausschaltung von Zellcomplexen erfolgt, einer desto weiter gehenden nachträglichen Ausgestaltung sind diese Keime fähig. Es können schon auf sehr frühen Stadien Zellcomplexe, z. B. schon aus den ersten Furchungskugeln, ausgeschaltet werden, und aus diesen entwickeln sich dann unter Umständen jene compliciert zusammengesetzten Tumoren, welche nur auf eine dreiblättrige Keimanlage zurückgeführt werden können und die man als Wundergeschwülste, Teratome oder teratoide Geschwülste bezeichnet.*) Geht ihre Differenzierung so weit, dass förmliche Organe eines Embryo zur Entwicklung kommen, so ist wohl der von Wilms eingeführte Ausdruck „Embryome" gut am Platze. Von den Mischgeschwülsten müssen natürlich ausgeschlossen werden jene Bildungen, welche sicher auf eine echte, doppelte Embryoanlage mit Verwachsung zurückzuführen sind, die man dann als bigerminale Teratome bezeichnen kann.

Die eigentlichen Mischgeschwülste im engeren Sinne kommen hauptsächlich vor in der Niere, in der Harnblase, im vas deferens, in der Vagina, im cervix uteri, in der Mamma, ferner in den Speicheldrüsen (parotis und submaxillaris), in der orbita und am Gaumen. Sie können ein sehr verschieden zusammengesetztes Gemenge von mehr oder minder ausdifferenzierten Geweben bezw. Gewebskeimen enthalten. Bezüglich der quantitativen Verteilung derselben bestehen ebenfalls grosse Unterschiede. Da bei der geschwulstmässigen Ausgestaltung dieser wohl immer präexistierenden Gewebskeime das indifferente, jugendliche Bildungsgewebe mesenchymalen Ursprungs gewöhnlich stark überwiegt, so wurden diese Neoplasmen vielfach einfach mit den Sarkomen zusammen-

*) Früher hat man diese Klasse von Tumoren hauptsächlich aus Verschmelzung von zwei getrennten Keimanlagen mit frühzeitigem Untergang des einen durch Inclusion von Seiten des anderen zurückgeführt.

geworfen und die übrigen dem Sarkomtypus sich nicht einfügenden Gewebselemente entweder völlig ausser acht gelassen oder zur gleichzeitigen Bestimmung des Tumors mit herangezogen. Infolgedessen ist die ältere Nomenclatur dieser Geschwülste eine ungemein complicierte, und wir begegnen in derselben ebenfalls vielfach Namen wie Carcinosarkom oder Myosarcoma carcinomatodes oder Chondrocarcinoma sarcomatodes etc. etc.

In der Niere findet sich bei den in diesem Organ, namentlich im jugendlichen Alter, häufig auftretenden Mischgeschwülsten neben indifferenten Bildungszellen, die ins Ungeheuere gewuchert sein und einen bösartigen sarkomatösen Charakter angenommen haben können, oftmals Muskelgewebe von jener unreifen Form, wie wir es beim Rhabdomyom und Rhabdomyosarkom angetroffen haben; auch glatte Muskelfasern, gelegentlich Knorpel- oder osteoide Substanz können eingesprengt sein. Daneben pflegen epitheliale Bildungen in Form von drüsenähnlichen Schläuchen oder von soliden Epithelnestern und Zapfen vorhanden zu sein, welche von den sarkomähnlichen Zellmassen umgeben sind. Manchmal ist eine deutliche membrana propria entwickelt. Die Metastasen dieser klinisch oftmals sehr bösartigen und deshalb früher vielfach als Krebs bezeichneten Tumoren zeigen manchmal den gleichen Bau wie die Muttergeschwulst, oder sie bestehen lediglich aus dem indifferenten zellreichen Bildungsgewebe und machen dann ganz den Eindruck von rundzelligen oder polymorphzelligen Sarkomen.

Ganz ebensolche Geschwülste entwickeln sich zuweilen in der Scheide und im Cervix uteri. In der Mamma kommen neben tubulösen Epithelverbänden aus Drüsenmaterial Einsprengungen von Plattenepithelien mit verhornenden Schichten, von Schleimgewebe und von osteoiden Massen vor. Namentlich sind die Speicheldrüsen eine Fund-
Fig. XXXVI. grube für derartige Mischgeschwülste, in denen Bindegewebskeime auf allen Stadien der Ausdifferenzierung als Rundzellenlager, Spindelzellenanhäufungen, Schleimgewebe, Fettläppchen, Knorpel- und Knochengewebe beobachtet werden, neben inselförmigen Einsprengungen epithelialer

Schläuche mit einfachen oder mehrfachen Schichten. Zuweilen machen diese schlauchförmigen Verbände in Bezug auf ihre Zellformen und ihr Verhalten zur Nachbarschaft den Eindruck endothelialer Abstammung.

In die Gruppe dieser Tumoren, welche auf Störungen in der Entwicklung zurückzuführen sind, gehören auch eine Reihe von cystischen Bildungen, welche entweder in ihren Wandungen den Bau der äusseren Haut nachahmen und dann als Dermoidcysten bezeichnet werden, oder welche der Structur einer Schleimhaut des Respirations- oder Digestionstractus entsprechen und dann Enterocysten genannt werden. Endlich können sich solche cystische Bildungen auch aus persistierenden Überresten von Kiementaschen entwickeln. Diese Bidungen heissen branchiogene Cysten.

Die Wand der Dermoidcysten besteht gewöhnlich aus einer faserigen Bindegewebshülle, die sich nach innen zu aus einem mehr oder minder gut ausgebildeten Papillarkörper erhebt und an der Innenseite von einem geschichteten Plattenepithel vom Typus der Epidermis bekleidet ist. Dabei können auch die Hautdrüsen, sowie Haare entwickelt sein. Durch Abschuppung von Epidermiszellen, Hornplättchen und Losstossung von Haaren kann das Lumen mit einem sehr mannigfachen, oft mit Fett- und Cholestearinmassen gemischten Inhalt erfüllt werden. Diese Dermoidcysten sind gewöhnlich auf fötale Verlagerungen zurückzuführen. Sie kommen im cutanen und subcutanen Gewebe, ferner innerhalb der Schädel- und Wirbelhöhle, am Hals, im Mediastinum, gelegentlich auch im Abdomen vor.

Von diesen Dermoiden sind zu scheiden die einfachen Epidermoide, deren Innenauskleidung nur von Plattenepithel ohne Anhangsgebilde geliefert wird. Es wurde bereits oben darauf hingewiesen, dass diese Epidermoide unter Wucherung der Epithelzellen und concentrischer Schichtung derselben zu perlartigen Gebilden einen Teil der als Cholesteatome bezeichneten Geschwülste liefern. In diese Gruppe gehören auch die sogenannten traumatischen Epithelcysten, welche

Tafel 80.

Fig. 1. **Teratom vom Perineum** (teratoide Sacralgeschwulst). Hämat.-Eosin Vergr. 30.
1. Bindegewebsstroma
2. Mit Cylinderepithel ausgekleidete Cysten.
3. Drüsenähnliche Epithelverbände.
4. Quergestreifte Muskelfasern.
5 Knorpelinseln.

Fig. 2. **Teratoide Sacralgeschwulst**. Hämat.-Eosin. Vergr. 70.
1. Bindegewebsstroma.
2. Geschichtetes Plattenepithel.
3. Hohes Cylinderepithel
4. Kubisches Epithel.
5. Drüsenschläuche.

---

ihre Entstehung einer Verlagerung von Epidermisteilen in unterliegendes Bindegewebe mit nachträglicher Wucherung der ersteren verdanken.

Unechte Geschwülste, welche manchmal mit Dermoiden oder Epidermoiden verwechselt werden, stellen die Atherome oder Balggeschwülste dar. Dieselben sind den sogenannten Retentionsgeschwülsten beizuzählen und entstehen durch Verschluss von Talgdrüsenausführungsgängen. Die erweiterten Drüsen umkleiden sich mit einer festen Bindegewebsmembran, welche innen meistens von Plattenepithel austapeziert ist; im Lumen dieser Pseudogeschwülste liegt dann Talg, Fett, Cholestearin etc., wodurch die als Grützbrei oder Atherombrei entstehenden Massen gebildet werden.

Mit Schleimhautepithel ausgekleidete Cysten (Enterocysten) finden sich in Mund- und Rachenhöhle, in der Wand des Ösophagus, in verschiedenen Teilen der Bauchwandungen und selbst in der Leber.

Branchiogene Cysten verdanken ihre Entstehung Überresten der Kiementaschen und der Kiemenbogen am Hals. Sie bestehen ebenfalls aus einer bindegewebigen Kapsel und sind entweder mit Plattenepithel oder weit häufiger mit Cylinderepithel bezw. Flimmerepithel ausgekleidet, von welchem sich Krypten in die Tiefe erstrecken können. In der bindegewebigen Wand finden sich häufig follikelähnliche Leukocytenanhäufungen

Fig. 1.

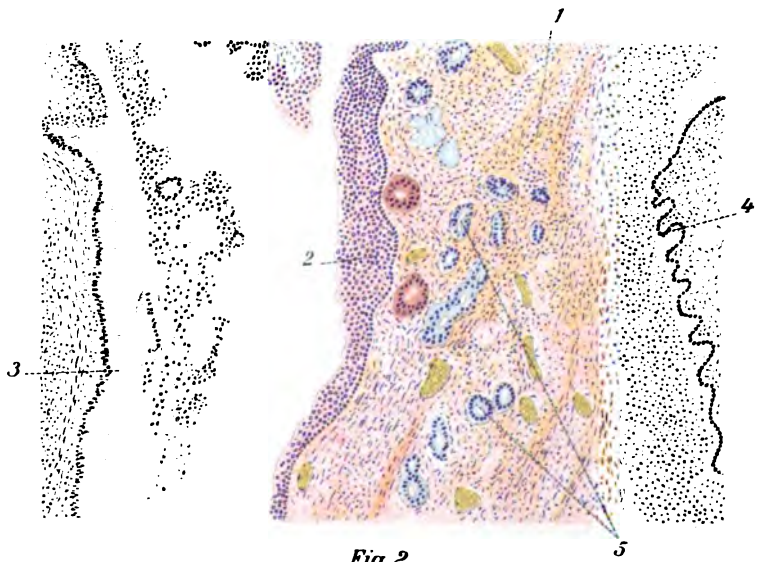

Fig. 2.

und ausserdem manchmal knorpelige Einsprengungen, die auf persistierende Reste der Kiemenbogen zurückzuführen sind.

Die echten Teratome oder teratoiden Geschwülste haben ihren Sitz entweder in den Geschlechtsdrüsen oder am hinteren oder vorderen Stammesende, wo sie als Sacralgeschwülste bezw. teratoide Rachenpolypen zur Beobachtung kommen. Ihre histologische Zusammensetzung ist eine ungemein complicierte und kann nur aus Absprengungen von dreiblätterigen Keimen in entsprechend frühen Embryonalperioden erklärt werden. Die einfachsten Bildungen dieser Art kommen noch im Hoden vor, wo sie meistens aus jugendlichem Bindegewebe mit Einsprengung von Knorpelinseln und epithelialen Verbänden und zwar teils Plattenepithel mit Hornbildung, teils Cylinderepithel sich zusammensetzen. Eine beträchtlich weitere Differenzierung zeigen häufig schon die Teratome der Eierstöcke, indem die mesenchymatösen Anteile der Geschwulst hier oftmals zu wahren Skeletteilen ausdifferenziert sind. Neben Knorpeln finden sich Knochen, gelegentlich mit Gelenkflächen, kieferartige Bildungen, oftmals Zähne mit Zahnbein, Schmelzzellen, Schmelzpulpa und wohl entwickelter Zahnpapille, daneben epidermoidale Bildungen vom Charakter der Dermoidcyten mit Epidermis ausgekleidet und mit losgestossenen Plattenepithelien, Talgmassen, Haaren etc. gefüllt.

Genau dieselbe histologische Zusammensetzung können die Teratome an den Stammesenden aufweisen. Die manchmal sehr umfangreichen Sacralgeschwülste lassen meistens teils cystische, teils solide Bezirke erkennen. Sie werden von einem zellreichen, an vielen Stellen myxomatösen Bindewebe getragen, welches knorpelige oder knöcherne Einsprengungen zeigt (Taf. 80, Fig. 1 u. 2). Daneben finden sich Muskelfasern mit und ohne Querstreifung, Nerven, ausgedehnte Gewebsteile, welche als Centralnervensystemsubstanz mit wohl entwickelter Glia und Ganglienzellen anzusprechen sind. Die epithelialen Bildungen können alle Formen und Arten

Taf. 80. Fig. 1 u. 2.

von Epithel aufweisen. Es finden sich Cysten und tubulöse Hohlräume, die teils mit Cylinder- teils mit geschichtetem Plattenepithel ausgekleidet sind, häufig in der Weise, dass an ein und demselben Kanal sich auf einer Seite cylindrisches bezw. flimmerndes, auf der gegenüberliegenden geschichtetes Plattenepithel findet. Daneben sind alle erdenklichen drüsenartigen Bildungen zu beobachten. Zuweilen finden sich eingestreute Zeilen oder cystische Hohlräume mit einem polyedrischen Epithel, welches dicht mit dunklen Pigmentkörnern ausgefüllt ist, sodass Bildungen vom Typus des Retinapigmentepithels, sogenannte Augenpunkte, entstehen.

Auch die am vorderen Stammesende als Rachenpolypen auftretenden, manchmal umfangreichen Geschwülste zeigen eine ähnliche Zusammensetzung. Sie sind häufig an der Oberfläche mit Haaren besetzt (behaarte Rachenpolypen), können mit gleichartigen Geschwülsten im Cavum des Schädels durch die Schädelbasis durchsetzende Verbindungsbrücken communicieren und ebenfalls ausser einem Gemisch von aus allen drei Keimblättern entstehenden Geweben ausdifferencierte Organe, extremitätenartige Bildungen, Drüsen, Zähne etc. beherbergen. Alle diese Geschwülste können unter dem Namen Embryome subsumiert werden.

Verzeichnis der Tafeln.

Tafel 1. Fig. 1. Multiple capilläre Hämorrhagien im Grosshirn. Hämatox.-Eosin. Vergr 270.

Fig. 2. Hämarrhagische Zertrümmerung des Lymphdrüsengewebes in einem hämorrhagischen Pestbubo. Hämatox.-Eosin. Vergr. 67.

Tafel 2. Fig. 1. Marantischer, weisser Thrombus aus dem rechten Herzvorhof. Hämatox.-Eosin. Vergr. 66.

Fig. 2. Vorgeschrittene Organisation in einem Venenthrombus Hämatox. Orange. Vergr. 66.

Tafel 3. Fig. 1. Organisation eines Venenthrombus. Hämatox.-Eosin. Vergr. 250.

Fig. 2. Geschrumpfter, organisierter, wandständiger Thrombus der Aorta. Hämatox.-Eosin. Vergr 64.

Tafel 4. Fig. 1. Beginnende Thrombosierung in einer kleinen Arterie bei eitrig-fibrinöser Leptomeningitis. Alauncochenille, Weigert's Fibrinfärbung. Vergr. 625.

Fig. 2. Organisierter, zum Teil kanalisiertsr Thrombus der art. brachialis. Hämatox. Orceïn. Vergr. 32.

Tafel 5. Fig. 1. Frischer roter Thrombus aus der vena cruralis. Carmin, Weigert's Fibrinfärbung. Vergr. 16.

Fig. 2. Plättchenthrombus. Carmin, Weigert's Fibrinfärbung. Vergr. 280.

Fig. 3. Frischer roter Venenthrombus. Carmin, Weigert's Fibrinfärbung. Vergr. 280.

Tafel 6. Fig. 1. Kokkenembolie der Nieren bei Pyämie. Alauncochenille Gram Vergr. 500.

Fig. 2. Embolischer Abscess im Myocard bei ulceröser Endocarditis. Hämatox.-Eosin. Gram. Vergr. 67.

Tafel 7. Fig. 1. Fettembolie der Lunge bei Fractur des Oberschenkels. Färbung mit Sudan III. Vergr. 78.

Fig. 2. Carcinomzellenembolie in einem Pfortaderzweig der Leber, bei primärem Carcinom des Magens. Hämatox.-Eosin. Vergr. 280.

Fig. 3. Leberzellenembolie in einer Lebervene bei Eklampsie. Hämatox.-Eosin. Vergr. 78.

Tafel 8. Fig 1. Hochgradige Atrophie der Leberzellen in einer Stauungsleber. Färbung nach Romanowsky mit Methylenblau-Eosin. Vergr. 66.

Fig. 2 Inactivitätsatrophie eines Muskels in einem Amputationsstumpf des Oberschenkels. Hämatox. Vergr. 280.

Tafel 9. Fig. 1. Altersatrophie einer Rippe. Alauncochenille, Bleu de Lyon. Vergr. 40.

Fig. 2. Atrophie der Harnkanälchen in der Niere bei Arteriosklerose. Vergr. 170

Tafel 10. Fig. 1. Trübe Schwellung der Leber bei Scharlach. Frischer Gefrierschnitt Vergr. 300

Fig. 2. Trübe Schwellung der Nieren bei Scharlach. Frisch isolierte Harnkanälchen. Vergr. 300.

Fig. 3. Trübe Schwellung der Leber bei Sepsis. Hämat.-Eosin Vergr. 280.

Tafel 11. Fig. 1. Fettinfiltration der Leber bei Carcinomkachexie. Gefrierschnitt. Sudanfärbung. Vergr 280.

Fig. 2. Fettdegeneration des Myocards bei perniciöser Anämie Gefrierschnitt. Sudanfärbung. Vergr. 280.

Fig. 3. Beginnende Fettdegeneration der Niere bei Scharlach. Gefrierschnitt. Sudanfärbung. Vergr. 280.

Tafel 12. Fig. 1. Amyloide Entartung einer kleinen Milzarterie. Hämat.-Eosin. Vergr. 300.

Fig. 2. Amyloiddegeneration eines Gefässknäuels in einem Glomerulus der Niere. Carmin, van Gieson. Vergr. 260.

Fig. 3. Corpora amyloidea der Lunge, bei chronischer, indurativer Pneumonie. Alauncochenille. Vergr. 160.

Tafel 13. Fig. 1. Corpora amyloidea in der Prostata Hämat.-Eosin. Vergr. 280.

Fig. 2. Amyloiddegeneration in der Niere, bei chronischer Lungen- und Darmtuberculose. Jodgrün. Vergr. 280.

Fig. 3. Diffuse amyloide Entartung der Milz (Speckmilz). Hämat.-Eosin Vergr. 300

Tafel 14. Fig. 1. Schleimige Entartung der Carcinomzellen in einem Carcinoma gelatiniforme des Magens. Hämat.-Eosin. Vergr. 80.

Fig. 2. Schleimbildung in einem papillären Cystadenom des Ovarium. Hämat.-Eosin. Vergr. 625.

Fig. 3. Kolloidbildung in einer parenchymatösen Struma. Hämat.-Eosin. Vergr. 280.

Fig. 4. Kolloidbildung in einer Schrumpfniere. Alauncochenille-Nigrosin. Vergr. 280.

Tafel 15. Fig. 1. Hyaline Entartung in einem Glomerus und hyaline Cylinder bei chronischer Nephritis. Hämat.-Eosin. Vergr. 280.

Fig. 2. Hyaline Entartung des Bindegewebes in einem corpus fibrosum ovarii. Hämatox. Orange. Vergr. 280.

Tafel 16. Fig 1. Hyaline Entartung der Glomeruli in einem organisierten Infarct der Niere. Hämatox.-Orange. Vergr. 67.
Fig. 2. Hyalines Fibrin in einer diphtheritischen Pseudomembran der Epiglottis. Alaunchochenille, Weigert's Fibrinfärbung. Vergr. 745.

Tafel 17. Fig. 1. Verkalkung der Nierenepithelien bei acuter Sublimatintoxikation. (5 Tage.) Delafield Hämat. Vergr. 300.
Fig. 2. Verkalkung in der Aortenwand bei Arteriosklerose und Atheromatose. Hämat.-Eosin. Vergr. 42.

Tafel 18. Fig. 1. Blutpigment aus einem alten, apoplektischen Herd des Grosshirns. Hämat.-Eosin. Vergr. 280.
Fig. 2. Hämosiderin in einem alten apoplektischen Herd des Grosshirns. Carmin-Ferrocyankalium und Salzsäure. Vergr. 280.
Fig 3. Pigmentierung der Lunge bei brauner Induration. Hämat.-Eosin. Vergr. 300

Tafel 19. Fig. 1. Hämosiderosis der Leber, bei perniciöser Anämie. Hämat. Eosin. Vergr. 280.
Fig. 2 Pigmentierung des Gehirns bei chronischer Malaria. Hämat.-Eosin. Vergr. 280.

Tafel 20. Fig. 1. Stauungsikterus der Leber bei Carcinom des Pankreaskopfes. Hämat.-Eosin. Vergr, 280.
Fig. 2. Piegmentierung der Haut bei morbus Adissonii. Hämat.-Eosin. Vergr 280.

Tafel 21. Fig 1. Anthrakosis der Lunge; Ablagerung von Kohlepigment im perivasculären Bindegewebe. Alaun-cochenille. Vergr. 300.
Fig. 2. Naevus pigmentosus der Haut vom Fussrücken. Frisches Zupfpräparat. Vergr. 260.
Fig. 3. Argyrosis der Niere. (Vom Menschen). Carmin. Vergr. 280.

Tafel 22. Fig. 1. Vom Rande eines frischen, anämischen Infarctes der Niere. Vergr. 70.
Fig. 2. Haut bei seniler Gangrän. Vergr. 280.

Tafel 23. Fig. 1. Karyorrhexis in einem frischen, anämischen Infarct der Niere. Carmin-Pikrinsäure. Vergr. 850.
Fig. 2. Beginnende Verkäsung in einer tuberculösen Pneumonie Carmin. Weigert's Fibrinfärbung. Vergr. 625.

Tafel 24. Fig. 1. Nekrosierende Enteritis bei Urämie. Carmin. Vergr. 40.
Fig. 2. Brandblase von der Katzenpfote. 3 Tage nach Auftropfen von heissem Siegellack. Hämat.-Eosin. Vergr. 66.

Tafel 25. Fig. 1. Wundheilung; 4 Tage alte Schnittverletzung der Zunge vom Kaninchen. Färbung mit Haidenhain's Eisenhämat.-Eos. Vergr. 280.

Tafel 26a. 14 Tage alte Laparatomiewunde der Bauchhaut. Vergr. 40.

Tafel 26b. 14 Tage alte Laparatomiewunde der Bauchhaut, Detail des vorigen. Vergr. 125.

Tafel 27. Fig. 1. Stichverletzung der Hornhaut vom Menschen, 14 Tage alt. Alauncoch. van Gieson Vergr. 40.

Fig. 2. Detail des vorigen. Vergr. 280

Tafel 28. Fig. 1. 4 Tage alte Muskelwunde vom Kaninchen. Eisenhämat. Haidenhain-Eosin. Vergr. 300.

Fig. 2. 7 Tage alte Schnittwunde der Leber vom Kaninchen. Hämat. van Gieson. Vergr. 80.

Tafel 29. Fig. 1 und Fig. 2. Absterben der Epidermis in transplantierten Hautstückchen nach Réverdin-Thiersch. Eisenhämat. Haidenhain-Eosin. Vergr. 280.

Fig. 3. 8 Tage alter Callus am Kaninchen-Femur. Carmin-Bleu de Lyon. Vergr. 16.

Tafel 30. Fig. 1. Leukocyten aus einem frischen Muskelabscess. Hämat.-Orange. Vergr. 625

Fig. 2. Wanderzellen aus dem Bindegewebe eines Nasenpolypen Hämat.-Eosin. Vergr. 625.

Fig. 3. Mastzellen aus lupösem Granulationsgewebe. Carmin Gentianaviolett. Vergr. 1500

Fig. 4. Fibroblasten aus dem Bindegewebe des Kaninchenohrs, 3 Tage nach Jodpinselung. Eisenhämat. Haidenhain-Eosin. Vergr. 625.

Fig. 5. Fremdkörperriesenzelle mit Inclusion von Hornschuppen von einem Fall von lupus hypertrophicus. Carmin-Gram Vergr. 625.

Fig. 6. Tuberculöse Riesenzelle mit pseudopodienartigen Ausläufern aus einer tuberculösen Peritonitis. Hämat.-Eosin Vergr. 625

Tafel 31. Fig. 1. Leukocytenansammlung in ektatischen Venen bei phlegmonöser Entzündung der Haut. Hämat.-Eosin. Vergr. 70.

Fig. 2. Leukocytenwanderung im Bindegewebe einer Herzklappe bei mykotischer Endocarditis. Hämat.-Eosin. Vergr 625.

Tafel 32. Fig. 1. Acute eitrige Keratitis. Hämat.-Eosin. Vergr. 200.

Fig. 2. Detail vom vorigen. Vergr. 625.

Tafel 33. Fig. 1. „Parenchymatöse Entzündung der Leber"; trübe Schwellung, Vergiftung durch Oxalsäure, Hämat.-Eosin. Vergr. 280.

Fig 2. Eitriger Katarrh in einem kleinen Bronchus. Hämat.-Eosin. Vergr. 280.

Tafel 34. Fig. 1. Entzündung des grossen Netzes vom Meerschweinchen, 3 Tage nach Injection einer Suspension von Lykopodiumkörnern. Hämat.-Eosin. Vergr. 625.

Fig. 2. Frische, eitrig-fibrinöse Pleuritis. Carmin, Weigert's Fibrinfärbung. Vergr. 280.

Tafel 35. Fig. 1. Diphtherie der Uvula. Carmin, Weigert's Fibrinfärbung. Vergr. 40.
Fig. 2. Teilstück aus dem vorigen. Vergr. 300.
Tafel 36. Fig. 1 Croupöse Pneumonie, graue Hepatisation. Alauncochenille, Weigert's Fibrin- und Elastinfärbung. Vergr. 280.
Fig. 2. Fibrinöse Pericarditis in vorgeschrittener Organisation. Pikrocarmin. Vergr. 67.
Tafel 37. Fig. 1. Tuberkel aus der Lunge mit deutlichem Reticulum. Hämat.-Eosin. Orceïn. Vergr. 320.
Fig. 2. Diffuses tuberculöses Granulationsgewebe der Niere. Hämat.-Orange. Vergr. 280.
Tafel 38. Fig. 1. Exsudative, tuberculös-käsige Hepatisation der Lunge. Alauncochenille, Weigert's Fibrin- und Elastinfärbung. Vergr. 280.
Fig. 2. Verkäsung in einem Tuberkel der weichen Hirnhäute. Hämat.-Eosin. Vergr. 645.
Tafel 39. Reticulierter Tuberkel aus dem Zwerchfellperitoneum. Vergr. 150.
Tafel 40. Fibröse Tuberkel der Lungenspitze (schieferige Induration). Vergr. 20.
Tafel 41. Gumma aus der Leber vom Neugebornen. Vergr. 280.
Tafel 42. Fig. 1. Aktinomykose der Pleura. Alauncochenille Gram. Vergr 42.
Fig. 2. Zupfpräparat von aktinomykotischem Granulationsgewebe, mit reichlichen, fingerförmig gestalteten Keulen. Vergr. 745.
Fig 3. Botryomycesdruse aus botryomykotischem Granulationsgewebe der Lunge vom Pferd. Vergr. 200.
Tafel 43. Fig. 1. Hartes Fibrom (Narbenkeloid) von der Haut des Armes. Hämat.-Eosin. Vergr. 80.
Fig. 2. Fibrom von der Wange. Vergr. 350.
Tafel 44. Fig. 1. Fibröser Polyp der Nase. Pikrocarmin. Vergr. 280
Fig. 2. Schleimhautpolyp aus der Nase. Hämat.-Eosin Vergr. 92.
Tafel 45. Fig. 1. Chondrom aus der Lunge. Hämat.-Eosin. Vergr. 65.
Fig. 2. Chondrom aus der parotis. Hämat.-Eosin. Vergr. 280
Tafel 46. Fig 1. Osteom der Lunge. Hämat. Bleu de Lyon. Vergr 75.
Fig. 2. Osteom der Schilddrüse. Hämat. Bleu de Lyon. Vergr. 100.
Tafel 47. Fig. 1. Leiomyom des Uterus. Hämat.-Eosin. Vergr. 280.
Fig. 2 Rhabdomyom der Niere Pikrocarmin. Vergr. 625.
Tafel 48. Fig. 1. Zellen aus einem sogenannten Gliom der Retina, frisch isoliert. Vergr. 675.
Fig. 2. Gliom des Grosshirns. Hämat.-Eosin. Vergr. 625.
Fig. 3. Amputationsneurom (sogen. Stumpfneurom) vom nervus ichiadicus. Weigert's Markscheidenfärbung. Vergr. 80.

Tafel 49. Fig 1 Hämangioma fibromatosum vom Hals. Hämat.-Eosin. Vergr. 160.
Fig. 2. Naevus vasculosus von der Haut des Bauches. Hämat.-Eosin. Vergr. 150.

Tafel 50. Fig. 1. Angiocavernom der Leber. Hämat.-Eosin. Vergr 70.
Fig. 2. Lymphangioma vom Hals. Hämat.-Eosin. Vergr. 250.

Tafel 51. Grosszelliges Sarkom der Haut. Hämat.-Eosin. Vergr. 280.

Tafel 52. Fig. 1. Fibroma sarcomatosum der Epiglottis. Hämat.-Eosin. Vergr. 625.
Fig. 2 Spindelzellensarkom aus dem Gehirn. Hämat.-Eosin. Vergr. 300.

Tafel 53. Fig. 1. Fibroma sarcomatosum der Leistendrüsen; frisches Zupfpräparat. Vergr. 280.
Fig 2. Spindelzellensarkom des Uterus. Hämatox.-Eosin. Vergr. 250.
Fig. 3. Sarcoma myxomatosum vom Gehirn. Hämatox.-Eosin. Vergr. 250.

Tafel 54. Fig. 1. Polymorphzelliges Sarkom der Nase mit deutlicher Zwischensubstanz. Hämat.-Eosin. Vergr. 280.
Fig. 2. Grosszelliges Sarkom vom Mesenterium. Hämat.-Eosin. Vergr. 280.

Tafel 55. Fig. 1. Peritheliom (sogen. Angiosarkom) vom Unterschenkel. Hämat.-Eosin. Vergr. 60.
Fig. 2. Peritheliom (sogen. Schlauchsarkom) der Leber. Hämat.-Eosin. Vergr. 95.

Tafel 56. Fig. 1. Detail des vorigen. Vergr 320.
Fig. 2. Hämangioendotheliom (Cylindrom) der Parotis. Hämat.-Eosin. Vergr. 280.
Fig. 3. Alveoläres grosszelliges Rundzellensarkom vom Periost. Hämat.-Eosin. Vergr. 250.

Tafel 57. Fig. 1. Periostales Rundzellensarkom vom Schädel. Carmin. Vergr. 280.
Fig. 2. Riesenzellensarkom vom Unterkiefer. (Epulis sarcomatosa.) Vergr. 250.

Tafel 58. Fig. 1. Chondroma sarcomatosum vom Kiefer. Hämat.-Eosin. Vergr. 70.
Fig. 2. Osteoides Sarkom der Mamma. Hämat.-Eosin. Vergr. 320.

Tafel 59. Fig. 1. Lymphosarkom aus dem Mediastinum. Hämat.-Eosin. Vergr. 300.
Fig. 2. Polymorphzelliges Sarkom mit Riesenzellen aus dem Gehirn. Carmin. Vergr. 300.

Tafel 60. Fig. 1. Melanosarkom der Haut. Hämat.-Eosin. Vergr. 42.
Fig. 2. Melanosarkom der chorioidea. Hämat.-Eosin. Vergr. 300.

Tafel 61. Fig. 1. Frisch isolierte Zellen aus einem metastasischen Melanosarkom des Peritoneums; verschieden grosse, dunkle Pigmentschollen. Vergr. 280.

Tafel 61. Fig. 2. Zellen aus einem metastatischen Melanosarkom des Knochenmarkes; frisch isoliert. Vergr. 280.
Fig. 3. Frisch isolierter Glomerulus aus der Niere bei allgemeiner Melanosarkomatose. Vergr. 280.
Fig. 4. Melanosarkommetastase im Peritoneum. Hämat.-Eosin. Vergr. 320.

Tafel 62. Fig. 1. Adenoma tubulare der Mamma. Hämat.-Eosin. Vergr. 80.
Fig. 2. Adenoma tubulare fibromatosum der Mamma. Hämat.-Orange. Vergr. 80.

Tafel 63. Fig. 1. Aus einem papillären Cystadenom des Ovars, Querschnitt einer Papille. Hämat.-Eosin. Vergr. 220.
Fig. 2. Aus einem papillären Cystadenom des Ovars. Hämat.-Eosin. Vergr. 80.
Fig. 3. Papilläres Cystadenom des Ovars. Hämat.-Eosin. Vergr. 150.

Tafel 64. Fig. 1. Papilläres Adenom vom Rectum. Hämat.-Eosin. Vergr. 98.
Fig. 2. Polypöses Adenom vom Rectum. Hämat.-Eosin. Vergr. 42.

Tafel 65. Fig. 1. Multiloculäres, glanduläres Cystom des Ovariums. Hämat.-Eosin. Vergr. 35.
Fig. 2. Papilläres Cystom des Ovariums. Hämat.-Eosin. Vergr. 80.

Tafel 66. Fig. 1. Atypische Epithelwucherung vom Rand eines Ulcus cruris. Hämat.-Eosin. Vergr. 70.
Fig. 2. Papilläres Epitheliom von der Haut mit Hornperlen (Hornwarze). Hämat.-Eosin. Vergr. 20.

Tafel 67. Fig. 1. Papilläres Epitheliom (condyloma acuminatum vom labium majus). Hämat.-Eosin. Vergr. 20.
Fig. 2. Aus einem papillären Epitheliom vom labium majus (condyloma acuminatum). Carmin. Vergr. 80.

Tafel 68. Fig. 1. Papilläres Epitheliom von der Blase (Zottenpapillom). Hämat.-Eosin. Vergr. 35.
Fig. 2. Aus einem Zottenpapillom der Blase. Hämat.-Eosin. Vergr. 40.

Tafel 69. Fig. 1. Nebennierentumor aus der Niere. Hämat.-Eosin. Vergr. 250.
Fig. 2. Adenocarcinom der Leber, von den Gallengängen ausgehend. Hämat.-Eosin. Vergr. 100.

Tafel 70. Fig. 1. Adenocarcinom vom Rectum. Hämat.-Eosin. Vergr. 42.
Fig. 2. Adenocarcinom von der Parotis. Carmin. Vergr. 180.

Tafel 71. Fig. 1. Carcinom des Penis. Hämat.-Eosin. Vergr. 80.
Fig. 2. Parasitenähnliche Bildungen in Carcinomperlen aus einem Carcinom der Unterlippe. Hämat.-Eosin. Vergr. 640.

Tafel 72. Fig. 1. Epithelverhornung in einem Hautcarcinom des Penis. Hämat.-Eosin. Vergr. 640.

Tafel 72. Fig. 2. Verhornung in einem Carcinom der Haut von der grossen Zehe. Carmin-Gramfärbung. Vergr. 625.

Tafel 73. Fig. 1. Carcinoma simplex der Mamma. Hämat.-Eosin. Vergr. 50.

Fig. 2. Metastase eines carcinoma simplex in der dura mater. Hämat.-Eosin. Vergr. 150.

Tafel 74. Fig. 1. Skirrhus der Mamma. Hämat.-Eosin. Vergr. 50.

Fig. 2. Aus einem carcinoma simplex der Mamma mit teilweiser schleimiger Entartung der Zwischensubstanz. Hämat.-Eosin. Vergr. 200.

Tafel 75. Fig. 1. Aus einem Gallertcarcinom der Mamma. Hämat.-Eosin Vergr. 56.

Fig. 2. Aus einem Gallertcarcinom des Magens. Hämat.-Eosin. Vergr. 72.

Tafel 76. Fig. 1. Carcinommetastase in einer Lymphdrüse der Achselhöhle bei primärem Mammacarcinom. Hämat.-Eosin. Vergr. 90.

Fig. 2. Carcinommetastase in einer subperitonealen Lymphspalte des Darms bei primärem Uteruscarcinom. Hämat.-Eosin. Vergr 42.

Tafel 77. Fig. 1. Carcinomembolus in der Lunge bei primärem Uteruscarcinom Hämat.-Orange. Vergr. 280.

Fig. 2. Carcinomthrombus in einem Pfortaderzweige der Leber bei primärem Magencarcinom. Hämat.-Eosin. Vergr. 280

Tafel 78. Fig. 1. Endotheliom der Pleura. Hämat.-Eosin. Vergr. 385.

Fig. 2. Blutgefässendotheliom (Peritheliom) mit hyaliner Entartung. Cylindrom vom Kiefer Hämat.-Eosin. Vergr. 280.

Tafel 79. Fig 1. Endotheliales Psammom der Meningen. Pikrocarmin. Vergr. 70.

Fig. 2. Endotheliales Cholesteatom von der basis cerebri. Vergr. 220.

Tafel 80. Fig. 1. Teratom vom Perineum (teratoide Sacralgeschwulst). Hämat.-Eosin. Vergr. 30.

Fig. 2. Teratoide Sacralgeschwulst. Hämat.-Eosin. Vergr. 70.

Verzeichnis der eingeschalteten Figuren.

Figur I. Diapedesisblutung aus einer kleinen Vene im ausgespannten Froschmesenterium.
Figur II. Atrophie des subepicardialen Fettgewebes bei seniler Atrophie des Herzens. Vergr. 300.
Figur III. Hyaline Degeneration in den Glomeruli in einem alten Niereninfarct. Vergr. 280.
Figur IV. Verkalkung der Nierenepithelien bei Sublimatvergiftung Gefrierschnitt, nach Schwefelsäurezusatz. Vergr. 280.
Figur V. Verkalktes Epitheliom der Haut. Vergr. 300.
Figur VI. Harnsäureinfarct der Niere vom Neugebornen. Frisch isolierte Harnkanälchen aus der Marksubstanz, teilweise erfüllt von kugeligen und drusenartigen Concrementen. Vergr. 280.
Figur VII. Tätowierung der Haut des Vorderarms. Vergr. 150.
Figur VIII. Atypische, mitotische Figuren aus einem grosszelligen Sarkom des Periost's. Vergr. 745.
Figur IX. Zellen aus einem grosszelligen Sarkom. Vergr. 745.
Figur X. Infiltratives Wachstum eines kleinzelligen Sarcoms im Muskel. Vergr. 70.
Figur XI. Aus einem weichen myxomatösen Fibrom der Nasenschleimhaut.
Figur XII. Chondrom des Sternums; frischer Gefrierschnitt. Vergr. 320.
Figur XIII. Osteom der dura mater. Dünnschliff. Vergr. 70.
Figur XIV. Glioma sarcomatosum der rechten Grosshirnhemisphäre. Vergr. 280.
Figur XV. Grosszelliges Sarkom bei allgemeiner Sarkomatose; Metastase im musculus pectoralis major. Vergr. 385.
Figur XVI. Sarkom aus dem Gehirn mit sehr stark entwickelter Zwischensubstanz. Vergr. 300.
Figur XVII. Alveolär gebautes Sarkom. Vergr. 320.
Figur XVIII. Polymorphzelliges Sarkom des Oberkiefers. Vergr. 300.
Figur XIX. Myxosarkom vom Kiefer. Vergr. 280.
Figur XX. Liposarkom vom Peritoneum. Vergr 80.
Figur XXI. Sarcoma ossificans vom Kiefer. Vergr. 70.

Figur XXII. Lymphosarkom der inguinalen Lymphdrüsen; frisch isolierte Zellen. Vergr. 300.
Figur XXIII. Multiples Myelom von den Rippen; frisch isolierte Zellen. Vergr. 300.
Figur XXIV. Pigmentnaevus von der Brusthaut des Neugebornen. Vergr. 65.
Figur XXV. Adenoma pericanaliculare der Mamma. Vergr. 80.
Figur XXVI. Adenoma intracanaliculare der Mamma. Vergr. 280.
Figur XXVII. Aus einem polypösen Carcinom des Rectum's; frisches Zupfpräparat. Vergr. 70.
Figur XXIII. Skirrhus der Mamma. Vergr. 70.
Figur XXIX. Hornkrebs von der Haut der Zehe; frisches Zupfpräparat. Vergr. 300.
Figur XXX. Plattenepithelcarcinom von der Kopfhaut mit vorgeschrittener Verfettung der Zellen. Vergr. 500.
Figur XXXI. Carcinoma simplex der Mamma. Vergr 70.
Figur XXXII. Lymphangitis peribronchialis carcinomatosa. Carcinommetastasen in den peribronchialen Lymphgefässen bei primärem Mammacarcinom nach Einbruch in die Pleurahöhle. Vergr. 280.
Figur XXXIII. Capillarendotheliom vom Hoden mit papillärem Bau. Vergr. 66.
Figur XXXIV. Detail aus dem vorigen. Vergr. 280.
Figur XXXV. Endotheliom der pia mater. Vergr. 180.
Figur XXXVI. Mischgeschwulst aus der Parotis. Vergr. 80.

Sach-Register.

A.

Abnützung, S. 38.
Abscess. S. 30, 36, 175.
Abscess, embolischer, Taf. 6, Fig. 2.
Abschnürungsprocesse, S. 174.
Acervulus cerebri, S. 86, 375.
Acidalbuminat, S 49.
Adergeflecht, S. 86.
Adipocire, S. 57.
Adipositas, S. 53, 252.
Adipositas cordis, S. 54.
Adenom, S. 333, 338.
Adenom, alveoläres, S. 340.
Adenom, folliculäres, S. 340.
Adenom, tubulöses, S. 340.
Adenoma fibromatosum, Taf. 62, Fig. 2.
Adenoma intracanaliculare, Fig. XXVI, S. 341.
Adenoma pericanaliculare, Fig. XXV, S. 341.
Adenoma tubuläre, Taf. 62. Fig. 1.
Adenocarcinom, Taf. 69, Fig. 2, Taf. 70, Fig. 1, Taf. 70, Fig. 2, S. 362.
Adenofibrom, S. 242, 249.
Adenocystosarkom, S. 242.
Adenofibroma myxomatodes, S.340.
Adenomyom, S. 267.
Adenomyxom, S 340.
Akanthom, S. 336.
Aktinomykose, Taf. 42, Fig. 1, S. 213.
Albuminöse Degeneration, S. 64.
Alkalialbuminate, S. 49, 173.
Alkannatinktur, S. 62.
Aloinvergiftung S. 96.
Alterserscheinungen S. 39, 129.
Altersatrophie, Taf. 9, Fig. 1.
Altmann'sche Granula, S. 52, 59, 125.
Alveolär gebautes Sarkom, Fig. XVII.
Amitose, S. 174, 198.
Ammoniak, S. 188.
Amputationsneurom, Taf 48, Fig. 3, S 159, 274.
Amyloiddegeneration, Taf. 12, Fig. 2, S. 64.
Amyloiddegeneration, localisierte, S. 71.
Amyloiddegeneration der Niere, Taf 13, Fig. 2, S. 236, 239.
Amyloide Entartung, Taf. 12, Fig. 1.
Amyloide Entartung der Leber, S. 68.
Amyloide Entartung der Niere, S. 69.
Amyloide Entartung der Milz, Taf. 13, Fig. 3, S. 70.
Amyloide Entartung des Herzens, S. 70.
Amyloide Entartung der Muskeln, S. 71.
Amyloidose, S. 68
Anaplasie, S. 221.
Anämie, acute pernic, S. 103.
Anämischer Infarct der Niere, Taf. 22, Fig. 1.
Angiom, S. 282.
Angioma arteriale plexiforme, S. 282.

Angioma cavernosum, S. 285.
Angiocavernom, Taf. 50, Fig. 1.
Angiomyom, S. 269.
Angiosarkom, Taf. 55, Fig. 1, S. 285, 371, 377.
Anthrakosis, S. 31, 113.
Anthrakosis der Lunge, Taf. 21, Fig 1.
Antimonvergiftung, S. 2, 59.
Arcus senilis, S 60.
Argyrie, S 116.
Argyrosis, Taf. 21, Fig. 3.
Arsenikvergiftung, S. 24, 59.
Arteriolithen, S. 21, 96.
Arteriosklerose, S. 96.
Assymetrische Mitosen, S. 225.
Astrocyten, S 277.
Atherom, S 384.
Atheromatose, S. 94.
Atrophie, Fig. 2, Taf. 8, Fig. 1, S. 38.
Atrophie, active, S. 38.
Atrophie bei Arteriosklerose, Taf. 9, Fig. 2
Atrophie, braune, S. 41.
Atrophie, excentrische, S. 43.
Atrophie infolge gestörter Ernährung S. 46.
Atrophie, neuropathische, S. 46.
Atrophie, numerische, S. 38.
Atrophie, passive, S. 38.
Atrophie, senile, S. 39.
Attractionsphären, S. 13, 224.
Atypische Epithelwucherung Taf 66, Fig. 1, S. 357.
Atypische mitotische Figuren, Fig. VIII.
Augenpunkte, S. 386.
Aussatz, S. 212.

B.

Bakterienembolie, S. 29.
Bakterienproteïne, S. 173.
Becherzellen, Taf. 14, Fig. 2, S. 73, 219, 238, 363.
Beweglichkeit, amöboide, S. 138.
Bigerminale Teratome, S. 381.
Bilirubin, S. 8, 103, 106.
Bilirubininfarct, S. 107.
Bindegewebsneubildung, S. 138.
Bindegewebscallus, S. 155.
Bioblasten, S. 52.
Blasenmolen, S. 368.
Blasenpapillom, S. 334.
Blastom, S. 216.
Blastomyceten, S. 217, 232.
Blattern, schwarze, S. 179.
Bleivergiftung, S. 91, 116.
Bleisaum, S. 116.
Blutgefässendotheliom, Taf. 78, Fig. 2, S. 371, 376.
Blutkuchen, S. 9.
Blutpigment, Taf. 18, Fig. 2.
Blutplättchen, S. 11.
Blutung per rhexin, S. 1.
Blutung per diabrosin, S. 1.
Bösartige Geschwülste, S. 222.
Botryomyces, S. 225.
Botrymycesdruse, Taf. 42, Fig. 5.
Bowmann'sche Membran, S. 149.
Brandblase, Taf. 24, Fig. 1, S. 126.
Branchiogene Cysten, S. 383, 384.
Bromvergiftung, S. 125.

C.

Calcification, S. 85.
Callus, Taf. 29, Fig. 3, S. 154.
Callus, intermediärer, S. 155.
Callus, myelogener, S. 155.
Callus, periostaler, S. 155.
Cancer, S. 229.
Cancroid, S. 357.
Cancroidperlen, S. 151, 236, 359.
Cantharidin, S. 188.
Capillarendotheliom, Fig. XXXIII, S. 376.
Carbolvergiftung, S. 59.
Carcinom, S. 349.
Carcinom des Penis, Taf. 71, Fig. 1.
Carcinomembolus, Taf. 77, Fig. 1.
Carcinommetastase in einer Lymphdrüse, Taf. 76, Fig. 1.
Carcinommetastase in einer Lymphspalte, Taf. 76, Fig. 2.
Carcinomparasiten, S. 359.

Carcinomperlen, Taf. 71, Fig. 2, S. 359.
Carcinomthrombus, Taf. 77, Fig. 2.
Carcinomzellen, S. 220, 293.
Carcinomzellenembolie, Taf. 7, Fig. 2.
Carcinoma gelatineforme, S. 75.
Carcinoma sarcomatodes, S. 370, 374.
Carcinoma simplex, Taf. 37, Fig. 2, Taf. 73, Fig. 1, Taf. 74, Fig. 2, Fig. XXXI, S. 356, 365.
Carcinoma syncytiale, S. 368.
Carcinosarkom, S. 351, 373, 382.
Carnification, S. 187.
Cavernom, S 285.
Centrales Osteosarkom, S. 321.
Centrales Wachstum, S. 228.
Centrosomen, S. 224.
Chemotaxis, S. 173.
Chinolinblau, S. 62.
Chloasma, S. 111.
Chlorom, S. 330.
Chlorose, S. 106.
Cholecystitis polyposa, S. 338.
Cholestearin, S. 62, 95, 100.
Cholesteatom, Taf. 79, Fig. 2, S. 378, 383.
Chondrom, Taf. 45, Fig. 1, Taf. 45, Fig. 2, S. 97, 254.
Chondrom, branchiogenes, S. 258.
Chondrom des Sternums, Fig XII.
Chondrofibrom, S 259.
Chondromyxom, S. 259.
Chondrosarkom, S. 259, 295, 317.
Chondroma cysticum, S 257.
Chondroma myxomatodes, S. 257.
Chondroma sarcomatosum, Taf. 58, Fig 1, S. 317.
Chondroitinschwefelsäure, S 65, 66.
Chorea gravidarum, S. 26
Chordom, S. 256.
Choriocarcinom, S. 368.
Chorionzotten, S. 368.
Chromatinverlust, S. 162.
Chromatophoren, Taf. 60, Fig. 1, 3, S. 109, 111, 327.
Chromatosomen, S. 224.
Chylangiom, S. 290.
Circulationsstörungen, S. 1.
Clivus Blumenbachi, S 256.
Coagulationsnekrose, S. 32, 90, 120, 204.
Coagulationshyalin, S. 83, 84.
Coagulationsvorgang, S. 83.
Cocaïnvergiftung, S. 125.
Cohnheim'sche Theorie, S. 380.
Colliquation, S 37, 125, 243.
Colloid, S. 77, 236.
Colloidkropf, S. 237.
Colloidbildung in einer Struma, Taf 14, Fig. 3.
Colloidbildung in der Niere, Taf. 14, Fig. 4, S. 355.
Colloide Degeneration, S. 77.
Combinationsformen, S. 248.
Compressionsthrombus, S. 16.
Concremente, S 86, 99.
Concrementartige Ablagerungen, S. 71.
Condylome, S. 337.
Condyloma acuminatum, Taf. 67, Fig. 1.
Condyloma latum, S. 209.
Conglutinationsriesenzelle, S. 141, 198, 307.
Contractile Zellen, S. 7, 140.
Cornu cutanum, S. 336.
Corpora amyloidea, Taf. 13, Fig. 1.
Corpora amyloidea der Lunge, Taf. 12, Fig. 3.
Corpora flava, S. 72.
Corpora versicolorata, S. 72.
Croup, S. 190.
Croupöse Pneumonie, Taf. 36, Fig. 1, S. 185.
Cruor, S. 5, 9.
Cylinderepithel, S. 357, 361.
Cylinderepithelcarcinom, S. 356.
Cylindrom, Taf. 56, Fig. 2, S. 85, 237, 378.
Cystadenom, Taf. 14, Fig. 2, S. 343.
Cystadenoma phyllodes, S. 345.
Cystenpolyp, S. 247.
Cystom, S. 343.
Cystom, glanduläres, Taf. 65, Fig. 1.
Cystom, multiloculäres,
Cystom, papilläres, Taf. 65, Fig. 2.

Cystoma papilliferum, S. 346.
Cystöses Adenom, S 345.
Cytodiaerese S 175.

D.

Deckzellengeschwülste, S 190.
Deckzellencarcinom, S. 357.
Deconstitutionsprocesse, S 122.
Degeneration, S. 47
Degeneration, albuminöse, S. 47.
Degeneration, colloide, S. 341.
Degeneration, körnige, S. 47.
Degeneration, paralytische, S. 16.
Degeneration, schleimige, S. 72, 341.
Degeneration, wachsartige, S. 85
Degenerationsvorgänge, S. 354.
Degenerationsprodukte in Epithelzellen, S. 3 9.
Demarkationslinie, S. 190.
Dermoidcyste, S. 3c3.
Desmoid, S. 244.
Desmoider Faserstoff, S 182.
Diapedesisblutung, S. 1, 101, Fig. 1.
Diabetes mellitus, S. 56, 63.
Diphtherie, Taf. 35, Fig. 1, S. 188,
Dissociation, S. 26.
Druckatrophie, S. 44.
Drüsenpolyp, S. 247.
Drüsenzellen, S. 357.
Dysenterie, S. 68.

E.

Eburneation, S. 260.
Ecchinococcus, S. 97.
Einschmelzung puriforme, S. 16.
Eintrocknung, S. 204.
Eisenreaction, S. 103, 105.
Eiterung, S. 68.
Eitriger Katarrh, Taf. 33, Fig. 2.
Eklampsie, puerperale, S. 26.
Ekchondrom, S 254.
Ekchondrosen, S. 254.
Ekchondrosis sphenoocipitalis physalifora, S. 256.
Elastica posterior, S. 149.
Elektrische Insulte, S. 118.
Elephantiasis, S. 248, 290.
Embolie, S. 22.
Embolie paradoxe, S. 23.
Embolus, S. 23.
Embryom, S. 219, 381, 386.
Emigration, S. 166, 169.
Empyem, S. 170
Encephaloid, S. 299,
Enceplalomalacie, S. 37, 125.
Enchondrom, S 254.
Endarterien, S 32.
Endophlebitis deformans S. 20.
Endothel, S 370.
Endothelkrebs, S. 375.
Endotheliom, Taf. 78, Fig. 1, S. 97, 283, 305, Fig. XXXV.
Endothelsprossen, S. 186.
Endothelzellen, S 139.
Enostom, S. 263.
Entdifferencierung, S 221.
Enteritis, nekrosierende, Taf. 24, Fig. 1.
Entmischung, tropfige, S. 121.
Enterocyste, S 383, 384.
Entzündung, Taf. 34, Fig. 1, S. 163.
Entzündung, eitrige, S. 169
Entzündung, interstitielle, S. 168.
Entzündung, parenchymatöse, S 52, 167.
Eosinophile Zellen, S. 140, 246.
Epidermoid, S. 383.
Epitheliale Neubildung, S. 331.
Epithelverhornung, Taf. 72, Fig. 1.
Ependym, S 71.
Ephelides, S. 111
Epithelioider Verband, S. 137.
Epithelioide Zellen, S. 220.
Epithelioidzellensarkom, S. 313.
Epitheliom verkalkendes, S. 98, Fig V.
Epithelwucherung, atypische, S. 151, 2 8.
Epulis, S 312.
Epulis sarcomatosa, Taf 57, Fig. 2.
Erectile Tumoren, S. 284.
Erfrierung, S. 83, 118, 188.
Erweichungsherd, S. 37.
Erweichungszellen, S. 280.
Erythrocytoschisis, S. 11.

Exercierknochen, S. 261.
Expansives Wachstum, S. 228.
Exostosen, cartilaginöse, S. 261.
Exostosen, continuierliche, S. 261.
Exostosen, discontinuierliche, S. 261.
Exostosen, parostale, S. 261.
Exsudation, S 166, 177.
Exsudatzellen S. 133.

F.

Faserstoffige Umwandlung, S. 182.
Fäulniserscheinungen, S. 122.
Fermentthromben, S. 24.
Fernwirkung, S. 204
Fettdegeneration, S. 53, 56.
Fettdegeneration der Leber, Taf 11, Fig. 1.
Fettdegeneration des Myocards, Taf. 11, Fig. 2.
Fettdegeneration der Niere, Taf. 11, Fig. 3.
Fettige Degeneration der Geschwülste, S. 229.
Fettembolie, Taf. 7, Fig. 1, S. 28, 57.
Fettgewebe, S. 70.
Fettinfiltration, S. 53, 56.
Fettkörnchenzellen, S. 37, 60.
Fettnekrose, S. 98.
Fettpräcipitation, S. 57.
Fettsäurekrystalle, S. 95.
Feuermal, S. 283.
Fibrin, S. 132, 200.
Fibrinferment, S. 180.
Fibringerinnsel, S. 9.
Fibrinogene Substanz, S. 180.
Fibrinoid, S. 127, 205.
Fibrinoide Degeneration, S. 182.
Fibrinoide Substanz, S, 201, 204, 234.
Fibroadenom, S. 247.
Fibrinöse Pericarditis, Taf. 36, Fig. 2.
Fibrinthromben, S. 180.
Fibroblasten, S. 18, 35, 137, 186, 214, Taf. 25, 3, Taf. 30, Fig. 1.
Fibroepitheliale Geschwülste, S. 242, 333.
Fibrolipom, S. 249.
Fibrom, S. 97, 240, Taf. 43, Fig. 2.
Fibrom der Nasenschleimhaut, Fig. XI.
Fibrom der Nerven, S. 273.
Fibrom, hartes, Taf. 43, Fig. 1, S. 243.
Fibrom, petrificierendes, S. 245.
Fibrom, weiches, S. 245.
Fibroma angiomatodes, S. 248.
Fibroma cavernosum, S. 248.
Fibroma cysticum, S. 247.
Fibroma lipomatodes, S. 249,
Fibroma myxomatodes, S. 245.
Fibroma ossificans, S. 245, 264.
Fibroma sarcomatosum, Taf. 52, Fig. 1, Taf. 53, Fig. 1, S. 315.
Fibroma teleangiectaticum, S. 248, 285.
Fibröse Pneumonie, S. 187.
Fibröser Polyp, Taf. 44, Fig. 1.
Fibröser Tuberkel, Taf. 40.
Fibröse Umwandlung, S. 206, 210.
Fibromyom, S. 249, 266.
Fibrosarkom, S. 250, 306, 315.
Fibrosarcoma myxomatodes, S. 303.
Fleischwärzchen, S. 135.
Flickgewebe, S. 35, 130, 216.
Fragmentatio myocardii, S. 50.
Fremdkörperriesenzellen, Taf. 30, Fig. 5, S. 308.
Fresszellen, S. 140.

G.

Gallenfarbstoff, S. 100, 219.
Gallencapillaren, S. 107.
Gallenpigment, S. 101, 106.
Gallenstein, S. 100.
Gallertcarcinom, Taf. 75, Fig. 1, Fig. 2.
Gangrän, senile, Taf. 22, Fig. 2.
Gelenkhöhle, S. 187
Gerinnung, S 5.
Gerinnungscentren, S. 5, 10, 180.
Gerinnungsvorgang, S. 120.
Gerüsthyperchromatose, S. 123.
Geschwür, diphtheritisches, bez. diphteroides, S 190
Geschwülste, S. 216

Geschwülste der Bindesubstanzgruppe, S 218.
Geschwülste, gutartige, S. 222.
Geschwulstmetastasen, S. 27, 366.
Geschwulstparenchym, S. 218.
Getreidegrannen, S 214.
Gewebsnekrose, S. 188.
Gewebsneubildung, S. 134.
Gipskrystalle S 91.
Gipsreaction, Fig IV, S. 86, 235, 257.
Gitterfiguren, S. 322.
Glandula thyreoidea, S 77.
Gliom, S. 275.
Gliom, centrales, S. 280
Gliom des Grosshirns, Taf. 48, Fig. 2
Gliom der Retina, Taf. 48, Fig. 1.
Glioma durum, S 277.
Glioma molle, S 277.
Glioma sarcomatodes, S. 279.
Glioma sarcomatosum, Fig. XIV.
Glomerulus, Taf. 15, Fig. 1.
Glykogen, S 62, 239, 271, 348.
Glykogendegeneration, S 62.
Gmelin'sche Reaktion, S. 107.
Graaf'scher Follikel, S. 40, 346.
Granulationsgeschwulst, S. 191, 217.
Granulationsgewebe, S. 135.
Granulationsgewebe, diffuses, S 202.
Granulierung, basophile, S. 174.
Granulierung der Leukocyten, S. 174.
Granulierung, eosinophile S. 174.
Granulierung, neutrophile, S. 174
Greisenbogen, S 60
Grosszelliges Sarkom, Fig. XV, Taf 54, Fig. 2, S. 300.
Grosszelliges Spindelzellensarkom, S 305.
Gumma, S 209.
Gumma der Leber, Taf. 41.
Gummigeschwulst, S. 211.
Gummischleim, S. 63.

H.

Hämamöben, S. 105.
Hämangiom S. 282.
Hämangioma cavernosum, S. 283.
Hämangioma fibromatosum, Taf. 49. Fig. 1.
Hämangioendotheliom, Taf. 56, Fig. 2, S. 371, 376.
Hämangioma hypertrophicum, S. 283.
Hämangioma simplex, S. 283.
Hämangioma teleangiectaticum, S. 283.
Hämatoidin, S. 8, 101.
Hämatoidin, amorphes, Taf. 18. Fig. 1, 3.
Hämatoidinkrystalle, Taf. 18, Fig. 1, 5.
Hämochromatose, S. 103.
Hämofuscin, S. 104.
Hämoglobin, S. 100.
Hämorrhagie, Taf. 1, Fig. 1, S. 1.
Hämosiderin, Taf. 18, Fig. 2, S 7, 101, 103.
Hämosiderosis, S. 102.
Hämosiderosis der Leber, Taf. 19. Fig. 1.
Hämosiderinkrystalle, S. 8.
Hämosiderinreaction, S. 112.
Harnsäureinfarct, S. 100.
Harnsäureinfarct der Niere, Fig. VI.
Harnstein, S. 99.
Hassal'sche Körperchen, S. 89.
Hauthorn, S. 336.
Hautverbrennung, S. 24.
Heilung, S. 130.
Hepatisation, Taf. 36, Fig. 1.
Herzfehlerzellen, S. 101.
Heterologe Geschwülste, S. 222.
Himbeerpolyp, S. 247.
Hippomelanin, S. 112.
Hirnsand, S. 86, 375.
Histogene Wanderzellen, S. 144.
Histoide Geschwülste, S. 218.
Histolyse, S. 175.
Hohlkerne, S S. 310.
Homogenisierung, S. 82.
Homologe Geschwulst, S. 222.
Hornhaut, S. 149.
Hornkrebs, Fig. XXIX.
Hornwarze, Taf. 66, Fig. 2.
Howship'sche Lakunen, S. 43, 157, 322.

Humor aqueus, S. 149.
Hunter'scher Schanker, S. 208.
Hyalin, S. 79, 189, 236.
Hyalin, conjunctivales, S. 81.
Hyalin, degeneratives, S. 81.
Hyalin, epitheliales, S. 81.
Hyalin, hämatogenes, S. 83.
Hyalin, secretorisches, S. 81.
Hyaline Degeneration, S. 79.
Hyaline Degeneration in den Glomeruli, Fig. III.
Hyalines Fibrin, Taf. 16, Fig. 2.
Hyaline Entartung, Taf. 15, Fig. 1.
Hyaline Entartung des Bindegewebes, Taf. 15, Fig. 2.
Hyaline Entartung der Glomeruli, Taf. 16, Fig. 1.
Hyaline Substanz, S. 64, 67.
Hyalosomen, S. 73.
Hygroma colli cysticum, S. 290.
Hyperchromatose, S. 224.
Hypernephroide Geschwulst, S. 348.
Hypernephrom, S. 290, 348.
Hyperostosen, S. 260.
Hypophysis cerebri, S. 77.

I.

Inactivitätsatrophie, Taf. 8, Fig. 2.
Ischämie, S. 188.
Ichthyotische Hautwarzen, S. 336.
Induration, braune, Taf. 18, Fig. 3, S. 101.
Indurationsprocess, S. 207.
Infarcierung, S. 23, 188.
Infarcierung, blutige, S. 3.
Infarct, S. 26, 31, 119.
Infarct, anämischer, S. 33.
Infarct, hämorrhagischer, S. 33.
Infarct im Centralnervensystem, S. 37.
Infectiöses Granulom, S. 191.
Infiltration, kleinzellige, S. 142, 144, 199, 351.
Infiltratives Wachstum, Fig. X, S. 229.
Infiltrierendes Wachstum, S. 365.
Inselförmige Überhäutung, S. 151.
Initialsklerose, S. 208.
Ikterus, S. 106.
Ikterus, hämatogener, S. 106.
Ikterus, hepatogener, S. 106.

J.

Jodglycerin, S. 63.
Jodoformvergiftung, S. 59, 91.
Jodothyrin, S. 77.
Jodreaction, S. 65, 79.

K.

Kachexia strumipriva, S. 76.
Kalk, S. 85.
Kalkablagerung, präparatorische, S. 88.
Kalk, fettsaurer, S. 98.
Kalkdegeneration, S. 87.
Kalk im Bindegewebe, S. 94.
Kalkmetastase, S. 99.
Kalkreaction, S. 86.
Kalksalze, S. 21.
Karyolysis, Taf. 23, Fig. 1, 2, S. 122, 234.
Karyorrhexis, Taf. 23, Fig. 1, S. 123, 205, 232.
Katarrh, S. 75.
Katarrh, eitriger, S. 175.
Katastrophe, S. 118.
Keloid, Taf. 43, Fig. 1.
Keratin, S. 236.
Keratohyalin, S. 255.
Keratohyalinkörnchen, S. 359, Taf. 72, Fig. 1, 2.
Keratitis, eitrige, Taf. 32, Fig. 1.
Kernfasern, S. 306.
Kernschläuche, S. 270.
Kernteilungsfiguren, multipolare, S. 224.
Kernteilung, S. 148.
Kernwandhyperchromatose, Taf. 16, Fig. 2, 4, Taf. 23, Fig. 1, 4, S. 123, 232.
Kiementaschen, S. 383.
Klasmatocyten, S. 124, 144.
Knochenbildung, S. 258.
Knochenmarksriesenzelle, S. 27.

Kohn'sche Stigmen, Taf. 36, Fig. 1, 4, S. 185.
Kokkenembolie. Taf. 6, Fig. 1, S. 29.
Körnchenkugeln, S. 37. 60, 281.
Körnchenzellen, S. 126, 281.
Krebserreger, S. 232.
Krebsgeschwulst, S. 349.
Krebsmilch, S. 231.
Krebsparasiten, S. 233.
Kupfervergiftung, S. 91.
Kurzstrahler, S. 278.

L.

Lamina elastica anterior, S. 149.
Langhans'sche Tuberkelriesenzellen, S. 199.
Langhans'scher Typus, S. 309.
Langhans'sche Zellen, S. 368.
Langstrahler, S. 277.
Laparatomiewunde, Taf. 26, a.
Leberfleckе, S 111, 289.
Lebernarbe, S. 158.
Leberzellenembolie, Taf. 7, Fig. 3, S. 25.
Leichenerscheinungen, S. 59.
Leichenwachs, S. 57.
Lentigines, S. 111, 289.
Lepra, S. 212
Lepra anästhetica, S. 213.
Leukocyten, Taf. 30, Fig. 1, S. 142, 144
Leukocytenansammlung, Taf. 31, Fig. 1.
Leukocyten, mononucleäre, S. 174.
Leukocyten, polynucleäre, S. 133.
Leukocytenwanderung, Taf. 31, Fig. 3.
Leukocytoide Zellen, S. 144.
Leukocytose, S 134.
Leiomyom des Uterus, Taf. 47, Fig. 1.
Leiomyoma, S. 264.
Linsenfleck, S 289
Lipom, S. 252.
Lipoma annulare colli, S 252.
Lipoma durum, S. 253.
Lipoma myxomatodes, S. 253.
Lipoma petrificans, S. 253.
Lipomatosis, S. 53.
Lipomatosis hepatis, S. 55.
Lipomatosis musculorum, S. 54.
Liposarkom, Fig. XX, S. 316
Lithopädion, S. 99.
Locomotion, S. 138.
Löffler'scher Diphtheriebacillus, S. 188.
Lungenschwarz, S. 113
Lykopodiumkörner, Taf. 34, Fig. 1.
Lykopodiumsporen, S. 141.
Lymphangiectasie, S. 28-.
Lymphangiectatisches Fibrom, S. 248.
Lymphangioendotheliom, S. 371.
Lymphangiom, S. 282.
Lymphangioma, Taf. 50, Fig. 2. S. 288.
Lymphangioma cavernosum, S. 288.
Lymphangioma cysticum, S. 288.
Lymphangioma hypertrophicum, S. 288.
Lymphangioma simplex, S. 288.
Lymphangitis carcinomatosa, Fig. XXXII, S. 366.
Lymphgefässendotheliom, S. 371.
Lymphocyten, S. 144, 174.
Lymphorrhoe, S. 289.
Lymphosarkom, Taf, 59, Fig. 1, Fig. XXII, S. 302.
Lymphosarcoma durum, S. 302.

M.

Madelung'scher Fetthals, S. 252.
Makrocheilie, S. 290.
Makroglossie, S. 290.
Makrophagen, S. 140.
Malaria, Taf. 19, Fig. 2, S. 105.
Malariakachexie, S. 68.
Maligne Choriongeschwulst, S. 368.
Margarinekrystalle, S. 62.
Margarinenadeln, S. 95.
Markschwamm, S. 355.
Mastzellen, Taf. 30, Fig. 3, S. 142, 144, 174, 267.
Medullarcarcinom, S. 355.
Melanämie, S. 105.

Melanocarcinom, S. 328.
Melanosarkom, Taf. 61, Fig. 1, 2, 3 u. 4, S. 111, 334.
Melanosarkom der Chorioidea, Taf. 60, Fig. 2.
Melanosarkom der Haut, Taf. 60, Fig. 1.
Melanurie, S. 112, 330.
Membrana Descemetii, S. 149.
Metamorphose, fettige, S. 53.
Metamorphose, regressive, S. 57.
Metamorphose, viscöse, S. 12.
Metaplasie, S. 97.
Metaplasierung, S. 197.
Metaplastische Thätigkeit, S. 354.
Metastasenbildung, S. 217.
Milzarterie, Taf. 12, Fig. 1.
Mikrophagen, S. 140.
Mineralische Umbildung, S. 94.
Mineralsäuren, S. 188.
Mischgeschwülste, S. 219, 380, Fig. XXXVI.
Mischtumoren, S. 251.
Mitosen, Taf. 25, 1', S. 139.
Mitosen, bipolare, S. 224.
Morbus Addisonii, Taf. 20, Fig 2, S. 110.
Motilität, S. 202.
Multicentrische Geschwulstentwicklung, S. 226.
Mucinreaction, S. 72.
Muskelabscess, Taf 30, Fig. 1.
Muskelknospen, S. 153.
Muskelschläuche, Taf. 28, Fig. 1, 4, S. 153.
Muskelwunde, Taf. 28, Fig. 1.
Myelogenes Sarkom, S. 309.
Myelogenes Oesteosarkom, S. 321.
Myelom Fig XXIII.
Myelom multiples, S. 323.
Myelomalacie, S. 125.
Mykodesmoid, S. 215
Mykofibrom, S. 215, 249, 266.
Myositis ossificans, S. 261.
Myom, S. 97, 264.
Myoma, laevicellulare, S. 264.
Myoma myxomatodes, S 268.
Myoma, striocellulare, S. 264.
Myxoedem, S. 76.
Myxom, S. 77, 250.
Myxomgewebe, S. 76.
Myxosarkom, S 251, 315, Fig. XIX.

N.

Naevus, S. 11, 248, 324.
Naevus flameus, S. 283.
Naevus morus, S. 284.
Naevus pigmentosus, Taf. 21, Fig. 2.
Naevus vasculosus, Taf. 49, Fig. 2, S. 283.
Naevus vinosus, S. 284.
Naevuszellen, S. 323.
Narbe, S. 130.
Narbenkeloid, S. 241
Nebennierentumor, Taf 69, Fig. 1.
Nekrobiose, S. 119.
Nekrose, S. 32, 116, 119.
NekrotisierendeEntzündung, S. 188.
Neoplasma, S. 216.
Netzzellensarkom, S. 306.
Neubildung d. elastischen Fasern, S. 145.
Neurogliom, S. 275.
Neuroglioma ganglionare, S. 278,
Neuroepitheliom, S. 282.
Neurofibrom, S 243, 273.
Neurom, S. 272.
Neurom, plexiformes, S. 273
Neurom, traumatisches, S. 274.
Neuroma amyelinicum, S, 273.
Neuroma cellulare, S. 272.
Neuroma fibrillare, 272.
Neuroma ganglionare, S. 272.
Neuroma myelinicum, S 273.
Neurolipom, S. 254.
Neuromyxom, S. 251.
Nicotinvergiftung, S. 125.
Nierenentzündung, S. 168.
Nierenfibrom, S. 249.
Nierenverkalkung, S. 91.
Nierenwunde, S. 159.
Nucleïn, S. 73.

O.

Oberflächeneiterung, S 175.
Oberflächenentzündung, S. 203.

Obesitas, S. 53.
Ochronose, S. 105
Oedemflüssigkeit, S. 77.
Oedem, entzündliches, S. 177.
Organisation, S. 128, 167.
Organisationsvorgang, S. 137.
Organoide Geschwülste, S. 218.
Organoide Tumoren, S. 231, 349.
Osmiumsäure, S. 230.
Ossification, S. 85, 88.
Ossificierendes Fibrom, S. 245.
Osteoblasten, S. 308.
Osteablastenreihen, Fig. XXI, S. 322.
Osteofibrom, S. 245, 264.
Osteoidsarkom, Taf. 58, Fig. 2, S. 264, 295.
Osteoklasten, Fig. XXI, S, 43, 57, 308, 322.
Osteom, S. 97, 260.
Osteom der Lunge, Taf. 46, Fig. 1.
Osteom der dura mater, Fig. XIII.
Osteom der Schilddrüse, Taf. 42, Fig. 2.
Osteoma compactum, S. 262.
Osteoma medullosum, S. 263.
Osteoma spongiosum, S. 262.
Osteosarkom, S. 264, 295, 319.
Oxalsäurevergiftung, S. 91.

P.

Pachydermia laryngis, S. 197.
Pachymeningitis haemorrhagica, S. 102.
Pankreasstein, S. 99.
Papilläres Adenom, S. 242, 333. Taf 64, Fig 1.
Papilläres Cystadenom, Taf. 63, Fig. 1, 2 u. 3.
Papilläres Cystom, S. 345.
Papilläres Epitheliom, S. 333, Taf. 66, Fig. 2, Taf. 67, Fig. 1, Taf. 68, Fig. 1.
Papillom, S. 249, 333.
Parasiten, S. 87.
Parasitenähnliche Bildungen, Taf. 71, Fig. 2.
Parenchymriesenzellen, S. 308.
Parenchymzellenembolie, S. 25.
Parenchymzellenembolie paradoxe, S. 25.
Parenchymatöse Entzündung der Leber, Taf. 33, Fig. 1.
Periostales Osteosarkom, S. 321.
Periostales Rundzellensarkom, Taf. 57, Fig. 1.
Peripheres appositionelles Wachstum, S. 228.
Perithelien, S. 372.
Peritheliom, Taf. 55, Fig. 1 u. 2, Taf. 78, Fig. 2, S. 372, 377.
Pestnekrose, S. 190.
Petrification, S. 85.
Phagocyten, S. 140.
Phlebolithen, S. 96.
Phlebitis, S. 167.
Phlogosis, S. 167.
Phosphorvergiftung, S. 2, 24, 59.
Phymaturhusin, S. 112.
Physaliden, S. 233.
Pigment, S. 100.
Pigment, anthrakotisches, S. 270.
Pigment, autochthones, S. 108.
Pigment, exogenes, S. 113.
Pigmententartung, S. 112.
Pigmentmetamorphose, S. 101.
Pigmentmetastase, S. 31.
Pigmentnaevus, Fig. XXIV, S. 324.
Pigmentierung des Gehirns, Taf. 19, Fig. 2.
Pigmentierung der Haut, Taf. 20, Fig. 2.
Pigmentierung, vicariierende, S. 113.
Pigmentwarzen, S. 111.
Pilocarpinvergiftung, S. 75.
Placentarzellenembolie, S. 26.
Plasmazellen, S. 142, 146, 186.
Plasmodien, S. 105.
Plasmorrhexis, S. 5.
Plasmoschisis, S. 5, 11.
Plattenepithel, S. 357.
Plattenepithelcarcinom, Fig. XXX, S. 356.
Plattenmodellierungsverfahren, S. 353.
Platinvergiftung, S. 2.
Pleuritis, Taf. 34, Fig. 2.

Plexiformes Fibrom, S. 307.
Polyblasten, S. 144, 186, 199.
Polyomyelitis, S. 94.
Polykaryocyten, S. 141, 224, 307.
Polymorphzelliges Sarkom, Taf. 54, Fig. 1, Taf. 59, Fig. 2, Fig. XVIII, S. 312.
Polypen, S. 246.
Polypöses Adenom, Taf. 61, Fig. 2, S. 343.
Polypöses Carcinom, Fig. XXVII.
Präcipitation, S. 87.
Präputialstein, S. 99.
Primäraffect, S. 192, 208.
Productive Entzündung, S. 191.
Proliferationsachse, S. 224.
Proliferationsriesenzelle, S. 141, 198, 307.
Prostata, Taf. 13, Fig. 1, S. 71, 77,
Protozoen, S. 217.
Psammocarcinom, S. 98.
Psammom, Taf. 19, Fig. 1, S. 98, 235, 375.
Pseudohypertropbie, S. 54.
Pseudogeschwulst, S. 384.
Pseudomucin, S. 73, 75, 345.
Pseudopodien, S. 171, 311.
Pseudoosteom, S. 263.
Puerperaleklampsie, S. 57.
Purkinje'sche Zellen, S. 93.
Putrefication, S 268.
Pyelothrombophlebitis, S. 30.
Pyknose, S. 124, 127, 232.

Q.

Quecksilbervergiftung, S. 2.

R.

Rachenpolyp, S. 386.
Rachenpolyp, teratoider, S. 385.
Randständige Körperchen, S. 6.
Rankenangiom, S. 282.
Rankenneurom, S. 273.
Recreation, S. 74.
Regeneration, S 128, 167.
Regeneration des Centralnervensystems, S. 161.
Regeneration des Bindegewebes, S. 136.
Regeneration des Epithelgewebes, S 148.
Regeneration des Fettgewebes, S. 145.
Regeneration des Herzmuskels, S. 153
Regeneration des Knochengewebes S 154.
Regeneration des Leber, S. 157.
Regeneration der Nerven, S. 159.
Regeneration des quergestreiften Muskelgewebes, S. 152
Regressive Metamorphosen an Geschwülsten, S. 229.
Reiskörperchen, S. 188
Reitknochen, S 261.
Reizung, nutritive, S. 51.
Reparatorische Vorgänge, S. 128.
Retentionsgeschwulst, S. 384.
Retinaepithelpigment, S. 386.
Reticulum, Taf 37, Fig. 1.
Reticulierter Tuberkel, Taf. 39.
Rhabdomyom, S. 269.
Rhabdomyom der Niere, Taf. 47, Fig. 2.
Rhabdomyoma, S. 264.
Rhabdomyoma sarkomatodes, S. 270.
Rhabdomyosarkom, S. 270.
Rhachitis, S. 259.
Riesenkerne, S 231, 309.
Riesenmitose, S. 224.
Riesenzelle, S. 141, 198, 224.
Riesenzelle, tuberculöse, Taf. 30, Fig 6
Riesenzellensarkom, Taf. 57, Fig. 2, S 307.
Rundzellensarkom, Taf. 56, Fig. 1, S. 299.
Russel'sche Körperchen, S. 213

S.

Sacralgeschwulst, S. 385.
Sarkom, S. 120, 291.
Sarkom aus dem Gehirn, Fig. XVI.

Sarkoma carcinomatodes, S. 303, 370.
Sarkoma fusicellulare, S. 303.
Sarkoma gigantocellure, S. 307.
Sarkoma globocellulare, S. 299.
Sarkoma myxomatosum, Taf. 53, Fig 3, S. 238, 252, 315.
Sarkoma ossificans, Fig. XYI, S. 320
Sarkoma osteoides, S. 320.
Sarkomzelle, S. 220, 293.
Schaumstructur, S 61, 279, 321.
Schieferige Induration, Taf. 40, S. 207.
Schlauchsarkom, S. 237, 377, Taf. 55, Fig 2.
Schleim, S 72.
Schleimbildung, S. 355.
Schleimbildung in einem Cystadenom, Taf. 14, Fig. 2.
Schleimhautpapeln, S 209.
Schleimhautpolyp, Taf. 44, Fig. 2.
Schleimige Degeneration, S. 236.
Schleimige Entartung der Carcinomszellen, Taf. 14, Fig 1, S. 237
Schleimkrebs, S. 238.
Schleimsphäroide, S. 73.
Schnittwunde der Leber, Taf. 28, Fig. 2.
Schnürring, Ranvier'scher, S. 160.
Schwammvergiftung, S. 59.
Schwann'sche Seide, S 160.
Schwellung, trübe, S. 47.
Schwiele, S. 187.
Secret, eitrig katarrhalisches, S. 176.
Secretionsvorgänge, S 341.
Secretionsvacuolen, S 107.
Sensibilität, tactile, S. 171.
Siderosis, S. 115.
Sklerose, S. 125.
Skirrhus, Fig. XXVIII, Taf. 47, Fig. 1, S 356.
Skirrhus pylori, S 376
Smegma präputii, S. 99.
Sommersprossen, S. 111.
Sphäroide, S. 78
Sphärolithen, S. 98.
Specifität der Zelle, S. 196.
Specifische Entzündung, S. 191.
Speckartige Degeneration, S. 64.
Speckgerinsel, S. 9.
Speichelstein, S. 99.
Spindelzellensarkom, Taf. 52, Fig. 2, Taf. 53, Fig. 2, S. 303.
Spinnenzellen, S. 277.
Spirem, S. 224.
Sprossungsfiguren, S. 124.
Spontankeloid, S. 224.
Stasis, S. 2.
Stärkekörner, S. 141.
Staubzellen, S. 113.
Stauungsikterus, Taf. 20, Fig. 1 S. 107.
Steatosis hepatis, S. 55.
Steinkind, S. 99.
Steinkropf, S. 90.
Stichverletzung der Hornhaut, Taf. 27, Fig. 1.
Stigmata, S. 3.
Stomata, S. 3.
Strahlenpilz, S. 213.
Streptokokken, S. 118.
Struma, Taf. 14, Fig. 3.
Struma petrificans, S. 96.
Struma suprarenalis, S. 347.
Stumpfneurom, S. 159, 274.
Sublimat, S. 188.
Sublimatvergiftung, S. 24, 91.
Sudan, S. 62.
Sudanfärbung, S. 28.
Sudanrot, S. 230.
Suprarenale Tumoren, S. 348.
Syncytium, S. 368.
Synechienbildung, S. 187.
Syphilide, S. 208.
Syphilis, S. 68, 208.
Syphilom, S. 209.
Syringomyelie, S. 280.

T.

Tactile Sensibilität, S. 339.
Tätowierung, Fig. VII, S. 115.
Teratoide Geschwulst, S. 219, 380, 381.
Teratoide Sacralgeschwulst, Taf. 80, Fig. 2.

Teratom, Taf. 80, Fig. 1, S. 219, 381, 385.
Terpentineiterung, S. 68.
Thromboarteriitis, S. 21.
Thrombophlebitis, S. 21.
Thrombose, S. 9.
Thrombose, hyaline, S. 83.
Thrombose, marantische, S. 16.
Thrombus, Taf. 2, Fig. 1.
Thrombus, autochthoner, S. 23.
Thrombus, embolischer, S. 23.
Thrombus, roter, S. 15.
Thrombus, weisser, S. 15.
Thymusdrüse, S. 89.
Toluylendiaminvergiftung, S. 103.
Tonsillarstein, S. 99.
Transplantation, S. 161,
Transplantiertes Hautstückchen, Taf. 29, Fig 1.
Traumatische Epithelcyste, S. 383.
Trichinen, S. 97.
Trübe Schwellung der Leber, Taf. 10, Fig. 1 u. 3.
Trübe Schwellung der Niere, Taf. 10, Fig. 2.
Tuberkel, Taf. 37, Fig. 1.
Tubercula, S. 193.
Tuberkelkrankheit, S. 193, 208.
Tuberculöses Granulationsgewebe, Taf. 37, Fig. 2.
Tuberculöse Entzündung, S 203.
Tuberculose, S. 193.
Tuberkelpilz, S. 193.
Tuberkelreticulum, S. 200.
Tumoren, S. 216
Tüpfelzellen, S. 113.
Typhus, S. 188
Typhusnekrose, S. 190.

U.

Unicentrisches Wachstum, S. 350, 364.
Unicentrisches Geschwulstwachstum, S. 226
Unterschenkelgeschwüre, S. 151.
Urämie, S. 188.

V.

Vacuolen, S. 61, 78.
Vacuolenstructur, S. 142.
Variolapustel, S. 179.
Verbrennung, S. 83, 118, 188.
Vereiterung der Gefässwand, S. 21,
Verfettung der Zellen, Fig. XXX.
Verfettung im Myom, S. 268.
Verflüssigung, S. 125.
Verflüssigung des Gewebes, S 37.
Verholzung, S. 61.
Verhornung, Taf. 72, Fig. 2, S. 235, 360.
Verkäsung, Taf. 23, Fig. 2, S. 127, 204, 231.
Verkalkung, S. 85, 234.
Verkalkung der Aortenwand, Taf 17, Fig. 2.
Verkalkung im Centralnervensystem, S. 93.
Verkalkung im Chondrom, S. 257.
Verkalkung im Fibrom, S. 244.
Verkalkung von Granulationsgeschwülsten, S. 92.
Verkalkung im Gumma, S. 211.
Verkalkung von Lipomen, S. 253.
Verkalkung von Myomen, S. 268.
Verkalkung der Nierenepithelien, Taf. 17, Fig. 1, Fig IV, S. 91.
Verkalkung von Tuberkeln, S. 206.
Verknöcherung, S. 97.
Verrucae, S. 335.
Vertrocknung, S. 120.

W.

Wanderzellen, Taf. 30, Fig. 2, S. 246.
Wanderzellen des Bindegewebes, S. 144.
Warthon'sche Sulze, S, 72, 76, 238, 250.
Warzen, S. 335.
Wismuthvergiftung, S. 59, 91.
Wolff'scher Gang, S. 346.
Wolff-Gartner'scher Gang, S. 267.

Wolff'scher Körper, S. 267.
Wundergeschwülste, S 219.
Wundheilung, Taf. 25, S. 128

X.

Xanthoproteïnreaction, S. 49, 66, 73, 78.

Z.

Zellen, granulierte, S. 144.
Zellinclusionen, S 233.
Zellproliferation, S. 166.
Zellschläuche, S. 160
Zellthätigkeit, metabolische, S. 108.
Zirbeldrüse, S. 86, 98.
Zottenpapillom, Taf. 68, Fig 1, u. 2, S. 338.
Zwischenzellen, S. 41.

J. F. LEHMANN's Verlag in MÜNCHEN.

Lehmann's medizinische Handatlanten,

nebst kurzgefassten Lehrbüchern.

Herausgegeben von:

Prof. Dr. **O. Bollinger**, Dr. **G. Brühl**, Doz. Dr. **H. Dürck**, Dr. **E. Golebiewski**, Dr. **L. Grünwald**, Professor Dr. **O. Haab**, Prof. Dr. **H. Helferich**, Prof. Dr. **A. Hoffa**, † Prof. Dr. **E. von Hofmann**, Prof. Dr. **Chr. Jakob**, Prof. Dr. **K. B. Lehmann**, Doz. Dr. **A. Lüning**, Prof. Dr. **G. Marwedel**, Prof. Dr. **F. Mracek**, Dr. **R. Neumann**, Doz. Dr. **O. Schäffer**, Doz. Dr. **W. Schulthess**, Prof. Dr. **O. Schultze**, Doz. Dr. **W. Seiffer**, Doz. Dr. **J. Sobotta**, Prof. Dr. **G. Sultan**, Doz. Dr. **W. Weygandt**, Doz. Dr. **O. Zuckerkandl**, u. a. m.

Bücher von hohem, wissenschaftlichem Werte,

in bester Ausstattung, zu billigem Preise.

Urteile der Presse:

Wiener medizinische Wochenschrift:

Sowohl der praktische Arzt als der Student empfinden gewiss vielfach das Bedürfnis, die Schilderung des Krankheitsbildes durch gute, bildliche Darstellung ergänzt zu sehen. Diesem allgemeinen Bedürfnisse entsprechen die bisherigen Atlanten und Bildwerke wegen ihrer sehr erheblichen Anschaffungskosten nicht. Das Unternehmen des Verlegers verdient daher alle Anerkennung. Ist es doch selbst bei eifrigem Studium kaum möglich, aus der wörtlichen Beschreibung der Krankheitsbilder sich allein eine klare Vorstellung von den krankhaften Veränderungen zu machen. Der Verleger ist somit zu der gewiss guten Idee zu beglückwünschen, ebenso glücklich war die Wahl der Fachmänner, unter deren Aegide die bisherigen Atlanten erschienen sind.

Therapeutische Monatshefte:

Es ist entschieden als ein glücklicher Gedanke des Verlegers zu bezeichnen, das, was in der Medizin bildlich darzustellen ist, in Form von Handatlanten zu bringen, die infolge ihres ausserordentlich niedrigen Preises jedermann leicht zugänglich sind.

Lehmann's mediz. Handatlanten.

Band I.

Atlas und Grundriss der
Lehre vom Geburtsakt u. der operativen Geburtshilfe

von Dr. **O. Schäffer**, Privatdozent an der Universität Heidelberg.

Mit 16 bunten Tafeln nach Originalen von Maler A. Schmitson und 139 Abbildungen.

5. erweiterte Auflage. Preis eleg. geb. Mk. 8.—

Die Wiener medizin. Wochenschrift schreibt: Die kurzen Bemerkungen zu jedem Bilde geben im Verein mit demselben eine der anschaulichsten Darstellungen des Geburtsaktes, die wir in der Fachlitteratur kennen.

Band II.

Geburtshilfliche Diagnostik und Therapie.

Von Dr. **O. Schäffer**, Priv.-Doz. an der Universität Heidelberg.

Mit 160 meist farbigen Abbildungen auf Tafeln nach Originalen von den Malern A. Schmitson und C. Krapf, und zahlreichen Textillustrationen.

2. vollst. umgearb. u. erw. Aufl.

Preis eleg. geb. M. 12.—

Band III.

Atlas und Grundriss der Gynäkologie.

Von Dr. **O. Schäffer**, Priv.-Doz. an der Universität Heidelberg.

Mit 90 farbigen Tafeln, 65 Text-Illustrationen und reichem Text.

2. vollständig umgearbeitete und erweiterte Auflage.

Preis eleg. geb. M. 14.—.

Band XXVIII:

Atlas und Grundriss
der
Gynäkologischen Operationslehre.

Von Dr. **O. Schäffer**, Privatdozent an der Universität Heidelberg.

Mit 42 farbigen Tafeln u. 21 zum Teil farbigen Textabbildungen nach Originalen von Maler A. Schmitson.

Preis schön und dauerhaft gebunden Mk. 12.—

Prof. **Fritsch, Bonn**, schreibt (Centralblatt für Gynäkologie 1895, No. 39):

Als Gegengewicht gegen die quantitative Vermehrung des Lernstoffes hat man vielfach die Lehrmittel verbessert. Es sind kurze Kompendien, instruktive Abbildungen eingeführt.

Diese Tendenz verfolgen auch die bei Lehmann erschienenen Atlanten. Einer der besten ist jedenfalls der von S. Ich möchte den Studenten mehr diesen Atlas als eines der modernen Kompendien empfehlen. Alle Zeichnungen sind einfach, übersichtlich und jedenfalls so hergestellt, dass der Lernende auf den ersten Blick das sieht, was er sehen soll. Es wäre sehr zu wünschen, dass diese Atlanten von den Lehrern überall warm empfohlen würden.

J. F. LEHMANN's Verlag in MÜNCHEN.

Band IV.

Atlas und Grundriss der

Krankheiten der Mundhöhle, des Rachens und der Nase

von **Dr. LUDWIG GRUNWALD** in **MUNCHEN.**

Zweite Auflage.
17 Bogen Text, 42 farbige Tafeln und 39 Textabbildungen.

Preis gebunden Mk. 12.—

Band XIV.

Atlas und Grundriss der

Kehlkopf-Krankheiten

Mit 48 farbigen Tafeln und zahlreichen Textillustrationen nach Originalaquarellen des Malers BRUNO KEILITZ.

Preis gebunden Mk. 8.—

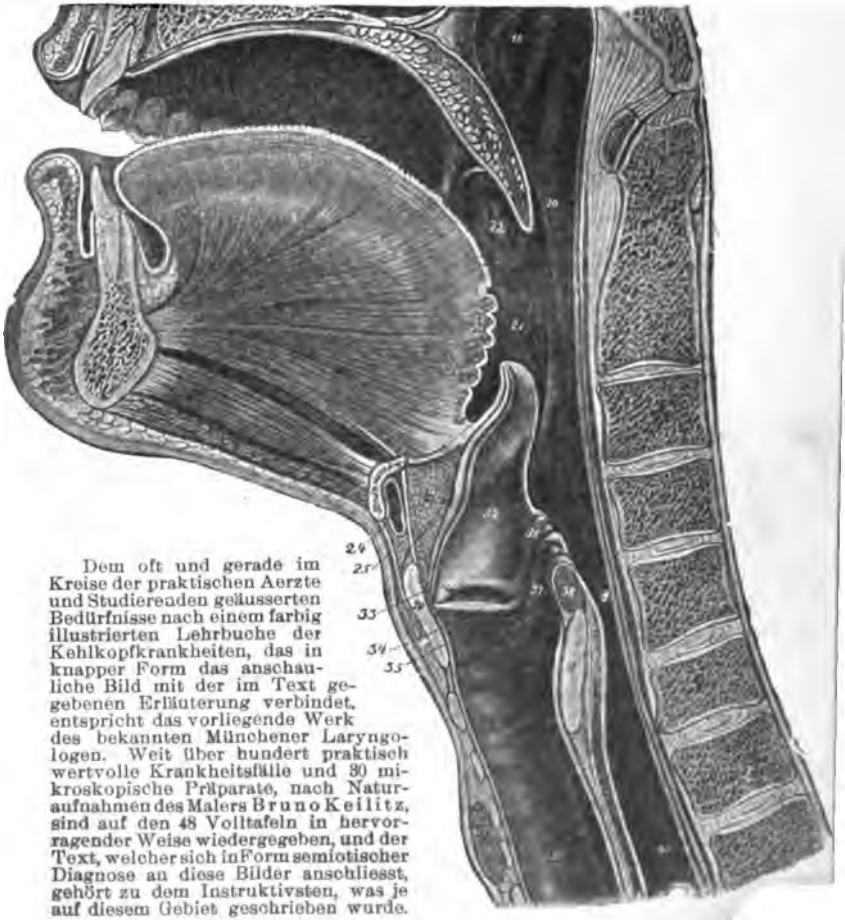

Dem oft und gerade im Kreise der praktischen Aerzte und Studierenden geäusserten Bedürfnisse nach einem farbig illustrierten Lehrbuche der Kehlkopfkrankheiten, das in knapper Form das anschauliche Bild mit der im Text gegebenen Erläuterung verbindet, entspricht das vorliegende Werk des bekannten Münchener Laryngologen. Weit über hundert praktisch wertvolle Krankheitsfälle und 30 mikroskopische Präparate, nach Naturaufnahmen des Malers Bruno Keilitz, sind auf den 48 Volltafeln in hervorragender Weise wiedergegeben, und der Text, welcher sich in Form semiotischer Diagnose an diese Bilder anschliesst, gehört zu dem Instruktivsten, was je auf diesem Gebiet geschrieben wurde.

Lehmann's medizinische Handatlanten.

Lepra.

Band V.

Atlas und Grundriss

der

Hautkrankheiten

mit 65 farbigen Tafeln nach Originalaquarellen von Maler Arthur Schmitson und zahlreichen schwarzen Abbildungen

von

Prof. Dr. **Franz Mracek** in Wien.

Preis eleg. geb. Mk. 14.—.

Dieser Band, die Frucht jahrelanger wissenschaftlicher und künstlerischer Arbeit, enthält neben 65 farbigen Tafeln von ganz hervorragender Schönheit noch zahlreiche schwarze Abbildungen und einen reichen, das gesamte Gebiet der Dermatologie umfassenden Text. Die Abbildungen sind durchweg Originalaufnahmen nach dem lebenden Materiale der Mracek'schen Klinik, und die Ausführung der Tafeln übertrifft die Abbildungen aller, selbst der teuersten bisher erschienenen dermatologischen Atlanten.

Band VI.

Atlas der Syphilis

und der

venerischen Krankheiten

mit einem

Grundriss der Pathologie und Therapie derselben

mit 71 farbigen Tafeln nach Originalaquarellen von Maler A. Schmitson und 16 schwarzen Abbildungen

von

Professor Dr. **Franz Mracek** in Wien.

Preis des starken Bandes eleg. geb. Mk. 14.—.

Nach dem einstimmigen Urteile der zahlreichen Autoritäten, denen die Originale zu diesem Werke vorlagen, übertrifft dasselbe an Schönheit alles, was auf diesem Gebiete nicht nur in Deutschland sondern in der gesamten Weltlitteratur geschaffen wurde.

Lehmann's medizinische Handatlanten.

Band VII.

Atlas und Grundriss der

Ophthalmoskopie und ophthalmoskop. Diagnostik.

Von

Professor Dr. O. Haab,

Direktor der Augenklinik in Zürich.

3. stark vermehrte Auflage.

Mit 149 farbigen und 7 schwarzen Abbildungen.

Preis eleg. gebunden **Mk. 10.—**

Correspondenzblatt für schweizerische Aerzte:

Ein prächtiges Werk. Die mit grosser Naturtreue wiedergegebenen Bilder des kranken und gesunden Augenhintergrundes bilden eine vorzügliche Studie für den ophthalmologischen Unterricht sowohl als für die ophthalmologische Diagnose in der Praxis.

Band XVIII.

Atlas der

äusseren Erkrankungen des Auges

nebst Grundriss ihrer Pathologie und Therapie von

Professor Dr. O. Haab

in Zürich.

2. stark vermehrte Auflage.

Mit 80 farbigen Abbildungen auf 48 Tafeln nach Aquarellen von Maler Johann Fink und 7 schwarzen Abbildungen im Text.

Preis eleg. gebunden **Mk. 10.—**

Dieses neue Werk des rühmlichst bekannten Züricher Ophthalmologen ist wie wenige geeignet, ein wahres Handbuch in der Bücherei eines jeden praktischen Arztes zu werden.

Von demselben Verfasser befindet sich in Vorbereitung: Ophthalmologische Operationslehre. Dieser Band bildet die Ergänzung zu den beiden obengenannten bereits erschienenen, sodass ein die ganze Augenheilkunde behandelndes Werk von Professor Dr. O. Haab demnächst vorliegen wird.

Eine vorzügliche Ergänzung zu Band VII bildet das:

Skizzenbuch

zur Einzeichnung von Augenspiegel-Bildern.

Von Professor **Dr. O. Haab,**

Professor an der Universität und Direktor der Augenklinik in Zürich.

2. Auflage. Preis in Mappe **Mk. 3.—**

Jeder Käufer des Haab'schen Atlas' wird auch gern das Skizzenbuch erwerben, da er in diesem mit geringer Mühe alle Fälle, die er in seiner Praxis zu untersuchen hat, naturgetreu darstellen kann.

Lehmann's mediz. Handatlanten.

Band XV.

Atlas der klinischen Untersuchungsmethoden

nebst Grundriss der klinischen Diagnostik und der speziellen Pathologie und Therapie der inneren Krankheiten,

von Professor Dr. Christfr. Jakob in Buenos-Ayres.

s. Z. I. Assistent der medizinischen Klinik in Erlangen.

Mit 182 farbigen Abbild. auf 68 Tafeln und 250 Seiten Text mit 64 Textabbildungen.

Preis elegant geb. Mk. 10.—

Dieser Band bietet für **jeden praktischen Arzt und für jeden Studenten ein geradezu unentbehrliches Vademecum.**

Neben einem vorzüglichen Atlas der klinischen Mikroskopie sind in dem Bande die **Untersuchungsbefunde aller inneren Krankheiten** in instruktivster Weise in 50 vielfarbigen schematischen Bildern zur Darstellung gebracht. Nach dem Urteil eines der hervorragendsten Kliniker ist das Werk für den Studierenden ein Lehrmittel von unschätzbarem Werte, für den praktischen Arzt ein Repetitorium, in dem er sich sofort orientieren kann und das ihm in der täglichen Praxis vorzügliche Dienste leistet.

Band IX.

Atlas des gesunden und kranken Nervensystems

nebst

Grundriss der Anatomie, Pathologie und Therapie

desselben

von Professor **Dr. Christfried Jakob,**

Vorstand d. patholog. Institutes f. Gehirn- u. Geisteskrankheiten a. d. Universität Buenos-Ayres,

s. Z. I. Assistent der medizin. Klinik in Erlangen.

Mit einer Vorrede von

Prof. Dr. Ad. v. Strümpell, Direktor der medizin. Klinik in Erlangen.

2. vollständig umgearbeitete Auflage.

Mit 105 farbigen und 120 schwarzen Abbildungen, sowie 284 Seiten Text und zahlreichen Textillustrationen.

Preis eleg. geb. **Mk. 14.—**

Prof. Dr. Ad. von Strümpell schreibt in seiner Vorrede zu dem vorliegenden Bande: „Jeder unbefangene Beurteiler wird, wie ich glaube, gleich mir den Eindruck gewinnen, dass die Abbildungen alles leisten, was man von ihnen erwarten darf. Sie geben die thatsächlichen Verhältnisse in deutlicher und anschaulicher Weise wieder und berücksichtigen in grosser Vollkommenheit fast alle die zahlreichen und wichtigen Ergebnisse, zu denen das Studium des Nervensystems in den letzten Jahrzehnten geführt hat. Dem Studierenden, sowie dem mit diesem Zweige der medizinischen Wissenschaft noch nicht näher vertrauten praktischen Arzt ist somit die Gelegenheit geboten, sich mit Hilfe des vorliegenden Atlasses verhältnismässig leicht ein klares Bild von dem jetzigen Standpunkte der gesamten Neurologie zu machen."

Lehmann's mediz. Handatlanten.

Band X.

Atlas und Grundriss der Bakteriologie

und

Lehrbuch der speziellen bakteriolog. Diagnostik.

Von Prof. **Dr. K. B. Lehmann** und **Dr. R. Neumann** in Würzburg.

Bd. I Atlas mit ca. 700 farbigen Abbildungen auf 69 Tafeln,
Bd. II Text 496 Seiten mit 30 Bildern.

2. vielfach erweiterte Auflage.

Preis der 2 Bände eleg. geb. Mk. 16.—

Münch. mediz. Wochenschrift 1896 Nr. 28. Sämtliche Tafeln sind mit ausserordentlicher Sorgfalt und so naturgetreu ausgeführt, dass sie ein glänzendes Zeugnis von der feinen Beobachtungsgabe sowohl, als auch von der künstlerisch geschulten Hand des Autors ablegen.

Bei der Vorzüglichkeit der Ausführung und der Reichhaltigkeit der abgebildeten Arten ist der Atlas ein wertvolles Hilfsmittel für die Diagnostik, namentlich für das Arbeiten im bakteriologischen Laboratorium, indem es auch dem Anfänger leicht gelingen wird, nach demselben die verschiedenen Arten zu bestimmen. Von besonderem Interesse sind in dem 1. Teil die Kapitel über die Systematik und die Abgrenzung der Arten der Spaltpilze. Die vom Verfasser hier entwickelten Anschauungen über die Variabilität und den Artbegriff der Spaltpilze mögen freilich bei solchen, welche an ein starres, schablonenhaftes System sich weniger auf Grund eigener objektiver Forschung, als vielmehr durch eine auf der Zeitströmung und unerschütterlichem Autoritätsglauben begründete Voreingenommenheit gewöhnt haben, schweres Bedenken erregen. Allein die Lehmann'schen Anschauungen entsprechen vollkommen der Wirklichkeit und es werden dieselben gewiss die Anerkennung aller vorurteilslosen Forscher finden. — —

So bildet der Lehmann'sche Atlas nicht allein ein vorzügliches Hilfsmittel für die bakteriologische Diagnostik, sondern zugleich einen bedeutsamen Fortschritt in der Systematik und in der Erkenntnis des Artbegriffes bei den Bakterien. Prof. Dr. Hauser.

Allg. Wiener medizin. Zeitung 1896 Nr. 28. Der Atlas kann als ein sehr sicherer Wegweiser bei dem Studium der Bakteriologie bezeichnet werden. Aus der Darstellungsweise Lehmann's leuchtet überall gewissenhafte Forschung, leitender Blick und volle Klarheit hervor.

Pharmaceut. Zeitung 1896 S. 471/72. Fast durchweg in Originalfiguren zeigt uns der Atlas die prachtvoll gelungenen Bilder aller für den Menschen pathogenen, der meisten tierpathogenen und sehr vieler indifferenter Spaltpilze in verschiedenen Entwickelungsstufen.

Trotz der Vorzüglichkeit des „Atlas" ist der „Textband" die eigentliche wissenschaftliche That.

Für die Bakteriologie hat das neue Werk eine neue, im ganzen auf botanischen Prinzipien beruhende Nomenklatur geschaffen und diese muss und wird angenommen werden. C. Mez-Breslau.

Lehmann's mediz. Handatlanten.

Band XI/XII.

Atlas und Grundriss der patholog. Anatomie.

Von Obermedizinalrat Professor Dr. O. Bollinger.
In 130 farbigen Tafeln nach Originalen von Maler A. Schmitson.
2. stark vermehrte Auflage.
Preis jedes Bandes eleg. geb. Mk. 12.—

Korrespondenzblatt f. Schweizer Aerzte 1895, 24: Die farbigen Tafeln des vorliegenden Werkes sind geradezu mustergiltig ausgeführt. Die komplizierte Technik, welche dabei zur Verwendung kam (15facher Farbendruck nach Original-Aquarellen) lieferte überraschend schöne, naturgetreue Bilder, nicht nur in der Form, sondern namentlich in der Farbe, so dass man hier wirklich von einem Ersatz des natürlichen Präparates reden kann. Der praktische Arzt, welcher erfolgreich seinen Beruf ausüben soll, darf die pathol. Anatomie, „diese Grundlage des ärztl. Wissens und Handelns" (Rokitansky) zeitlebens nie verlieren. — Der vorliegende Atlas wird ihm dabei ein ausgezeichnetes Hilfsmittel sein, dem sich zu Zeit, namentlich wenn man den geringen Preis berücksichtigt, nichts Aehnliches an die Seite stellen lässt. Die Mehrzahl der Tafeln sind reine Kunstwerke; der verbindende Text aus der bewährten Feder Prof. Bollingers giebt einen zusammenhängenden Abriss der für den Arzt wichtigsten path.-anat. Prozesse. — Verfasser und Verleger ist zu diesem prächtigen Werke zu gratulieren. E. Haffter.

J. F. LEHMANN's Verlag in MÜNCHEN.

Lehmann's mediz. Handatlanten.

Band XIII.

Atlas und Grundriss

der

Verbandlehre.

Mit 200 Abbildungen auf 143 Tafeln nach Originalzeichnungen von Maler Johann Fink

von

Professor Dr. A. Hoffa
in Würzburg.

Zweite, vermehrte und verbesserte Auflage.

Preis elegant geb. Mk. 7.—

Dieses Werk verbindet den höchsten praktischen Wert mit vornehmster, künstlerischer Ausstattung. Das grosse Ansehen des Autors allein bürgt schon dafür, dass dieses instruktive Buch, das die Bedürfnisse des Arztes, ebenso wie das für den Studierenden Nötige berücksichtigt, sich bald bei allen Interessenten Eingang verschafft haben wird. Die Abbildungen sind durchweg nach Fällen aus der Würzburger Klinik des Autors in prächtigen Originalzeichnungen durch Herrn Maler Fink wiedergegeben worden.

Lehmann's medizin. Handatlanten.

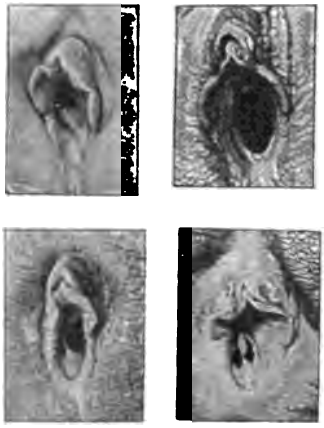

Hymenformen.

Band XVII.

Atlas der gerichtlichen Medizin

nach Originalen von

Maler A. Schmitson

mit erläuterndem Text von

Hofrat Professor Dr. E. Ritter v. Hofmann

Direktor des gerichtl. medizin. Instituts in Wien.

Mit 56 farbigen Tafeln und 193 schwarzen Abbildungen.

Preis elegant gebunden Mk. 15.—.

Band XIX.

Atlas und Grundriss der Unfallheilkunde

sowie der

Nachkrankheiten der Unfallverletzungen.

Von **Dr. Ed. Golebiewski** in **Berlin.**

Mit 40 farbigen Tafeln, nach Originalen von Maler **J. Fink** und 141 schwarzen Abbildungen.

Preis elegant gebunden Mk. 15.—.

Dieses, in seiner Art ganz einzig dastehende Werk ist für jeden Arzt von tiefster Bedeutung und von ganz hervorragendem, praktischem Werte. In unserer Zeit der Unfallversicherungen und Berufsgenossenschaften kommt ein Spezialwerk über dieses Gebiet einem wahrhaft lebhaften Bedürfnisse entgegen und, so wie an jeden praktischen Arzt immer wieder die Notwendigkeit herantritt, in Unfallangelegenheiten als Arzt, als Zeuge, als Sachverständiger u. s. w. zu fungieren, so wird auch jeder Arzt stets gern in diesem umfassenden Buche Rat und Anregung in allen einschlägigen Fällen suchen und finden. Von grösstem Interesse ist das Werk ferner für Berufsgenossenschaften, Bezirksärzte, Physici, Vertrauensärzte, Krankenkassen, Landes-Versicherungsämter, Schiedsgerichte, Unfallversicherungsgesellschaften u. s. w.

Lehmann's mediz. Handatlanten.

Band XVI.

Atlas und Grundriss

der

chirurgischen Operationslehre

von

Dr. Otto Zuckerkandl

Privatdozent
an der Universität Wien.

Zweite, vermehrte und verbesserte Auflage.

Mit 40 farb. Tafeln nach Originalaquarellen
von
Maler Bruno Keilitz
und 278 schwarzen Abbildungen im Texte.

Preis elegant gebunden Mk. 12.—

Geheimrat Prof. Dr. **Helferich** schreibt über die erste Auflage in der M. M. W. No. 45 vom 9. XI. 1897:

Der vorliegende stattliche Band enthält 24 farbige Tafeln und 217 Abbildungen im Text bei 400 Seiten Text. Auf 41 Seiten mit einer Tafel (Darmnaht) und 38 Textbildern wird zunächst im allgemeinen die Durchtrennung und die Wiedervereinigung der Gewebe zur Darstellung gebracht. Auf Seite 42 bis 400 wird die spezielle Operationslehre (Extremitäten, Kopf und Hals, Rumpf und Becken) dargestellt.

Das Werk wird den Anfängern das Studium und das Verständnis der z. T. recht schwierigen Kapitel in hohem Grade erleichtern. Es existiert unseres Wissens kaum ein Werk, welches mit so zahlreichen und vorzüglichen Abbildungen ausgestattet und mit so bündig klarem Text, den neuesten Fortschritten Rechnung tragend, im ganzen zur Einführung wie zur Fortbildung in der operativen Chirurgie so gut geeignet wäre, wie das vorliegende. Der Erfahrenere wird sich freuen, manches speziell nach der Technik und Anschauung der Wiener Schule dargestellt zu finden. Die Abbildungen sind zum grössten Teil vorzüglich und fast auf den ersten Blick klar und verständlich. Nur einige wenige sind weniger klar und eventuell bei einer zweiten Auflage zu erneuern. Dass eine solche nicht lange auf sich warten lassen wird, darf bei der vielseitigen Brauchbarkeit des Werkes erwartet werden.

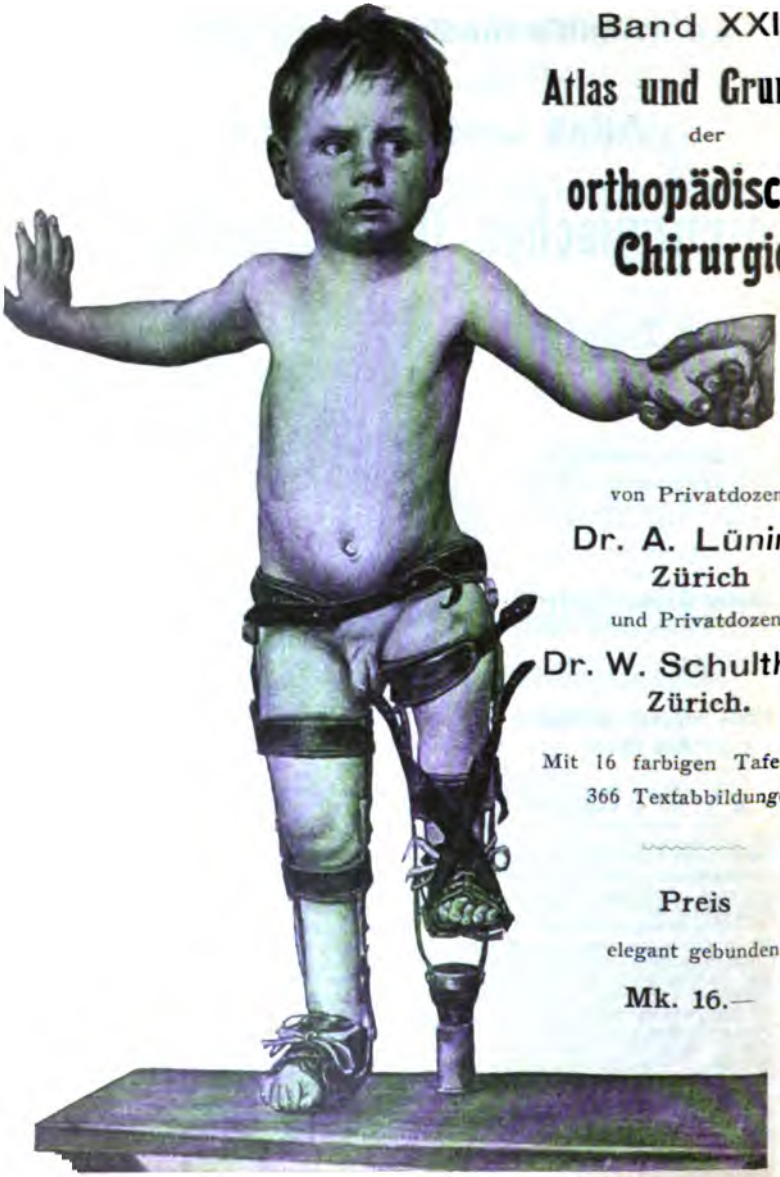

Band XXIII.

Atlas und Grundriss

der

orthopädischen Chirurgie

von Privatdozent

Dr. A. Lüning,

Zürich

und Privatdozent

Dr. W. Schulthess,

Zürich.

Mit 16 farbigen Tafeln und 366 Textabbildungen.

Preis

elegant gebunden

Mk. 16.—

J. F. LEHMANN's Verlag in MÜNCHEN.

Lehmann's medizinische Handatlanten.

Band XXIV.

Atlas und Grundriss

der

Ohrenheilkunde.

Unter Mitwirkung von

Professor Dr. **A. Politzer** in **Wien**

herausgegeben von

Dr. **Gustav Brühl,** Ohrenarzt in **Berlin.**

Mit 244 farbigen Abbildungen auf 39 Tafeln nach Originalaquarellen von Maler G. Hammerschmidt und 99 Textabbildungen.

Preis elegant gebunden Mk. 12.—

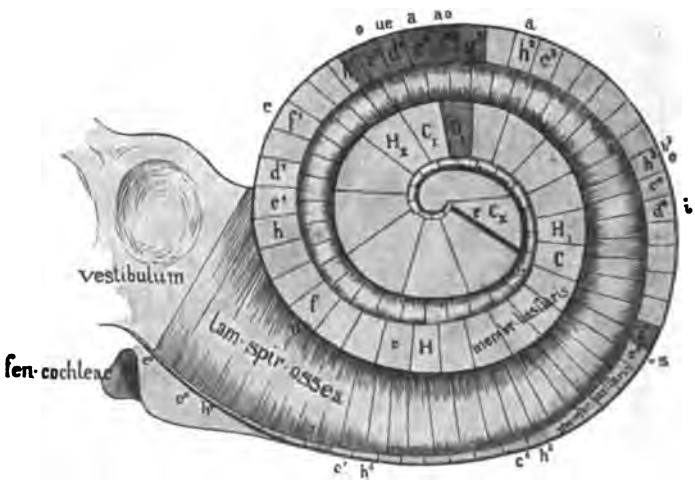

Dieser Atlas enthält neben einem vorzüglichen Grundriss, der alles Wissenswerte über Anatomie, Pathologie und Therapie in klarer, knapper, aber doch erschöpfender Form zur Darstellung bringt, einen Atlas von seltener Reichhaltigkeit. Den pathologischen Präparaten sind meist die normal anatomischen gegenübergestellt, so dass das Verständnis ungemein erleichtert wird. Die Ausführung der Tafeln wurde von den ersten Autoritäten als geradezu klassisch bezeichnet. Der Preis ist im Verhältnis zu dem Gebotenen erstaunlich billig.

J. F. LEHMANN's Verlag in MÜNCHEN.

Lehmann's mediz. Handatlanten.

Band XXV.

Atlas und Grundriss der Unterleibsbrüche

von Privatdozent **Dr. Georg Sultan,**

I. Assistent der chirurgischen Klinik in Göttingen.

mit 36 farbigen Tafeln und 83 schwarzen Textabbildungen.
Preis elegant gebunden Mk. 10.—

Dieser Atlas bringt die Hernien in geradezu einziger Art zur Darstellung. Die in diesem Atlas enthaltenen Abbildungen, die farbigen sowohl als auch die schwarzen, sind vorzüglich ausgeführt und machen das Buch zu einem wertvollen Ratgeber für jeden Arzt und Medizinstudierenden. Der Text des Buches zeichnet sich durch klare und übersichtliche Behandlung des Stoffes aus.

Der Atlas ist ein Gegenstück zu Helferich, Frakturen und Luxationen. und es ist zu erwarten, dass Sultan ebenso wie Helferich bald in keiner medizin. Bibliothek fehlen wird.

J. F. LEHMANN's Verlag in MÜNCHEN.

Lehmann's medizinische Handatlanten.

Band XXVI.

Atlas und Grundriss

der

Histologie und mikroskopischen Anatomie des Menschen

von Privatdozent **Dr. J. Sobotta** in Würzburg.

17 Bogen Text. 80 farbige Tafeln und 68 Textabbildungen nach Originalen von Maler **W. Freytag.**

Schön und dauerhaft gebunden Mk. 20.—.

Dieses neue Werk über normale Histologie zeichnet sich vor allem dadurch aus, dass bei weitem die grosse Mehrzahl der Abbildungen, insbesondere fast alle, welche gefärbte Präparate wiedergeben, **in den natürlichen Farben des Präparates reproduziert sind.** Besonderes Gewicht wurde auf die Wiedergabe von Präparaten bei schwachen Vergrösserungen (Uebersichts- und Situsbildern) gelegt, da solche in den bisher vorzugsweise gebrauchten Lehrbüchern entweder ganz fehlten, oder wegen der Reproduktionsweise grösstenteils ungenügend für die Orientierung waren.

Das Schwergewicht des Werkes liegt in den **Abbildungen.** Trotzdem ist der beigegebene **Text** so vollständig, dass er als ein kurz gefasster Grundriss gelten kann, der alles bisher Festgestellte, soweit es für die Studierenden und Aerzte von Wichtigkeit ist, berücksichtigt und den ganzen Stoff ausserordentlich klar und übersichtlich zur Darstellung bringt.

Es hat jahrelanger, anstrengender, mühsamer Arbeit des Verfassers, des Malers und der lithographischen Anstalt bedurft, diesen Atlas, der in den ärztlichen Kreisen der ganzen Welt Aufsehen erregen wird, zu stande zu bringen. Die 80 farbigen Tafeln, die der Atlas enthält, sind so vollendet schön und naturgetreu, dass man die Präparate im Original vor sich zu haben glaubt. Da es bisher für unmöglich galt, Tafeln in solch hervorragend schöner Ausführung auf der Schnellpresse zu drucken, kann der Sobotta'sche Atlas auch in drucktechnischer Hinsicht als eine einzigartige Musterleistung deutscher graphischer Kunst gelten. Durch den Schnellpressendruck war es möglich, dieses Kunstwerk zu einem relativ so ausserordentlichen niedrigen Preis herzustellen.

Lehmann's medizinische Handatlanten.

Band XXVII.

Atlas und Grundriss
der
Psychiatrie
von
Wilhelm Weygandt
Dr. phil. et med.
Privatdozent der Psychiatrie an der Universität Würzburg.

43 Bogen Text, 24 farb. Tafeln nach Originalen von Maler **Joh. Fink** und Maler **W. Freytag**, 276 Textabbildungen u. eine Anstaltskarte.

Preis schön und dauerhaft gebund. Mk. 16.—.

Band XXIX.

Atlas und Grundriss
der
Allgemeinen
Diagnostik und Therapie der Nervenkrankheiten
von
Dr. W. Seiffer,
Privatdozent an der Universität und Oberarzt an der Nervenklinik der Kgl. Charité, Berlin.

Mit 26 farb. Taf. nach Originalen von Maler G. Hammerschmidt und Maler M. Landsberg und 264 Textabbildungen.

Preis schön und dauerhaft gebunden Mk. 12.—

Lehmann's mediz. Handatlanten.

Band VIII.

Atlas und Grundriss

der traumatischen Frakturen und Luxationen

von **Professor Dr. H. Helferich in Kiel.**

Mit 68 farbigen Tafeln und 195 schwarzen Text-Abbildungen nach Original-Zeichnungen von Maler Bruno Keilitz.

Preis eleg. geb. **Mk. 12.—**

Sechste verbesserte und erweiterte Auflage.

Auf 68 farbigen Tafeln werden sämtliche Frakturen und Luxationen, die für den Studierenden und Arzt von praktischer Bedeutung sind, in mustergiltiger Weise zur Darstellung gebracht. Jeder Tafel steht ein erklärender Text gegenüber, aus dem alles Nähere über die anat. Verhältnisse, Diagnose und Therapie ersichtlich ist.

Ausserdem enthält der Band ein vollständiges Kompendium der Lehre von den traumat. Frakturen und Luxationen. Wie bei den Bildern, so ist auch im Texte das Hauptgewicht auf die Schilderung des praktisch Wichtigen gelegt, während Seltenheiten nur ganz kurz behandelt werden.

Zur Vorbereitung für das Examen ist das Buch vorzüglich geeignet. Der Preis ist in Anbetracht der prächtigen, in Farbendruck ausgeführten Bilder ein ganz aussergewöhnlich niedriger.

Prof. Dr. Klaussner schreibt: „Die Auswahl der Abbildungen ist eine vortreffliche, ihre Wiedergabe eine ausgezeichnete. Neben dem Bilde, wie es der Lebende nach der Verletzung bietet, finden sich die betreffenden Knochen- oder Gelenkpräparate, sowie eine besonders lehrreiche Darstellung der wichtigsten, jeweils zu berücksichtigenden topographisch-anatomischen Verhältnisse.

Im Texte sind die häufiger vorkommenden, den Arzt besonders interessierenden Knochenbrüche und Verrenkungen in ihrer diagnostischen und auch therapeutischen Beziehung eingehender, seltenere Formen kürzer erörtert. Die Absicht des Verfassers, *„den Studierenden die Einführung in das wichtige Gebiet der Lehre von den Frakturen und Luxationen zu erleichtern und Aerzten in der Praxis ein brauchbarer Ratgeber zu sein"*, ist als vorzüglich gelungen zu bezeichnen.

Der Verleger liess es sich angelegen sein, das Beste zu liefern; das Kolorit der Tafeln ist schön, der Druck übersichtlich, die Ausstattung hübsch, der Preis ein mässiger.

Referent zweifelt nicht, dass der Wunsch des Verfassers, es möge das Buch einigen Nutzen stiften, sich vollauf erfüllen wird."

J. F. LEHMANN's Verlag in MÜNCHEN.

Grundzüge der Hygiene

von **Dr. W. Prausnitz,**

Professor an der Universität Graz.

Für Studierende an Universitäten u. technischen Hochschulen, Aerzte, Architekten, Ingenieure und Verwaltungsbeamte.

Sechste, erweiterte und vermehrte Auflage.

Mit 545 Seiten Text und 231 Original-Abbildungen.

Preis brosch. Mk. 8.—, geb. Mk. 9.—

Kursus der topographischen Anatomie

von **Dr. N. Rüdinger,**

weil. o. ö. Professor an der Universität München.

Vierte, stark vermehrte Auflage.

Bearbeitet von

Dr. Wilh. Höfer, Assistent der chir. Klinik München.

Mit 80 zum Teil in Farben ausgeführten Abbildungen.

Preis brosch. Mk. 9.—, geb. Mk. 10.—

Die typischen Operationen

und ihre Uebung an der Leiche.

Kompendium der chirurgischen Operationslehre.

Von Oberstabsarzt **Dr. E. Rotter.**

Sechste erweiterte Auflage.

400 Seiten. Mit 115 Abbildungen. Elegant geb. **Mk. 8.—**

Stereoskopisch-photograph. Atlas der Pathologischen Anatomie des Herzens

und der grösseren Blutgefässe.

In 50 Lichtdrucktafeln nach Originalaufnahmen

von **Dr. G. Schmorl,**

Kgl. sächs. Medizinalrat und Prosektor am Stadtkrankenhause in Dresden.

Preis mit Textbändchen in Klappkasten Mk. 15.—

Dieser Atlas bringt die gesamte pathologische Anatomie des Herzens in ausgezeichneten stereoskopischen Photographien zur Darstellung. Die einzelnen Bilder wirken in einer Weise plastisch, dass das natürliche Präparat dadurch ersetzt erscheint.

HC 207J /

Redakteur:
Dr. Bernhard Spatz
Arnulfstrasse 26.

Auflage 8000.

Verlag:
J. F. Lehmann
Heustrasse 20.

Münchener Medizinische Wochenschrift

Herausgegeben von

O. v. Angerer, Ch. Bäumler, O. Bollinger, H. Curschmann, C. Gerhardt, W. v. Leube, G. Merkel, J. v. Michel, F. Penzoldt, H. v. Ranke, F. v. Winckel.

Die Münchener medizinische Wochenschrift bietet, unterstützt durch hervorragende Mitarbeiter, eine vollständige Uebersicht über die Leistungen und Fortschritte der gesamten Medizin, sowie über alle die Interessen des ärztlichen Standes berührenden Fragen. Sie ist jetzt **das grösste und verbreitetste medizinische Fachblatt deutscher Sprache.**

Sie erreicht dies in erster Linie durch zahlreiche wertvolle **Originalarbeiten.**

Unter der Rubrik **„Referate"** werden Referate über aktuelle wissenschaftliche Fragen, sowie Besprechungen wichtigerer Einzelarbeiten und neuer Erscheinungen auf dem Büchermarkte gebracht. In der Rubrik **„Neueste Journallitteratur"** wird allwöchentlich eine kurze Inhaltsangabe der jeweils neuesten Hefte der gesamten in Betracht kommenden deutschen periodischen Fachlitteratur gegeben.

Die Litteratur der medizinischen **Spezialfächer** (z. B. Ophthalmologie, Otiatrie, Dermatologie und Syphilis etc.) wird ca. vierteljährlich unter Zusammenfassung der praktisch wichtigsten Erscheinungen referiert. Die **ausländische Journallitteratur** wird in monatlichen Referaten besprochen. *Die hier besprochene Rubrik bietet einen Ueberblick über die deutsche und ausländische Journallitteratur, wie er in gleicher Ausdehnung von keiner anderen Zeitschrift gegeben wird;* sie ersetzt dem praktischen Arzte ein reich ausgestattetes Lesezimmer; sie hat sich daher auch von ihrer Begründung an grossen Beifalls seitens der Leser erfreut. Die Verhandlungen aller bedeutenderen ärztlichen Kongresse und Vereine werden durch eigene Berichterstatter rasch und zuverlässig referiert. Durch die Vollständigkeit und Promptheit ihrer Berichterstattung zeichnet sich die Münchener med. Wochenschrift vor allen anderen medizinischen Blättern aus.

Mitteilungen aus der *Praxis, Feuilletons, therapeutische* und *tagesgeschichtliche Notizen, Universitäts-* und *Personalnachrichten, ärztliche Vakanzen etc.* geben ferner dem Inhalte der Münchener med. Wochenschrift eine unübertroffene Vielseitigkeit.

Eine *Gratis-Beilage* zur Münchener med. Wochenschr. bildet die **„Galerie hervorragender Aerzte und Naturforscher"**; bisher erschienen u. a. die Porträte v. Koch, v. Nussbaum, Lister, v. Pettenkofer, v. Scanzoni, v. Helmholtz, Virchow, v. Volkmann, v. Kölliker, Thiersch, v. Langenbeck, Billroth, v. Esmarch, Du Bois-Reymond, Bollinger, Charcot, Haeckel, Joseph Hyrtl, H. v. Ziemssen, Carl Ludwig u. s. w.

Der Preis beträgt 6 Mk. vierteljährlich. Bestellungen nehmen der Verleger sowie alle Buchhandlungen und Postämter entgegen.

Probenummern stehen umsonst und postfrei zur Verfügung.

J. F. Lehmann's Verlag, München, Heustrasse 20.